TDM

des urgences abdominales

Gratuittement

www.lemanip.com

Radiologie et imagerie medicale

Livres,memoires,rapport de stage,courses,radiologie conventionnelle,Scanner,TDM,IRM,Scintigraphie, Medecine nucleaire,Radiotherapie,Radiologie Interventionnelle,Oncologie,Clichees,Cas interpretes,exposes,medecine

https://www.lemanip.com/

www.lemanip.com

Paratger Le Site www.lemanip.com Tout Est Gratuit

Table des matières

Préface du Professeur Régent V
Auteurs VII
Avant-propos IX
Abréviations XVII

Chapitre 1

Place de la TDM dans la prise en charge des urgences abdominales 1
Abdomen urgent infecté 4
Abdomen urgent occlus 4
Abdomen urgent ischémique 5
Abdomen urgent hémorragique 5
Abdomen urgent traumatique 6

Chapitre 2

Technique TDM pour les urgences abdominales 9
Rappels physiques 9
Prise en charge du patient 10
Accueil du patient 10 – Interrogatoire 10 – Voie veineuse 11 – Installation du patient 11
Technique d'acquisition 11
Champ de vue et matrice 12 – Constantes 12 – Épaisseur de coupe 14
Opacifications digestives 14

www.lemanip.com

Paratger Le Site www.lemanip.com Tout Est Gratuit

Copyrighted material

Paratger Le Site www.lemanip.com Tout Est Gratuit

Opacifications digestives par voie basse 14 – Opacifications par voie haute 14

Injection IV de produits de contraste iodés 16

Produits de contraste iodés 16 – Allergie aux produits de contraste iodés 16 – Préparation antiallergique 17 – Matériel d'injection 17

Étude de la cinétique de rehaussement 18

Protocoles d'acquisition 21

Acquisition réalisée sans injection de produit de contraste 21 – Acquisition réalisée au temps artériel 22 – Acquisition réalisée au temps parenchymateux 22 – Acquisition réalisée au temps tardif 22

Étude des densités 23

Fenêtrage 23

Étude des parenchymes 24 – Étude osseuse et étude ou recherche de calculs et de calcifications 24 – Étude ou recherche d'air extra-digestif 24 – Étude des reliefs muqueux et du contenu intraluminal du tube digestif 26

Topogramme 26

Mode Cineview 27

Reconstructions multiplanaires 28

Notions de radioprotection 29

Effets néfastes de l'irradiation 29 – Législation 29 – Grandeurs dosimétriques 30 – Principe d'acceptabilité 31

Chapitre 3

Radioanatomie TDM de l'abdomen normal 33

Chapitre 4

Sémiologie TDM élémentaires des urgences abdominales 47

Accordéon (signe de l') 47 – Aérobilie 48 – Aéroportie 50 – Aéromésentérie 51 – Bec (signe du) 52 – Caillot sentinelle 53 – Collier de perles (signe du) 54 – Épaississement de fascia 55 – Extravasation de produit de contraste 56 – Fat notch (signe du) 57 – Feces (signe du) 58 – Halo (signe du) 59 – Hémopéritoine 60 – Hémorétropéritoine 61 – Hypodensités périportales 62 – Mésentère flou 63 – Niveau hydroaérique 64 – Niveau liquide-liquide 65 – Paroi virtuelle (signe de la) 66 – Peigne (signe du) 67 – Perte de transparence de la graisse 68 – Pneumatose intestinale 69 – Pneumopéritoine 70 – Rétropneumopéritoine 72 – Stercolithe 73 – Tourbillon (signe du) 74

www.lemanip.com

Paratger Le Site www.lemanip.com Tout Est Gratuit

Paratger Le Site www.lemanip.com Tout Est Gratuit

Chapitre 5

Foie 77

Pathologie infectieuse 77
Hépatite virale aiguë 77 – Abcès hépatique à pyogènes 80 – Abcès hépatique amibien 82 – Abcès hépatiques fungiques 83 – Distomatose à Fasciola hepatica 85 – Périhépatite vénérienne 87

Pathologie ischémique 89
Foie cardiaque aigu 89 – Syndrome de Budd-Chiari aigu 92 – Infarctus hépatique 94 – Pyléphlébite 96

Pathologie hémorragique 98
Hémorragie intrahépatique 98 – HELLP syndrome 101

Pathologie traumatique 103
Traumatisme hépatique 103

Chapitre 6

Voies biliaires 113

Pathologie obstructive 113
Hydrocholécyste aigu 113 – Volvulus de la vésicule biliaire 115

Pathologie infectieuse 117
Cholécystite aiguë lithiasique 117 – Cholécystite aiguë alithiasique 119 – Cholécystite aiguë gangréneuse 120 – Cholécystite aiguë emphysémateuse 122 – Abcès périvésiculaire 123 – Syndrome de Mirizzi 125 – Angiocholite aiguë 128

Pathologie traumatique 132
Traumatisme de la vésicule biliaire 132

Chapitre 7

Rate 137

Pathologie infectieuse 137
Abcès splénique à pyogènes 137 – Abcès spléniques fungiques 139

Pathologie ischémique 140
Infarctus splénique 140

Pathologie hémorragique 142
Rupture spontanée de la rate 142 – Rupture d'un anévrisme de l'artère splénique 143

Pathologie traumatique 145
Traumatisme splénique 145

www.lemanip.com

Paratger Le Site www.lemanip.com Tout Est Gratuit

Paratger Le Site www.lemanip.com Tout Est Gratuit

Chapitre 8

Pancréas 151

Pathologie inflammatoire 151

Pancréatite aiguë 151 – Pancréatite aiguë du sillon 157 – Pseudokyste du pancréas 159

Pathologie traumatique 162

Traumatisme pancréatique 162

Chapitre 9

Reins, voies urinaires et surrénales 169

Pathologie obstructive 169

Colique néphrétique 169

Pathologie infectieuse 173

Pyélonéphrite aiguë 173 – Pyélonéphrite aiguë emphysémateuse 175 – Néphrite bactérienne focale aiguë 176 – Abcès rénal 178 – Pyélonéphrite xanthogranulomateuse 180 – Cystite emphysémateuse 181

Pathologie ischémique 183

Infarctus rénal 183

Pathologie hémorragique 185

Hématome spontané du rein 185 – Hématome spontané de la surrénale 187

Pathologie traumatique 189

Traumatisme rénal 189 – Traumatisme urétéral 194 – Traumatisme vésical 195 – Traumatisme surrénalien 199

Chapitre 10

Tube digesif 207

Pathologie occlusive 207

Occlusion du grêle 207 – Occlusion colique 232

Pathologie inflammatoire 247

Ulcère gastroduodénal 247 – Maladie de Crohn 250 – Rectocolite ulcérohémorragique 253 – Mégacôlon toxique 256 – Maladie du greffon contre l'hôte 258 – Mucocèle appendiculaire 260

Pathologie infectieuse 261

Paratger Le Site www.lemanip.com Tout Est Gratuit

www.lemanip.com

Paratger Le Site www.lemanip.com Tout Est Gratuit

Appendicite aiguë 261 – Phlegmon périappendiculaire 267 – Abcès périappendiculaire 268 – Diverticulite de Meckel 269 – Sigmoïdite aiguë diverticulaire 271 – Phlegmon périsigmoïdien 273 – Abcès périsigmoïdien 274 – Diverticulite aiguë du côlon droit 275 – Colite infectieuse aiguë 277 – Colite pseudomembraneuse 280 – Typhlite 282

Pathologie ischémique 283

Ischémie intestinale aiguë (SIAM) 283 – Colite ischémique 291

Pathologie hémorragique 294

Hémorragie digestive 294 – Hémorragie intrapariétale intestinale 297

Pathologie traumatique 299

Traumatisme intestinomésentérique 299

Chapitre 11

Péritoine et mésentère 315

Pathologie inflammatoire 315

Panniculite mésentérique 315

Pathologie infectieuse 317

Péritonite aiguë 317

Pathologie ischémique 322

Appendagite épiploïque 322 – Infarctus segmentaire du grand omentum 323 – Volvulus du grand omentum 325 – Volvulus du mésentère 326

Chapitre 12

Aorte abdominale 331

Pathologie ischémique 331

Dissection aortique 331

Pathologie hémorragique 335

Rupture d'un anévrisme de l'aorte abdominale 335

Chapitre 13

Paroi abdominale et muscles 341

Pathologie infectieuse 341

Abcès du muscle iliopsoas 341

Pathologie hémorragique 343

Hématome du muscle droit de l'abdomen 343 – Hématome du muscle iliopsoas 345

Paratger Le Site www.lemanip.com Tout Est Gratuit

www.lemanip.com

Paratger Le Site www.lemanip.com Tout Est Gratuit

Pathologie traumatique 347
Rupture diaphragmatique 347

Chapitre 14

Organes génitaux internes 353

Pathologie infectieuse 353
Pyosalpinx 353 – Abcès tubo-ovarien 355

Pathologie ischémique 357
Torsion d'annexe 357 – Nécrobiose aseptique de fibrome utérin 359 – Torsion de fibrome utérin 360 – Thrombose aiguë de la veine ovarienne 362

Pathologie hémorragique 364
Grossesse extra-utérine 364 – Hémorragie de l'ovaire kystique 366

Index 373

www.lemanip.com

Paratger Le Site www.lemanip.com Tout Est Gratuit

Paratger Le Site www.lemanip.com Tout Est Gratuit

Abréviations

AINS	Anti-inflammatoires non stéroïdiens
ASP	Abdomen sans préparation
AVK	Antivitamine K
β-HCG	Hormones gonadochorioniques de type β
BK	Bacille de Koch
CRP	Protéine C-réactive
ECBU	Examen cytobactériologique des urines
FID	Fosse iliaque droite
FIG	Fosse iliaque gauche
GB	Globules blancs
HCD	Hypocondre droit
HCG	Hypocondre gauche
HLA	*Human Leukocyte Antigen*
IV	Intraveineuse
LDH	Lactate déshydrogénase
NFS	Numération formule sanguine
NHA	Niveau hydroaérique
PAL	Phosphatases alcalines
RCUH	Recto colite ulcérohémorragique
TDM	Tomodensitométrie
UH	Unités Hounsfield
VBIH	Voies biliaires intrahépatiques
VBP	Voie biliaire principale
VCI	Veine cave inférieure
VIH	Virus de l'immunodéficience humaine

www.lemanip.com

Paratger Le Site www.lemanip.com Tout Est Gratuit

Paratger Le Site www.lemanip.com Tout Est Gratuit

Place de la TDM dans la prise en charge des urgences abdominales

CHAPITRE 1

www.lemanip.com

Les urgences abdominales sont un motif fréquent de consultation dans les services d'urgences. Parmi ces consultants, seuls 15 % nécessitent un traitement chirurgical. Néanmoins, la recherche d'éléments indiquant la nécessité d'une prise en charge chirurgicale doit rester le souci premier et absolu du praticien aux urgences.

L'urgence abdominale demeure avant tout un diagnostic clinique. Son signe cardinal est la douleur abdominale qui peut être modérée ou intense, localisée ou diffuse, isolée ou associée à d'autres signes cliniques ou d'examen. Ces signes associés ont le plus souvent valeur d'orientation (ictère, brûlures urinaires, hématurie, arrêt des matières et des gaz, hématémèse, rectorragies ou melena) ou de gravité (état de choc, pâleur, tachycardie, hypotension, fièvre importante, défense ou contracture abdominale). La topographie douloureuse permet une première orientation diagnostique. Ainsi, la cholécystite aiguë et la sigmoïdite aiguë diverticulaire possèdent des zones douloureuses diamétralement opposées (en HCD pour la première et en FID pour la seconde). De même, la présence d'une fièvre permet de cibler certaines pathologies plutôt que d'autres.

Les grandes causes d'urgence abdominale chez l'adulte sont : l'appendicite aiguë, la cholécystite aiguë, les occlusions intestinales, la pancréatite aiguë, l'ulcère gastroduodénal, la sigmoïdite aiguë diverticulaire, la colique néphrétique, la péritonite aiguë, les pathologies gynécologiques aiguës et les lésions post-traumatiques. Les douleurs abdominales demeurant sans explication organiques à l'issue du bilan clinique, biologique et d'imagerie sont estimées à 20 % des cas (Tableau 1-I). La topographie de la douleur abdominale permet en général de réduire l'éventail diagnostique du clinicien (Tableau 1-II), même si certaines pathologies génèrent parfois des douleurs en situation atypique.

En dehors de l'urgence vitale, qui motive un acte chirurgical immédiat, l'interrogatoire associé à un examen clinique soigneux permet souvent de poser un diagnostic qui est

Paratger Le Site www.lemanip.com Tout Est Gratuit

Paratger Le Site www.lemanip.com Tout Est Gratuit

Tableau 1-I : Principales causes des urgences abdominales non traumatiques par ordre de fréquence décroissante (enquête ARC et AURC sur patients en milieu chirurgical).

Appendicites aiguës	26 %
Cholécystites aiguës	10 %
Occlusions intestinales	9 %
Pancréatites aiguës	4 %
Péritonites aiguës	4 %
Coliques néphrétiques	4 %
Sigmoïdites aiguës diverticulaires	2 %
Ulcères gastroduodénaux	2 %
Kystes ovariens compliqués	2 %

Tableau 1-II : Principales causes des urgences abdominales non traumatiques selon la topographie douloureuse.

HCD	Colique hépatique ou vésiculaire Cholécystite aiguë Angiocholite aiguë Foie cardiaque aiguë Budd-Chiari aigu Abcès hépatiques (pyogènes, amibien) Candidose hépatique Périhépatite vénérienne Pneumopathie de base droite Hépatite aiguë Appendicite aiguë sous hépatique Hépatomégalie métastatique
Epigastre	Ulcère gastroduodénal Pancréatite aiguë Infarctus de myocarde
HCG	Infarctus splénique Rupture spontanée de rate Abcès splénique Candidose splénique Pneumopathie de base gauche
Flanc D	Colique néphrétique Pyélonéphrite aiguë Appendicite aiguë rétrocæcale Diverticulite aiguë du côlon droit Hématome spontané du muscle iliopsoas
Flanc G	Colique néphrétique Pyélonéphrite aiguë Hématome spontané du muscle iliopsoas Diverticulite aiguë du côlon gauche

www.lemanip.com

Paratger Le Site www.lemanip.com Tout Est Gratuit

TABLEAU 1-II : PRINCIPALES CAUSES DES URGENCES ABDOMINALES NON TRAUMATIQUES SELON LA TOPOGRAPHIE DOULOUREUSE. (...)

FID	Appendicite aiguë Colique néphrétique droite Kyste ovarien compliqué Typhlite Appendicite épiploïque Colite aiguë
Hypogastre	Globe vésical Pyosalpinx Torsion de fibrome utérin Nécrobiose de fibrome utérin Appendicite aiguë pelvienne Hématome spontané du muscle droit de l'abdomen
FIG	Sigmoïdite aiguë diverticulaire Colique néphrétique gauche Appendicite épiploïque Kyste ovarien compliqué
Diffuse	Grossesse extra-utérine rompue Rupture d'anévrisme de l'aorte abdominale Péritonite aiguë Occlusion du grêle Occlusion du côlon Volvulus du mésentère Infarctus intestinomésentérique Gastroentérite aiguë Colite aiguë Insuffisance surrénalienne aiguë

ensuite vérifié sur des arguments biologiques ou radiologiques de première intention tels que l'ASP ou l'échographie abdominale.

Quelquefois, le tableau clinique est atypique et une exploration morphologique plus précise telle que la permet la TDM abdominale est nécessaire. Cette imagerie, extrêmement précise et peu invasive, présente l'énorme avantage de pouvoir être obtenue en urgence par le praticien, qui peut alors comparer les résultats qui lui sont fournis aux données de son examen clinique et des données biologiques. Pour le clinicien, la TDM abdominale permet de confirmer ou d'infirmer ses hypothèses et donc d'éviter les errances diagnostiques, sources de retards thérapeutiques ou de gestes inadaptés.

Dans cinq situations d'urgence abdominale, la TDM abdominale est aujourd'hui nécessaire malgré un diagnostic souvent évoqué. Ces cinq grandes situations sont : l'abdomen urgent infecté, l'abdomen urgent occlus, l'abdomen urgent ischémique, l'abdomen urgent hémorragique et l'abdomen urgent traumatique. La TDM abdominale oriente alors le choix thérapeutique et en cas d'indication chirurgicale la voie d'abord ou la méthode opératoire la plus appropriée (cœliochirurgie ou laparotomie).

www.lemanip.com

Paratger Le Site www.lemanip.com Tout Est Gratuit

ABDOMEN URGENT INFECTÉ

La prise en charge diagnostique de la douleur fébrile en FID a très largement bénéficié de l'avènement de la TDM dans le domaine des urgences abdominales. La TDM permet en effet aujourd'hui de différencier très nettement une iléite infectieuse, une maladie de Crohn, une diverticulite aiguë du côlon droit, une diverticulite de Meckel, d'une véritable appendicite aiguë, évitant ainsi appendicectomie, hospitalisation ou chirurgie inutile.

Au même titre, la sigmoïdite aiguë diverticulaire, qui mime un ventre chirurgical mais nécessite un traitement médical, peut être distinguée par la TDM d'un cancer sigmoïdien perforé qui nécessite l'opération. De plus, la TDM permet la détection des complications possibles de la maladie, comme la présence d'un pneumopéritoine occulte (dont la présence modifie l'attitude thérapeutique) ou encore celle d'un abcès périsigmoïdien.

La cholécystite aiguë est en général du recours de l'échographie. Néanmoins, certaines formes atypiques ou compliquées peuvent être mieux appréhendées par l'étude TDM. C'est le cas notamment de la cholécystite aiguë emphysémateuse et de l'abcès périvésiculaire.

La péritonite aiguë généralisée ne nécessite en général pas plus qu'un examen clinique préopératoire pour son diagnostic positif. Pourtant, les arguments cliniques et biologiques sont fréquemment moins évocateurs pour en déterminer l'étiologie. Là encore, bien souvent, seule l'étude TDM permet de répondre et de trancher sur la pathologie en cause.

L'abdomen urgent infecté post-chirurgical est cliniquement d'évaluation très difficile et le plus souvent le recours à la TDM s'impose. La TDM donne en effet des informations sur le caractère infecté ou non d'une collection intra-abdominale et par l'utilisation d'un balisage opaque digestif permet dans le même temps de distinguer un abcès primaire (collection surinfectée) d'un abcès secondaire (fistule ou lâchage d'anastomose).

www.lemanip.com

ABDOMEN URGENT OCCLUS

Le syndrome occlusif intestinal est un diagnostic clinique le plus souvent aisé, associant vomissements, arrêt des matières et des gaz et météorisme abdominal. Un ASP réalisé debout permet dans la majeure partie des cas de confirmer le diagnostic par la mise en évidence de NHA. S'il existe des critères de gravité cliniques ou biologiques qui peuvent motiver un geste chirurgical en urgence, peu d'arguments formels permettent par contre d'orienter sur le caractère fonctionnel ou organique d'une occlusion intestinale. Cette distinction a son importance puisque, dans le premier cas, un traitement médical peut être efficace, alors que dans le second, un geste chirurgical de levée d'obstacle s'impose le plus souvent. Cette distinction importante est fournie par la TDM abdominale, qui montre également de façon précise en cas d'occlusion méca-

Paratger Le Site www.lemanip.com Tout Est Gratuit

Paratger Le Site www.lemanip.com Tout Est Gratuit

nique le niveau de l'obstacle, la cause de l'obstacle et le degré de sévérité de l'occlusion. Tous ces éléments permettent au chirurgien d'adapter sa stratégie opératoire le cas échéant. Un peu à part, le ventre occlus post-chirurgical nécessite dans tous les cas une exploration TDM, car les critères de gravité habituels ne sont pas évaluables pendant cette période. La TDM abdominale permet alors de distinguer une occlusion intestinale par iléus fonctionnel d'un obstacle sur bride précoce nécessitant une réintervention chirurgicale.

ABDOMEN URGENT ISCHÉMIQUE

Le diagnostic d'ischémie intestinomésentérique peut être suspecté à l'examen clinique et peut être confirmé par une endoscopie basse. En urgence, celle-ci n'est jamais réalisée car souvent peu contributive en l'absence de préparation digestive et pouvant provoquer la perforation d'un intestin fragilisé du fait de l'insufflation qu'elle requière. La TDM abdominale devient donc dans cette indication un examen clé, qui permet de confirmer le diagnostic, d'évoquer une étiologie et de rechercher d'éventuelles complications. La TDM fournit également le bilan préthérapeutique de la maladie en permettant de différencier les ischémies artérielles de traitement chirurgical, des ischémies veineuses nécessitant un traitement médical.

Dans le cas des infarctus hépatique, splénique, rénal ou encore du grand omentum, le tableau clinique est fréquemment peu spécifique et seule la connaissance d'un terrain vasculaire ou embolique peut pousser le praticien à évoquer cette gamme diagnostique. La TDM fournit dans ce domaine des réponses extrêmement précises sur le type et la topographie des lésions existantes.

ABDOMEN URGENT HÉMORRAGIQUE

Une hémorragie aiguë nécessite un traitement d'hémostase en urgence en cas de tableau cataclysmique avec état de choc hypovolémique. Parfois, l'hémorragie est moins fulgurante, car contenue. C'est notamment le cas des hématomes intraparenchymateux et des hématomes sous-capsulaires (hépatiques, spléniques, rénaux) dont la symptomatologie est le plus souvent limitée à un abdomen douloureux en rapport avec la mise en tension de l'organe. Chez ces patients hémodynamiquement stables, la TDM abdominale permet en général des diagnostics positif et étiologique précis, mais également oriente efficacement le traitement. En effet, le pronostic de ces affections s'avère directement corrélé au choix du traitement, lequel repose largement sur les informations fournies par l'examen TDM. Ainsi, un hématome de la rate peut être traité par surveillance armée, tandis qu'une hémorragie du foie sur tumeur ou un pseudokyste du pancréas hémorragique sont embolisés par voie radiologique et qu'une rupture d'anévrisme de l'aorte abdominale nécessite un geste chirurgical immédiat.

Paratger Le Site www.lemanip.com Tout Est Gratuit

www.lemanip.com

Paratger Le Site www.lemanip.com Tout Est Gratuit

Les complications hémorragiques des traitements anticoagulants (héparine, AVK) ne sont pas rares. L'examen du clinicien permet le plus souvent d'en faire le diagnostic et d'en distinguer les différentes formes étiologiques : hématome intestinal, hématome spontané des muscles droits de l'abdomen ou des muscles iliopsoas. Dans ce cadre, la TDM confirme le diagnostic quand persiste un doute, produit un document morphologique de référence en cas de traitement conservateur, et surtout permet le diagnostic différentiel avec une tumeur hémorragique des parties molles, pour laquelle la stratégie thérapeutique est foncièrement différente.

ABDOMEN URGENT TRAUMATIQUE

Le traumatisme ouvert de l'abdomen et le traumatisme fermé hémodynamiquement instable ne nécessitent pas d'exploration TDM en raison de l'urgence de la prise en charge chirurgicale. Au contraire, le traumatisme fermé de l'abdomen peut être traité médicalement et par surveillance de critères cliniques et biologiques en cas de stabilité du patient. Dans ce cas, une exploration initiale par TDM abdominale s'impose, permettant d'exclure les lésions cliniquement muettes à l'entrée mais dont l'évolution spontanée pourrait être fatale (péritonite aiguë sur perforation d'organe creux, traumatisme du pancréas, traumatisme intestinomésentérique…). Cette étude TDM initiale sert également d'important document de référence dans l'évaluation de l'efficacité d'un traitement conservateur.

En conclusion, les urgences abdominales nécessitent aujourd'hui fréquemment une exploration TDM qui confirme le diagnostic clinique, l'affine ou au contraire l'infirme. La TDM abdominale est une aide précieuse pour le clinicien et surtout pour le chirurgien en lui permettant, dans certaines situations atypiques, d'éviter le recours aux laparotomies et aux cœlioscopies exploratrices. Cet examen d'imagerie a également un rôle important dans la stratégie thérapeutique de certaines infections et dans la surveillance du traitement médical ou chirurgical des urgences abdominales.

POUR EN SAVOIR PLUS

Becker CD et al. Blunt abdominal trauma in adults : role of CT in the diagnosis and the management of visceral injuries. Part 1 : liver and spleen. Eur Radiol. 1998 ; 8 : 553-62.

Becker CD et al. Blunt abdominal trauma in adults : role of CT in the diagnosis and the management of visceral injuries. Part 2 : Gastrointestinal tract and retroperitoneal organs. Eur Radiol. 1998 ; 8 : 772-80.

Brown DF et al. The role of abdominal computed tomography scanning in patients with non-traumatic abdominal symptoms. Eur J Emerg Med. 2002 ; 9 : 330-3.

Dorio PJ et al. Non-contrast-enhanced helical computed tomography for the evaluation of patients with acute flank pain. WMJ 1999 ; 98 : 30-4.

Johnson GL et al. Using CT to evaluate the acute abdomen : spectrum of urinary pathology. AJR 1997 ; 168 : 273-6.

Paratger Le Site www.lemanip.com Tout Est Gratuit

www.lemanip.com

Paratger Le Site www.lemanip.com Tout Est Gratuit

Fielding JR et al. Spiral CT in the evaluation of flank pain : overall accuracy and feature analysis. J Comput Assist Tomogr 1997 ; 21 : 635-8.

Foinant M et al. Contribution du scanner à la prise en charge des tableaux abdominaux aigus non traumatiques : étude de 90 patients. J Radiol 2007 ; 88 : 559-65.

Grayson DE et al. Emphysematous infections of the abdomen and pelvis : a pictorial review. Radiographics 2002 ; 22 : 543-61.

Guillemein F et al. Coût des méthodes d'imagerie pour les syndromes de l'abdomen aigu. Presse Med 2000 ; 29 ; 829-34.

Horton KM et al. CT evaluation of the colon : inflammatory disease. Radiographics 2000 ; 20 : 399-418.

Johnson GL et al. Using CT to evaluate the acute abdomen : spectrum of urinary pathology. AJR 1997 ; 168 : 273-6.

Kaplan DM et al. Advances in the imaging of renal infection. Helical CT and modern coordinated imaging. Infect Dis Clin North Am 1997 ; 11 : 681-705.

Kawashima A et al. CT of renal inflammatory disease. Radiographics 1997 ; 17 : 851-66.

Kawashima A et al. Renal inflammatory disease : the current role of CT. Crit Rev Diagn Imaging 1997 ; 38 : 369-415.

Mangini M et al. Non-traumatic acute bowel disease : differential diagnosis with 64-row MDCT. Emerg Radiol 2008 ; 15 : 171-8.

Porter JM et al. Value of computed tomography in the evaluation of retroperitoneal organ injury in blunt abdominal trauma. Am J Emerg Med 1998 ; 16 : 225-7.

Rabushka LS et al. Pictoral review : computed tomography of renal inflammatory disease. Urology 1994 ; 44 : 473-80.

Regent D et al. The role of computed tomography in acute bowel ischemia. Acta Gastroenterol Belg 1996 ; 59 : 143-5.

Regent D et al. Emergency computed tomography of the acute abdomen. Why ? When and how to do it ? Acta Gastroenterol Belg 1996 ; 59 : 137-9.

Regimbeau JM et al. Place de l'imagerie dans le diagnostic de l'appendicite aiguë de l'adulte : le point de vue du clinicien. J Radiol 2001 ; 82 : 107.

Roberts JL et al. CT in abdominal and pelvic trauma. Radiographics Jul ; 13 : 735-52.

Sam JW et al. Spectrum of findings in acute pyogenic pelvic inflammatory disease. Radiographics 2002 ; 22 : 1327-34.

Saunders HS et al. The CT nephrogram : implications for evaluation of urinary tract disease. Radiographics 1995 ; 15 : 1069-85.

Schuman WP. CT of blunt abdominal trauma in adults. Radiology 1997 Nov ; 205 : 297-306.

Urban BA et al. Tailored helical CT evaluation of acute abdomen. Radiographics 2000 ; 20 : 725-49.

Tasu JP et al. Evaluation de l'activité radiologique de garde dans un centre hospitalier. J Radiol 2000 ; 81 : 787-92.

Wah TM et al. The role of CT in the management of adult urinary tract trauma. Clin Radiol 2001 ; 56 : 268-77.

www.lemanip.com

Paratger Le Site www.lemanip.com Tout Est Gratuit

Paratger Le Site www.lemanip.com Tout Est Gratuit

Technique TDM pour les urgences abdominales

CHAPITRE 2

www.lemanip.com

L'avènement de la TDM a bouleversé l'imagerie diagnostique en passant d'une imagerie de projection dite conventionnelle à une imagerie en coupes, qui permet d'appréhender le contenu de la cavité abdominale de façon volumique, bien plus proche de la réalité anatomique et chirurgicale. La première grande date de l'histoire de la TDM correspond à l'attribution du prix Nobel de médecine en 1979 à Godfrey N. Hounsfield et Allen M. Cormack pour l'ensemble de leurs travaux sur la mise au point de cette technique.

RAPPELS PHYSIQUES

Le principe physique de la TDM repose sur la variation d'atténuation que subissent les rayons X en traversant des tissus de densité différente (fig. 2-1). Sur le plan technologique, la TDM associe un couple tube/détecteur, lesquels sont affrontés diamétralement et effectuent une rotation simultanée autour de l'axe constitué par le corps à explorer. Les détecteurs mesurent l'atténuation du faisceau de rayons X en différents points au cours d'une rotation et la convertissent en un signal électrique. Tous ces signaux électriques fournis constituent autant de profils d'atténuation qui sont convertis en gamme de fréquence par une transformée de Fourier avant de subir une rétroprojection sur une matrice. Une matrice est un espace numérique contenant le codage spatial et l'atténuation en chaque point de la coupe. Ces informations vont ensuite être transposées sous forme d'image. Les différences de densité (donc de profil d'atténuation) de chaque objet de l'image sont codées à l'aide d'une échelle de gris. Il est enfin possible d'utiliser différents algorithmes de reconstruction de l'image (filtres) à partir des données de la matrice, ces derniers privilégiant plus ou moins la résolution spatiale ou le contraste en fonction des organes à explorer (exemple : filtre privilégiant la résolution spatiale dure pour l'os ou le parenchyme pulmonaire). Jusqu'en 1989, la technologie était de type incrémental. Une seule coupe était effectuée à chaque rotation et la table se déplaçait entre chaque rotation sur une distance correspondant à l'incré-

Paratger Le Site www.lemanip.com Tout Est Gratuit

Paratger Le Site www.lemanip.com Tout Est Gratuit

mentation choisie. Au début des années 1990, apparut une technique d'acquisition hélicoïdale reposant sur l'association d'un mouvement de translation longitudinale de la table et d'un anneau tube/détecteur à rotation continue. L'arrivée de cette technique modifia considérablement l'examen TDM en le rendant notamment beaucoup moins long et en permettant une étude aux différents temps de la cinétique de remplissage vasculaire et parenchymateuse. Depuis 1998, une nouvelle génération de scanners est apparue, dont la nouveauté technique repose sur la multidétection. Le principe de ces scanners actuels se fonde sur celle du mode hélicoïdal, mais l'améliore en lui adjoignant la présence d'une rangée de plusieurs détecteurs parallèles et contigus (entre 4 à 64 barrettes en pratique courante actuelle) permettant l'acquisition d'un volume équivalent à plusieurs coupes au cours d'une seule rotation.

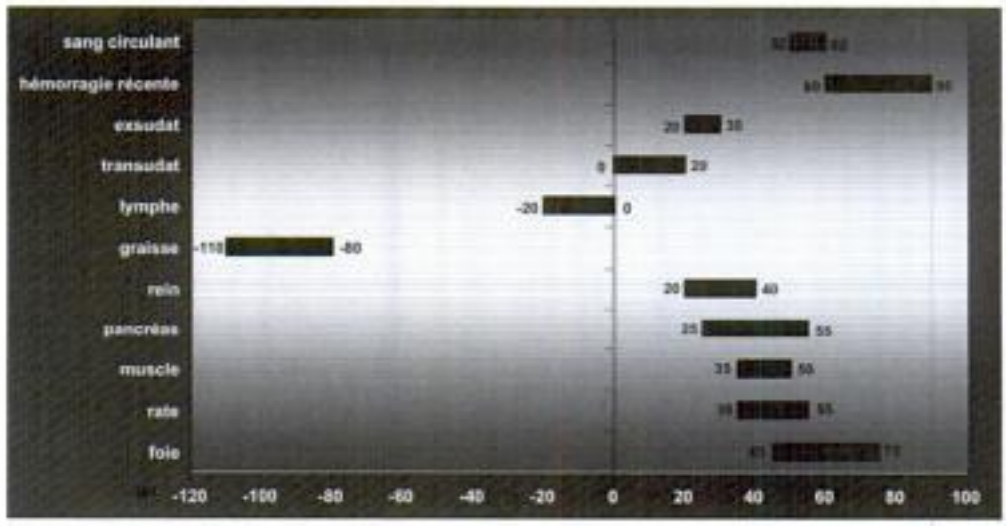

Figure 2-1.
Échelle de Hounsfield.

PRISE EN CHARGE DU PATIENT

Le contexte de l'urgence permet rarement une préparation optimale du patient. Certaines règles méritent néanmoins d'être respectées :

Accueil du patient

Si le patient est conscient, son accueil doit être poli et rassurant. Les explications concernant le déroulement de la procédure doivent être apportées de façon claire, ce qui permet notamment d'éviter les artéfacts de flou cinétique liés aux mouvements intempestifs.

Interrogatoire

Cet interrogatoire repose sur la recherche d'une contre-indication à l'examen et principalement à l'injection de produit de contraste iodé (Tableau 2-I).

Un terrain allergique, une insuffisance rénale, une insuffisance cardiaque ou un myélome doivent être traqués. La prise de certaines familles de médicaments tels que

Paratger Le Site www.lemanip.com Tout Est Gratuit
www.lemanip.com

Paratger Le Site www.lemanip.com Tout Est Gratuit

TABLEAU 2-I : CONTRE-INDICATIONS PRINCIPALES À L'INJECTION D'UN PRODUIT DE CONTRASTE IODÉ SANS PRÉPARATION PRÉALABLE.

Terrain ou antécédents allergiques importants (asthme, urticaire géant, œdème de Quinke) ou secondaire à l'injection d'un produit de contraste iodé
Insuffisance rénale (taux de créatinine > 120 µmol/l)
Insuffisance cardiaque aiguë
Myélome osseux multiple non traité
Traitement par biguanide non arrêté
Grossesse

les biguanides ou les β-bloquants imposent certaines précautions de prise en charge. Les biguanides nécessitent un arrêt du traitement le jour même et une reprise à 48 heures après un contrôle de la créatinémie. Les β-bloquants ne doivent pas être arrêtés mais leur prise doit être connue car elle nécessite des doses d'adrénaline beaucoup plus importantes en cas de réanimation pour arrêt cardiaque.

Le respect du jeûne est difficilement concevable en urgence. Deux heures de jeûne hydrique et quatre heures de jeûne alimentaire sont classiquement demandées. Le respect de cette règle ne doit en tout cas jamais retarder la réalisation d'un examen TDM quand la prise en charge thérapeutique du patient peut en être affectée.

Voie veineuse

Le patient doit disposer d'une voie veineuse périphérique sûre et de calibre suffisant pour permettre une injection en bolus (3 ou 4 ml/s). Cette voie veineuse doit être testée manuellement avant toute injection par injecteur automatique.

Installation du patient

Le patient est installé en décubitus dorsal, les bras relevés au-dessus de la tête afin d'éviter de générer des artéfacts de durcissement gênant pour la lecture des parenchymes hépatiques et spléniques (fig. 2-2). Cette condition peut être plus difficile à obtenir chez les patients polytraumatisés, mais il faut autant que possible essayer de s'y plier, afin d'obtenir un examen de bonne qualité permettant une interprétation fiable.

TECHNIQUE D'ACQUISITION

Actuellement, les constructeurs proposent des scanners possédant de 4 à 64 barrettes qui peuvent être symétriques ou asymétriques. Ces nouvelles machines offrent des temps d'acquisition extrêmement cours, l'ensemble de la cavité abdominopelvienne pouvant être explorée en quelques secondes. Les délais d'injection et les temps d'acqui-

Paratger Le Site www.lemanip.com Tout Est Gratuit

www.lemanip.com

Paratger Le Site www.lemanip.com Tout Est Gratuit

sition doivent donc être parfaitement maîtrisés, afin d'obtenir une opacification optimale. Les détecteurs assurent en routine l'acquisition de coupes natives dont les données brutes permettent ensuite des reconstructions dans les différents plans de l'espace selon un incrément très variable, dont le minimum est supérieur ou égal à celui de la coupe native. Les reconstructions multiplanaires réalisées grâce à cette technique sont de très grande qualité, l'acquisition volumique avec une faible épaisseur de coupe permettant l'isotropie, c'est-à-dire l'élaboration d'un voxel de taille identique dans ses trois dimensions.

Champ de vue et matrice

Le champ de vue (FOV) doit être adapté au plus près des contours du patient au cours de la reconstruction des coupes. La technologie actuelle offre la possibilité de travailler en pratique courante avec des matrices de 512 × 512 pixels.

Constantes

Les paramètres techniques (kV, mAs) sont souvent prédéfinis dans les protocoles d'acquisition fournis par les constructeurs. Il est parfois nécessaire de les modifier lors de l'exploration de sujets obèses pour lesquels un rayonnement plus énergétique est nécessaire. Au contraire, ces mêmes paramètres peuvent être diminués pour des acquisitions multiples chez des sujets jeunes et minces.

www.lemanip.com

Paratger Le Site www.lemanip.com Tout Est Gratuit

www.lemanip.com

a

b

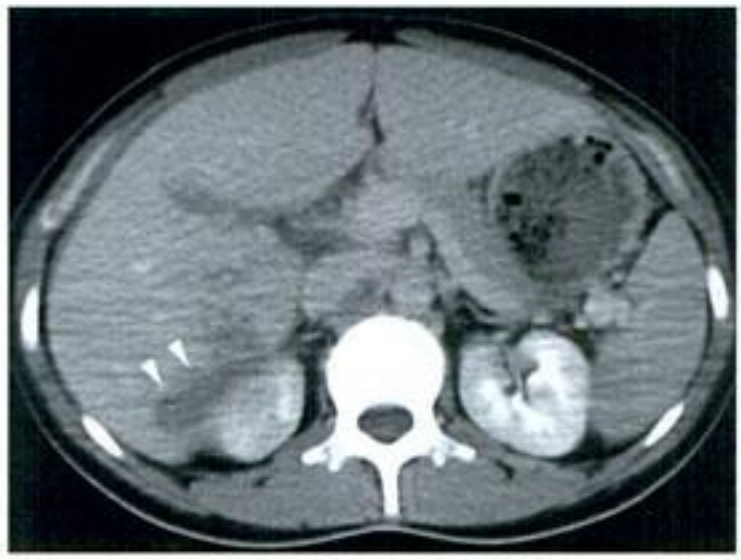

c

d

Figure 2-2.

Artefacts de durcissement chez un polytraumatisé, en rapport avec la présence des bras laissés le long du corps.
a : topogramme de face avec les coupes.
b : artefacts gênant l'analyse d'une lésion splénique (flèche).
c : artefacts masquant partiellement une lésion de contusion hépatique (têtes de flèche).
d : artefacts masquant en partie une lésion rénale droite (flèche).

Paratger Le Site www.lemanip.com Tout Est Gratuit

Épaisseur de coupe

Les coupes millimétriques offrent une bonne résolution spatiale, mais sont la source d'une dégradation de la qualité de l'image par la baisse du rapport signal/bruit. Cette baisse peut être techniquement compensée par une augmentation de l'intensité du faisceau de rayons X (augmentation des mAs). En pratique, ceci reste souvent peu acceptable en terme de radioprotection. La plupart du temps, l'analyse scanographique est faite à partir de coupes reconstruites en 3 mm (fig. 2-3).

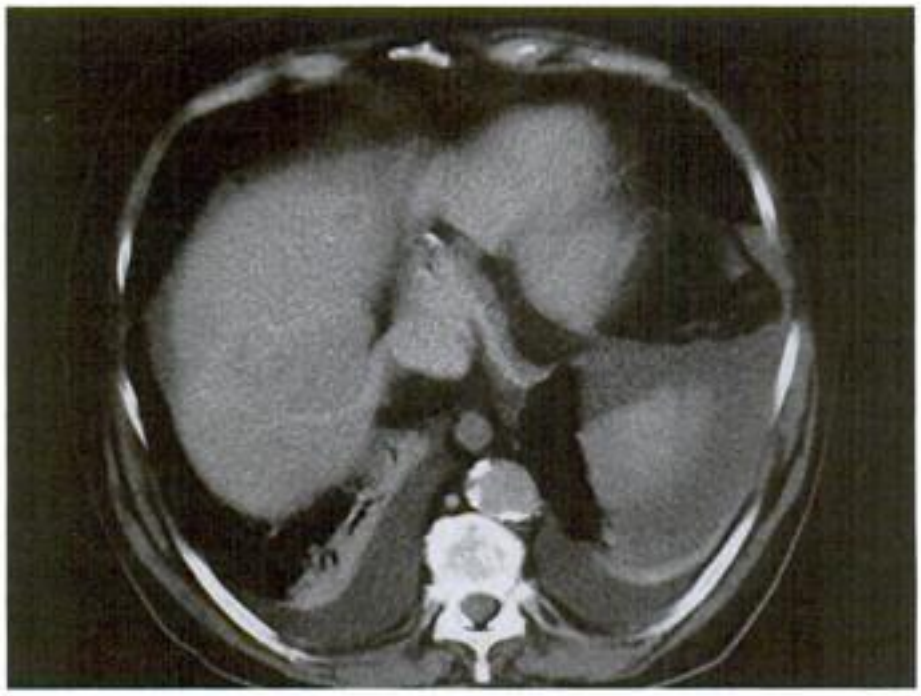

Figure 2-3.
Coupe de 3 mm d'épaisseur habituellement utilisée pour l'étude abdominale.

www.lemanip.com

OPACIFICATIONS DIGESTIVES

Opacifications digestives par voie basse

Largement utilisées dans les équipes anglo-saxonnes et particulièrement aux États-Unis, ces opacifications présentent de multiples inconvénients dans le cadre de l'urgence. Elles ralentissent souvent notablement la mise en route de l'examen TDM, sont souvent mal supportées par des patients algiques, sont difficilement réalisables chez les patients grabataires, et offrent au final un faible rendement diagnostique. Pour toutes ces raisons et à l'instar de beaucoup d'équipes françaises, nous avons choisi de ne pas les utiliser dans le contexte des urgences abdominales.

Opacifications par voie haute

Ce type d'opacification peut être effectué par ingestion de produit de contraste ou par entéroclyse. L'ingestion orale de produit de contraste est peu recommandée en urgence et parfois même contre-indiquée dans certaines circonstances, telles que le syndrome occlusif ou la suspicion d'ischémie digestive. La technique de l'entéroclyse, difficile-

Paratger Le Site www.lemanip.com Tout Est Gratuit

Paratger Le Site www.lemanip.com Tout Est Gratuit

ment compatible avec le domaine de l'urgence de part son caractère invasif mais également de la durée de sa mise en place n'est jamais utilisée en urgence dans notre service. De façon générale, il semble admis qu'il est préférable de ne pas modifier l'état des structures intestinales afin de pouvoir au mieux étudier leur aspect et l'intégrer dans un contexte nosologique. Cependant, certaines circonstances cliniques justifient malgré tout l'emploi du balisage digestif. C'est en particulier le cas au cours de l'exploration des maladies inflammatoires du tube digestif (maladie de Crohn) et de la recherche de fistules et de collections abcédées profondes (fig. 2-4). La présence de matériel opaque dans les anses intestinales (voire en dehors dans les lâchages d'anastomose chirurgicale ou les perforations d'organes creux) est d'une grande aide diagnostique et topographique. Il faudra alors veiller à administrer ces produits de contraste par voie orale bien avant la réalisation de l'examen, puisque l'on estime qu'un délai de 30 à 45 minutes en moyenne est nécessaire pour opacifier l'iléon terminal. Dans tous les cas de figure, les produits de contrastes iodés hydrosolubles doivent être préférés aux substances barytés, même diluées, du fait d'une chirurgie abdominale toujours possible au décours immédiat de l'examen.

www.lemanip.com

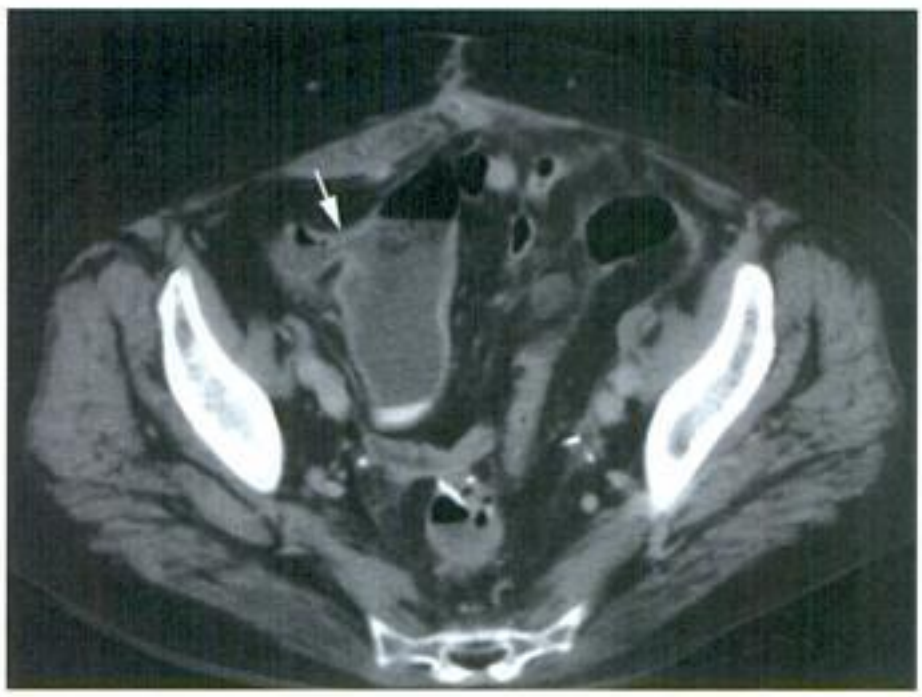

Figure 2-4.
Balisage opaque du tube digestif dans une maladie de Crohn. L'opacification d'une collection située au centre de la cavité pelvienne affirme sa communication avec le tube digestif. À noter également la mise en évidence du trajet fistuleux (flèche).

Paratger Le Site www.lemanip.com Tout Est Gratuit

Paratger Le Site www.lemanip.com Tout Est Gratuit

INJECTION IV DE PRODUITS DE CONTRASTE IODÉS

Produits de contraste iodés

Dans la mesure du possible, il faut avoir recours à des produits à haute concentration (300 mg/ml chez l'adulte), non ioniques et à faible osmolalité afin d'éviter au maximum les désagréments lors de l'injection (sensation de chaleur, goût métallique sur la langue) et les complications rénales ou hémodynamiques. L'emploi des produits de contraste iodés ne se conçoit qu'après avoir vérifié par un interrogatoire rigoureux l'absence de toute contre-indication. Cependant, le contexte de l'urgence expose quotidiennement au problème de la réalisation d'un examen TDM chez un patient présentant une contre-indication. Dans tous les cas, la règle demeure que le bénéfice apporté par l'examen soit supérieur au risque lié à l'utilisation de produit de contraste iodé. L'indication de l'examen doit dans ces cas de figure être soigneusement posée à partir d'éléments cliniques et biologiques objectifs et rigoureusement relevés.

Allergie aux produits de contraste iodés

L'allergie aux produits de contraste iodés reste un des problèmes majeurs de la réalisation des TDM abdominales en pratique quotidienne et pourtant rien ne semble clairement établi à ce sujet. Le phénomène est allergique pour certains, quand pour d'autres il demeure pseudoallergique. Des hypothèses récentes suggèrent en tout cas que les réactions engendrées par l'injection d'un produit de contraste iodé ne sont pas liées à l'iode mais en rapport avec les excipients contenus dans la solution injectée. Les excipients sont spécifiques à chaque spécialité pharmaceutique. Pour certains auteurs, il conviendrait donc de noter le nom de spécialité du produit incriminé dans une réaction (afin de ne pas l'injecter à nouveau) pour faire diminuer le risque de manifestations allergiques, en choisissant simplement un produit différent à chaque fois (*turn over*). Les manifestations rencontrées peuvent être mineures (éruption cutanée, prurit), modérées (bronchospasme, dyspnée, hypotension transitoire) ou parfois sévères (œdème de Quincke, choc anaphylactoïde) et nécessitent en fonction de leur degré de gravité une surveillance clinique, un traitement symptomatique ou des manœuvres de réanimation lourde. Ces réactions surviennent dans les 10 à 15 minutes suivant l'injection dans 75 % des cas, mais peuvent également apparaître de façon retardée voire tardive (quelques jours). Il est important de rappeler que les réactions décrites par les patients lors de l'injection, telles que les nausées, les vomissements, les sensations de chaleur générale ou localisée, ne sont pas des manifestations allergiques mais des sensations liées à l'osmolalité du produit de contraste injecté. Il convient également de souligner que les injections IV présentent un risque deux fois plus élevé que les injections intra-artérielles, et que les opacifications non vasculaires comportent un risque faible, mais jamais nul. Le risque de réaction pseudoallergique est deux fois plus élevé chez les sujets présentant un terrain atopique ou une allergie vraie, et cinq fois plus grand chez les patients aux antécédents d'allergie ayant suivi

www.lemanip.com

Paratger Le Site www.lemanip.com Tout Est Gratuit

Paratger Le Site www.lemanip.com Tout Est Gratuit

une injection d'iode. Le risque est également supérieur chez les sujets asthmatiques ou anxieux.

Préparation antiallergique

Chez ces sujets à risque plus élevé de développer une réaction allergique à l'iode, une prémédication est aujourd'hui effectuée avant tout examen dans la plupart des centres français d'imagerie. La prémédication classique repose sur l'administration per os d'un antihistaminique anti-H1 (ex. : Atarax® 100 mg, 1 comprimé la veille au soir de l'examen et 1 comprimé une heure avant l'examen). Chez les sujets aux antécédents de réactions à l'iode, on peut associer un corticoïde par voie orale (ex. : Médrol®) selon les mêmes modalités. L'efficacité de cette prémédication est très largement contestée dans les dernières études faites sur le sujet. Elle est par ailleurs souvent difficilement réalisable dans le contexte de l'urgence. Comme toujours, c'est l'appréciation du rapport bénéfice sur risque qui primera. À noter que certains anti-H1 possèdent également une forme injectable qui peut être utilisée en semi-urgence (ex : Atarax® 100 mg en IV lente juste avant l'examen).

Matériel d'injection

L'injection IV du produit de contraste iodé s'effectue par une voie d'abord veineuse périphérique ou centrale de bon calibre et dont la perméabilité est systématiquement vérifiée par un contrôle manuel préalable. L'injection se fait toujours à l'aide d'un injecteur automatique (type Médrad®) permettant un contrôle précis des quantités et des débits choisis. Ceux-ci sont méthodiquement déterminés en fonction d'exigences liées au type d'acquisition, dans le but d'obtenir des examens fiables et reproductibles. La quantité de produit de contraste doit être adaptée au poids du patient, à raison de 2 ml/kg. Pour un examen standardisé, 90 ml de produit de contraste sont en règle nécessaires et suffisants pour une opacification vasculaire et un rehaussement parenchymateux de qualité. Les débits peuvent varier en fonction du type d'injection : bolus (4 à 5 ml/s) pour une opacification électivement artérielle, injection plus lente (2 à 3 ml/s) pour un rehaussement parenchymateux et des parois digestives. Les débits élevés (supérieur à 5 ml/s) exposent à un risque important d'extravasation de produit de contraste et ne sont de toute façon pas admis par la plupart des cathéters veineux (AMM). La plupart des scanners actuels offrent des logiciels de détection automatique d'apparition du bolus (*bolus tracking*) (fig. 2-5).

www.lemanip.com

Paratger Le Site www.lemanip.com Tout Est Gratuit

Paratger Le Site www.lemanip.com Tout Est Gratuit

www.lemanip.com

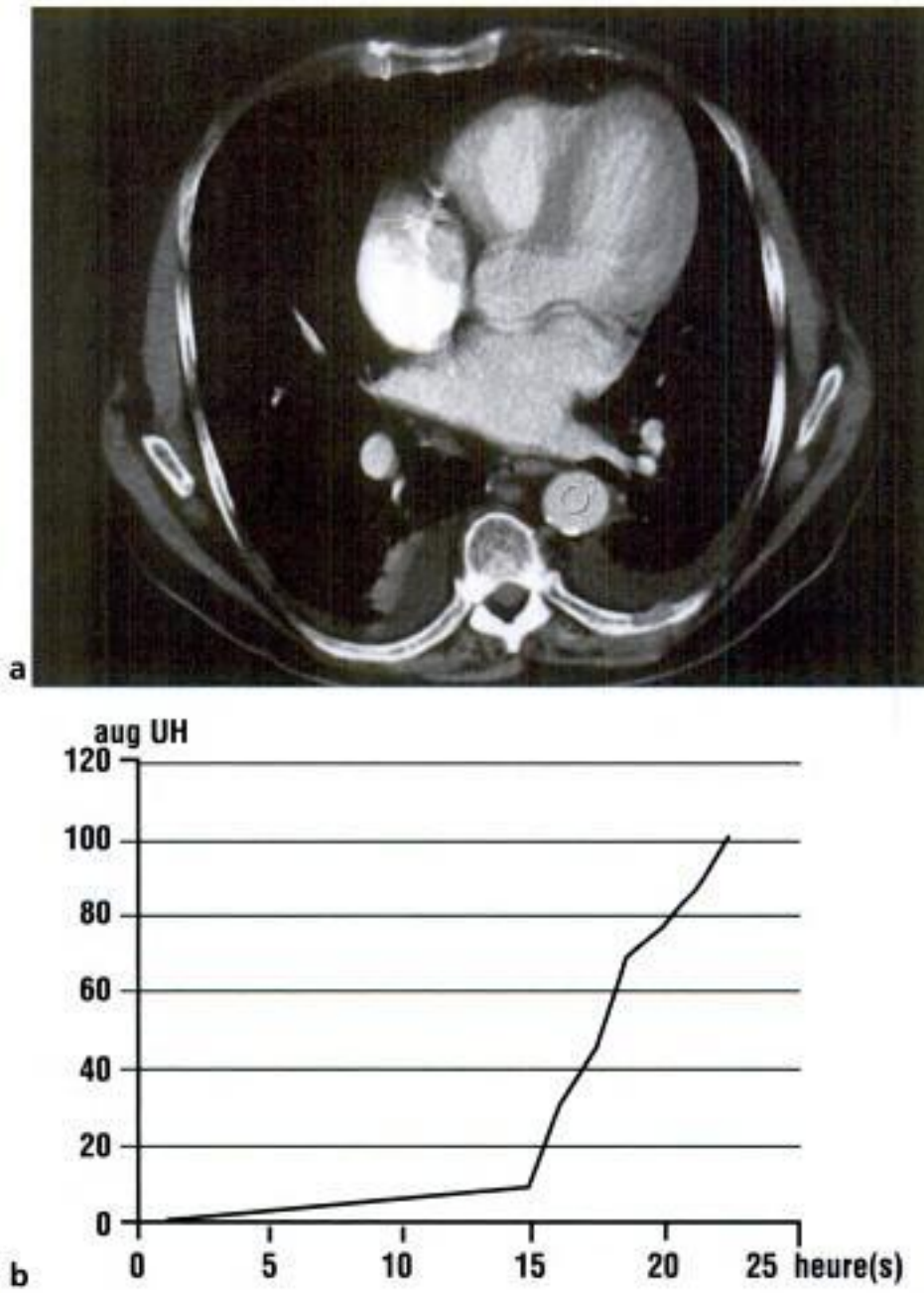

Figure 2-5.
Bolus tracking pour une étude abdominale au temps artériel de l'injection de produit de contraste IV. a : mise en place du volume de mesure de densité dans l'aorte thoracique descendante (cercle blanc). b : courbe d'élévation des densités à l'intérieur du volume de mesure intra-aortique.

ÉTUDE DE LA CINÉTIQUE DE REHAUSSEMENT

La finalité de l'injection de produit de contraste iodé est d'augmenter le contraste des différents constituants de la cavité abdominopelvienne, lequel est spontanément faible. L'iode, dont le numéro atomique est élevé (53), entraîne une importante absorption des rayons X. Le rayonnement traversant des structures concentrées en iode est donc fortement atténué. Les organes contenant de l'iode après injection vont donc apparaître plus denses que les tissus alentour. Ce mécanisme de remplissage vasculaire et parenchymateux par le produit de contraste iodé est recouvert par le terme radiolo-

Paratger Le Site www.lemanip.com Tout Est Gratuit

Paratger Le Site www.lemanip.com Tout Est Gratuit

gique de rehaussement. Sur le plan physiologique, le bolus de produit de contraste iodé injecté par voie IV va rapidement gagner les cavités cardiaques droites par le retour veineux systémique. L'artère pulmonaire et ses branches sont opacifiées après un délai de 16 à 22 secondes. Après un passage cardiaque gauche, le produit de contraste rehausse l'aorte thoracique après 20 à 25 secondes, puis l'aorte abdominale et ses branches après 25 à 35 secondes. Le rehaussement artériel maximal est atteint à partir de ce délai, qui est appelé temps artériel. Le retour veineux splénique précoce entraîne une opacification élective du retour splénoportal qui est alors optimal après un délai compris entre 45 et 60 secondes : on parle de temps portal. L'iode va ensuite gagner les capillaires, imprégner les parenchymes puis rejoindre le système veineux d'origine tissulaire pour aboutir à une phase d'équilibre après un délai compris entre 70 et 110 secondes après le début de l'injection. Le rehaussement des parenchymes hépatiques et spléniques est alors optimal, celui des structures vasculaires est homogène et identique : on parle alors de temps parenchymateux ou d'équilibre. Le produit de contraste iodé lors de chacun de ses passages au niveau rénal va être en partie secrété, puis excrété dans les voies urinaires. On qualifie classiquement ce temps excrétoire de temps tardif. La filtration rénale assure la majeure partie de l'élimination de l'iode. En cas de saturation de ce système, l'élimination peut se faire par le biais de la bile et des voies biliaires. À chaque temps de la cinétique du produit de contraste iodé correspond le rehaussement électif de certaines structures.

Ainsi, on observe (fig. 2-6) :

– au *temps artériel* :
- une opacification optimale de la lumière de l'aorte et de ses branches,
- un rehaussement électif du cortex rénal, ou néphrographie précoce,
- un rehaussement hétérogène, d'aspect tigré, du parenchyme splénique,
- un très discret rehaussement segmentaire, en plages, du parenchyme hépatique ;

– au *temps portal* :
- une opacification optimale de la lumière de la veine splénique et de la veine porte,
- un parenchyme splénique rehaussé devenant homogène,
- un rehaussement encore hétérogène du parenchyme hépatique ;

– au *temps parenchymateux* :
- un rehaussement homogène des parenchymes hépatiques et spléniques,
- un rehaussement corticomédullaire homogène du parenchyme rénal,
- une opacification identique de l'aorte, de la VCI, du système porte ;

– au *temps tardif* :
- dans un premier temps un rehaussement des cavités pyélocalicielles, puis une opacification de l'ensemble des voies urinaires,
- un rehaussement des tissus à contingent fibreux.

Une bonne connaissance de cette cinétique de rehaussement par les produits de contraste iodés est absolument fondamentale. Elle fournit les éléments dynamiques de l'exploration TDM abdominale qui, associée aux données morphologiques, conditionnent la pertinence de l'interprétation finale.

Dans certaines circonstances pathologiques, cette cinétique peut être modifiée. Ainsi :

www.lemanip.com

Paratger Le Site www.lemanip.com Tout Est Gratuit

Paratger Le Site www.lemanip.com Tout Est Gratuit

www.lemanip.com

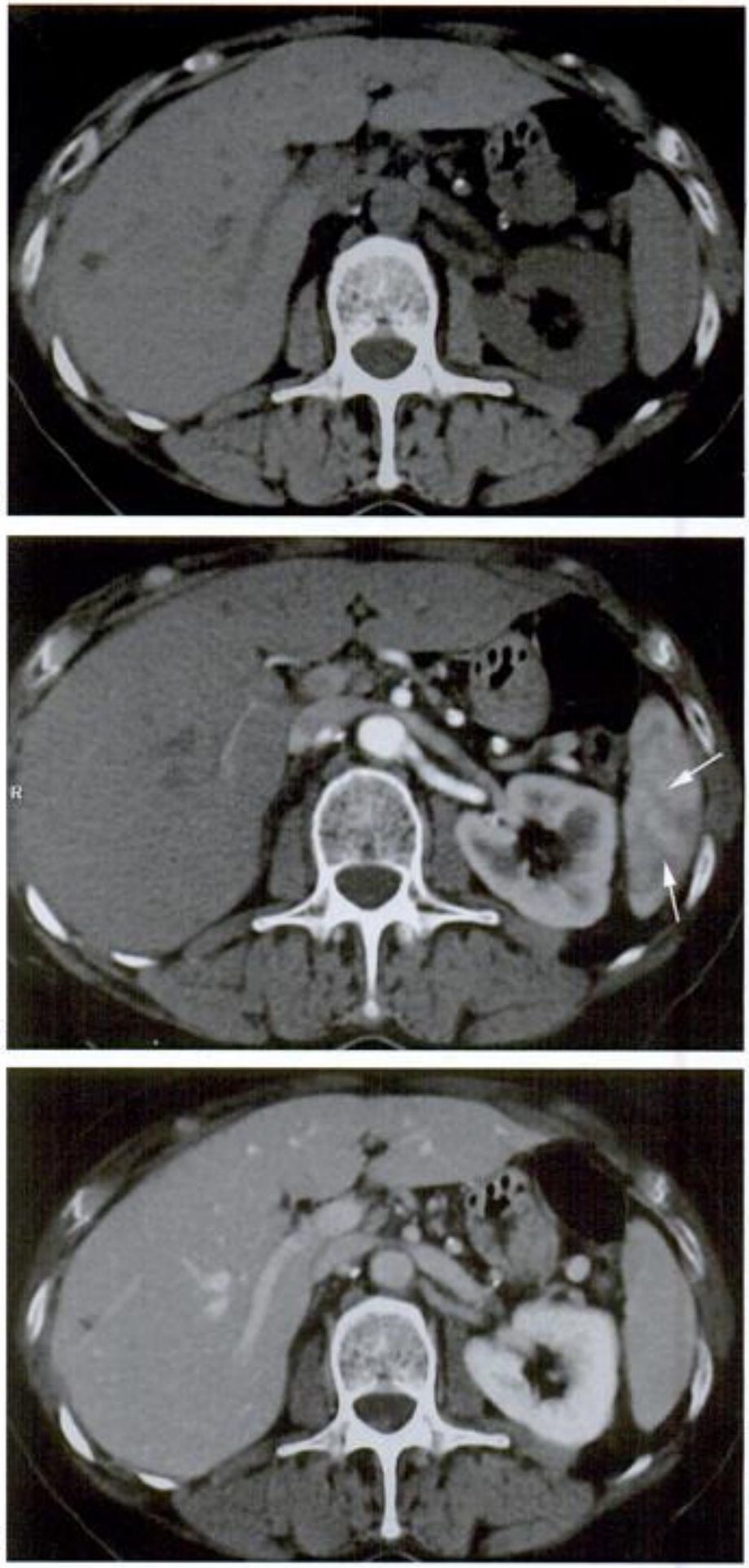

Figure 2-6.
Temps d'étude de l'abdomen aigu. a : sans injection. b : au temps artériel de l'injection. Noter l'aspect tigré de la rate (flèches) correspondant à la différence de rehaussement de la pulpe blanche et de la pulpe rouge spléniques. c : au temps parenchymateux (ou d'équilibre) de l'injection.

Paratger Le Site www.lemanip.com Tout Est Gratuit

Copyrighted material

Paratger Le Site www.lemanip.com Tout Est Gratuit

– *en cas d'insuffisance cardiaque*, on observe une stagnation de produit de contraste iodé dans des cavités cardiaques dilatées et parfois un reflux dans la VCI et dans les veines hépatiques depuis l'atrium droit. Il existe en outre un allongement des délais et des temps d'opacification. La rate apparaît alors hétérogène, présentant un aspect tigré évocateur du temps artériel au lieu de celui caractéristique du temps parenchymateux ;
– *en cas de bas débit circulatoire*, il existe un allongement des délais et des temps d'opacification, parfois associé à des signes de souffrance ischémique digestive ou parenchymateuse ;
– *en cas de défaillance rénale* : au temps artériel, la néphrographie est absente, tandis qu'au temps tardif, les cavités excrétrices ne s'opacifient pas.

PROTOCOLES D'ACQUISITION

Les appareils actuels permettent d'effectuer plusieurs acquisitions successives avec une seule injection de produit de contraste iodé. Une exploration de ce type possède les qualités de l'exhaustivité mais représente une importante source d'irradiation pour le patient. Il est donc souvent impératif de ne retenir que les acquisitions les plus informatives en fonction de l'indication.

Acquisition réalisée sans injection de produit de contraste

Particulièrement intéressante lors de la recherche de structures de densité calcique (lithiase biliaire, urinaire, calcification vasculaire ou pancréatique) ou d'une hyperdensité spontanée (d = 60 UH) de nature hémorragique (fig. 2-7). À noter qu'une acquisition avec des reconstructions en coupes fines est souvent nécessaire pour la mise en évidence des microlithiases des voies biliaires.

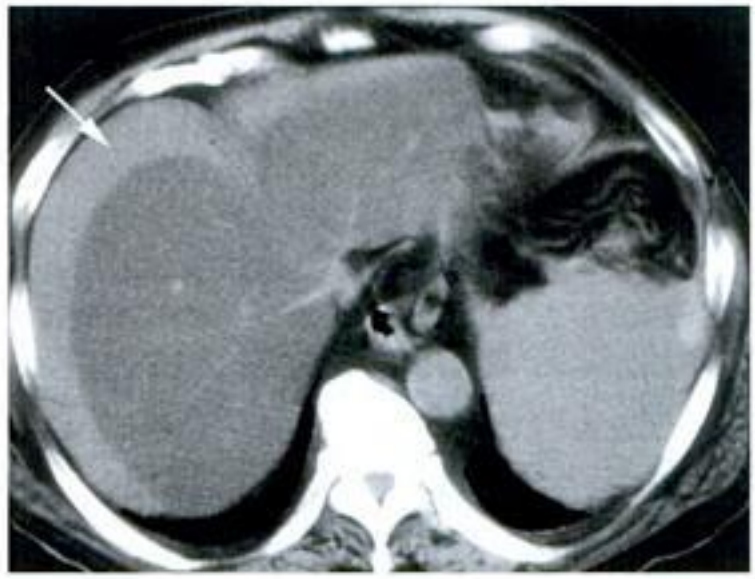

Figure 2-7.
Hémopéritoine. Noter, sur une coupe réalisée sans injection, l'hyperdensité spontanée (flèche) entourant le foie qui correspond à la présence intrapéritonéale de sang frais.

www.lemanip.com

Paratger Le Site www.lemanip.com Tout Est Gratuit

www.lemanip.com

Acquisition réalisée au temps artériel

Le rehaussement de type artériel peut être obtenu de deux façons :

– démarrage de l'acquisition après un délai arbitrairement choisi entre 30 et 35 secondes ;

– recherche d'une opacification optimale grâce à un logiciel de détection automatique du bolus (bolus tracking), disponible sur les appareils actuels. Une zone d'intérêt (ROI = *Region Of Interest*) est prédéterminée dans la lumière aortique abdominale à hauteur des coupoles diaphragmatiques. L'acquisition démarre automatiquement lorsque le bolus atteint une valeur seuil de rehaussement prédéfinie (100 à 120 UH).

Ce type d'acquisition est absolument nécessaire dans les pathologies aiguës d'origine ischémiques (ischémie intestinale aiguë, infarctus hépatique, splénique, rénal…) et dans les pathologies hémorragiques (rupture d'anévrisme de l'aorte abdominale, hémorragies spontanées ou post-traumatiques…) à la recherche d'une extravasation de produit de contraste traduisant un saignement actif.

Acquisition réalisée au temps parenchymateux

Cette acquisition est fondamentale dans l'étude TDM de l'abdomen et ne peut en aucun cas manquer (contrairement aux autres temps de l'examen). Elle permet l'étude du rehaussement des parenchymes, des parois digestives, de l'opacification artérielle et veineuse et de la néphrographie.

Son obtention est aisée en débutant l'acquisition 70 à 90 secondes après le début de l'injection, en raison de la rapidité de l'acquisition, ou 40 à 60 secondes après un temps artériel.

Acquisition réalisée au temps tardif

Par définition cette acquisition est la dernière de l'étude TDM. L'opacification des cavités excrétrices urinaires persistant plusieurs dizaines de minutes après l'injection, elle peut être débutée et répétée à des temps variables selon l'indication. Cette acquisition est systématique au cours des pathologies aiguës urinaires (syndrome obstructif, infection rénale, traumatisme rénal à la recherche d'une extravasation de produit de contraste). Elle est également utile à la caractérisation des tissus fibreux inflammatoires, riches en secteur interstitiel dans lequel le produit de contraste diffuse et qui présentent un rehaussement tardif et prolongé.

Toutes ces acquisitions (sans injection, temps artériel, parenchymateux et tardif) sont réalisées depuis les coupoles diaphragmatiques jusqu'au bord inférieur des ischions. L'exploration de l'ensemble de la cavité abdominopelvienne est la seule permettant de poser un diagnostic positif de certitude et d'éliminer l'ensemble des diagnostics différentiels.

Gratuittement

www.lemanip.com

Radiologie et imagerie medicale

Livres,memoires,rapport de stage,courses,radiologie conventionnelle,Scanner,TDM,IRM,Scintigraphie, Medecine nucleaire,Radiotherapie,Radiologie Interventionnelle,Oncologie,Clichees,Cas interpretes,exposes,medecine

https://www.lemanip.com/

www.lemanip.com

Paratger Le Site www.lemanip.com Tout Est Gratuit

ÉTUDE DES DENSITÉS

L'atténuation des rayons X, donc la densité des tissus, est la base de la formation de l'image TDM. Il existe cinq densités spontanées élémentaires réparties sur l'échelle d'absorption de Hounsfield.

Ces cinq densités élémentaires sont :

– l'air (d = – 1 000 UH) ;
– la graisse (d = – 50 à – 100 UH) ;
– l'eau (d = 0 UH) ;
– les tissus (d = 20 à 50 UH) ;
– l'os cortical (d = 1 000 UH).

La lecture et l'interprétation des densités sont le plus souvent le fait de l'œil exercé du radiologue. Pour plus de précision et pour obtenir des valeurs objectives, une mesure précise peut être réalisée par la machine (fig. 2-8). Grâce à ce système, une densité est mesurable en tout point de l'image après détermination d'une zone d'intérêt (ROI). L'obtention d'une valeur de densité est parfois une aide importante au diagnostic. C'est le cas notamment pour le sang frais (densité spontanée = 60 UH), l'involution graisseuse de la sous-muqueuse d'une paroi digestive (densité spontanée = – 50 à – 100 UH)…

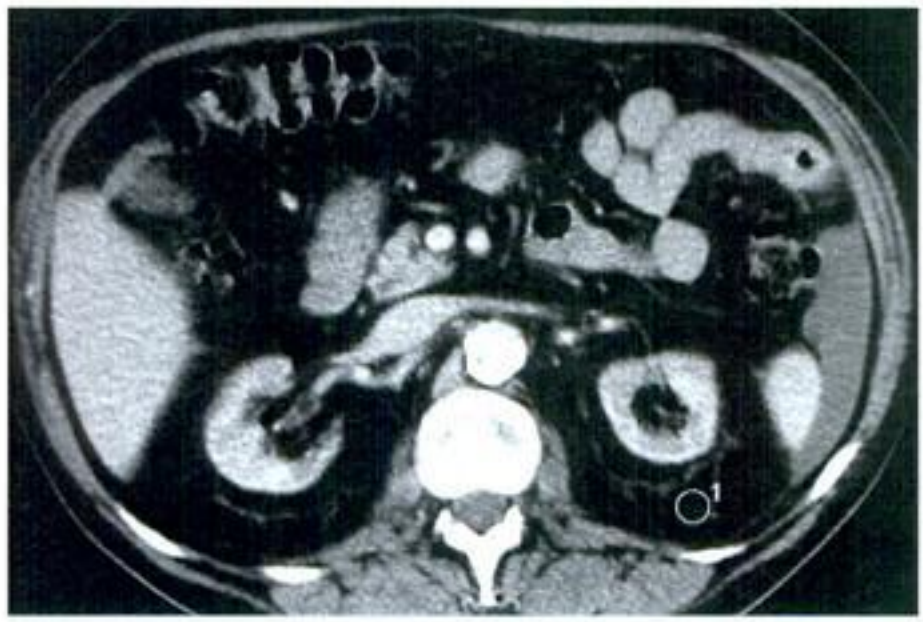

Figure 2-8.
ROI (*region of interest*). La mesure par la machine de la densité à l'intérieur d'un volume d'intérêt ciblé (cercle blanc) permet parfois une aide au diagnostic (ici, d = – 87 UH), correspondant à la densité de la graisse rétropéritonéale.

FENÊTRAGE

Le fenêtrage correspond au choix de deux valeurs W(indow) et L(evel) qui sont réglables à la console du scanner. Le fenêtrage doit être adapté au type d'exploration privilégié par l'étude. Il est préférable, lors de la recherche d'éléments précis (en

Paratger Le Site www.lemanip.com Tout Est Gratuit

www.lemanip.com

Paratger Le Site www.lemanip.com Tout Est Gratuit

particulier gazeux) de conserver un fenêtrage strictement identique pour chaque examen afin d'effectuer des explorations reproductibles et de permettre des comparaisons fiables.

Étude des parenchymes

Le fenêtrage est centré sur la densité moyenne des parenchymes rehaussés et l'amplitude est choisie réduite pour permettre la différence en niveaux de gris de tissus de densités assez voisines.

Les valeurs habituelles classiquement retenues sont (fig. 2-9) :

– W = 350 ;

– L = 50.

www.lemanip.com

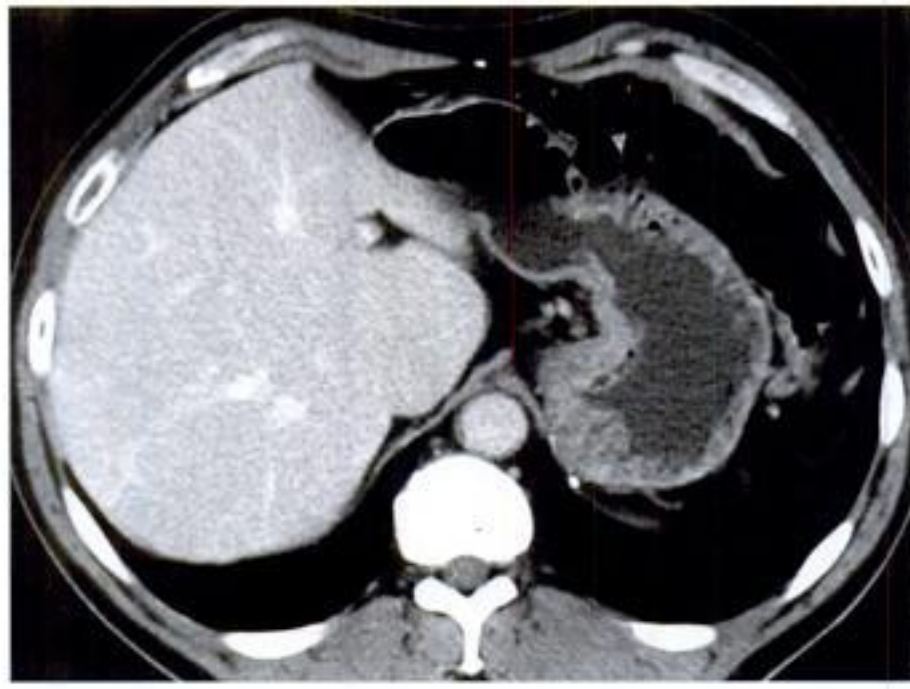

Figure 2-9.
Fenêtrage (en UH) de type parenchymateux. W = 350 et C = 50.

Étude osseuse et étude ou recherche de calculs et de calcifications

Le fenêtrage choisi est de type osseux, large et centré sur des valeurs de densité supérieures à celles des tissus mous rehaussés.

Les valeurs habituelles classiquement retenues sont (fig. 2-10) :

– W = 2000 ;

– L = 400.

Étude ou recherche d'air extra-digestif

Le fenêtrage adapté à la recherche d'une perforation digestive, d'une pneumatose pariétale, d'une aéroportie ou encore d'une aérobilie est assez réduit et centré sur la

Paratger Le Site www.lemanip.com Tout Est Gratuit

Paratger Le Site www.lemanip.com Tout Est Gratuit

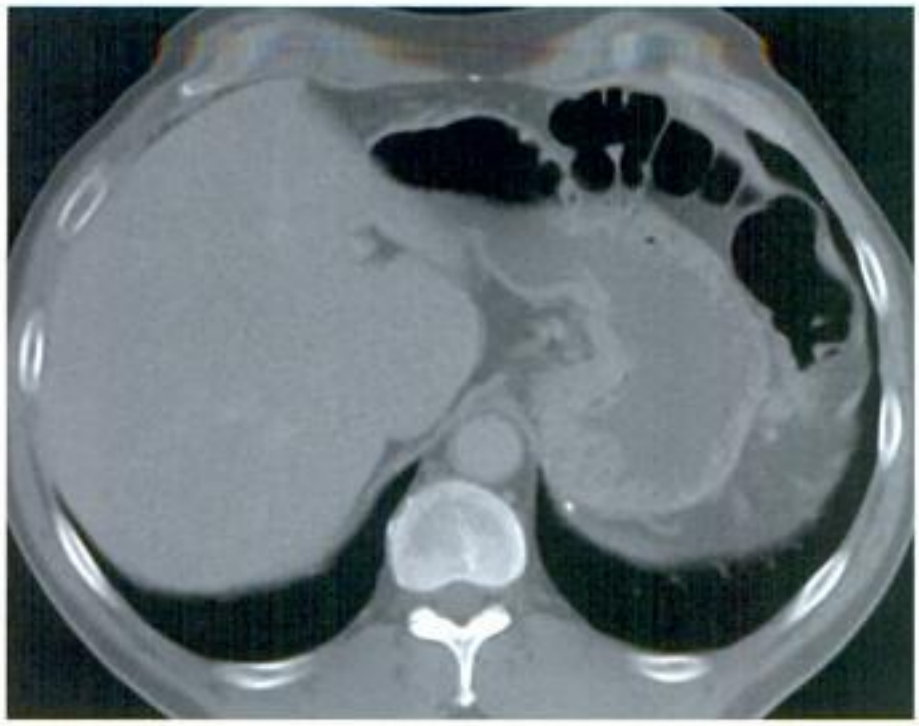

Figure 2-10.
Fenêtrage (en UH) de type osseux. W = 2 000 et C = 400.

www.lemanip.com

graisse, pour que seules les densités gazeuses ou aériques apparaissent en noir sur un fond dont la lecture morphologique est préservée.

Les valeurs habituelles classiquement retenues sont (fig. 2-11) :

– W = 500 ;

– L = - 50.

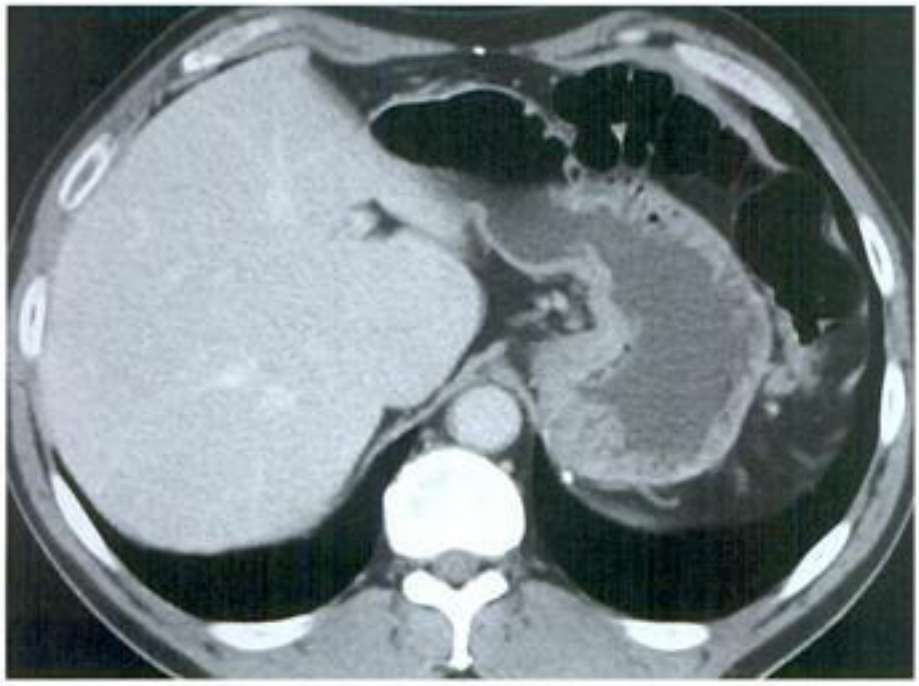

Figure 2-11.
Fenêtrage (en UH) adapté à la recherche d'un pneumopéritoine. W = 500 et C = – 50.

Paratger Le Site www.lemanip.com Tout Est Gratuit

Paratger Le Site www.lemanip.com Tout Est Gratuit

Étude des reliefs muqueux et du contenu intraluminal du tube digestif

Souvent rendus invisibles par un fenêtrage serré, l'étude des reliefs muqueux et du contenu du tube digestif est optimisée par un fenêtrage de type pulmonaire.

Les valeurs habituelles classiquement retenues sont (fig. 2-12) :

– W = 1600 ;

– L = - 600.

Figure 2-12.
Fenêtrage (en UH) de type pulmonaire. W = 1 600 et C = – 600.

TOPOGRAMME

L'acquisition d'un topogramme (*scout view*) de face est systématique au cours de chaque exploration TDM abdominale. L'étude du topogramme facilite notamment le repérage topographique des différents segments digestifs. Cela est particulièrement vrai chez le sujet maigre (dont la faible quantité de graisse péritonéale rend difficile l'étude du relief pariétal digestif et la mise en évidence des haustrations ou des valvules conniventes), mais aussi en cas de distension gazeuse digestive importante. Un véritable repérage topographique digestif peut ainsi être fait sur le seul topogramme de face. Le topogramme est également source d'informations précieuses au cours des syndromes occlusifs du côlon. En effet, la distension majoritairement gazeuse et la fixité de certains segments coliques permettent d'identifier parfaitement le côlon dilaté, une modification du cadre colique ou encore le site d'une disparité de calibre. Son intérêt majeur réside dans les renseignements fournis en cas de volvulus coliques (volvulus du sigmoïde et du caecum), au cours desquels les déplacements importants des segments

www.lemanip.com

Paratger Le Site www.lemanip.com Tout Est Gratuit

Paratger Le Site www.lemanip.com Tout Est Gratuit

volvulés rendent parfois difficiles leur identification sur les coupes axiales, mais dont le topogramme offre une lecture parfois plus simple (fig. 2-13). Enfin, le topogramme reste un outil important de l'identification des corps étrangers denses, surtout métalliques. La nature de ces corps étrangers est souvent difficile à déterminer sur les coupes axiales et devient évidente sur le topogramme (fig. 2-14).

Figure 2-13.
Topogramme de face sans les coupes. L'analyse du cadre colique dans sa totalité est possible. Mise en évidence sur cette coupe d'une volumineuse image pelviabdominale centrale, possédant un aspect en grain de café caractéristique, et permettant le diagnostic de certitude d'un volvulus du sigmoïde.

Figure 2-14.
Topogramme de face sans les coupes. L'analyse de la répartition du matériel d'embolisation radio-opaque (mélange d'Histoacryl® et de lipiodol) présent au sein du réseau portal droit est extrêmement aisée (flèche).

MODE CINEVIEW

Le mode Cineview est un outil qui permet de faire défiler à grande vitesse sur l'écran de visualisation les coupes TDM réalisées et qui, par un jeu de construction intellectuelle, permet de reconstituer l'aspect de continuité volumique des différents organes. Cet outil est notamment fort utile dans l'exploration du tube digestif, des gros vaisseaux et des voies urinaires. Autrefois peu ou mal utilisé, ce mode de lecture cinétique d'un examen TDM est aujourd'hui essentiel, notamment en raison de l'avènement des réseaux d'images (PACS) et de celui de la multidétection, pourvoyeuse d'images extrêmement fines et parfaitement contiguës.

Paratger Le Site www.lemanip.com Tout Est Gratuit

www.lemanip.com

Paratger Le Site www.lemanip.com Tout Est Gratuit

RECONSTRUCTIONS MULTIPLANAIRES

L'acquisition volumique à l'aide de détecteurs fins permet l'isotropie, c'est-à-dire l'obtention de données volumiques élémentaires (voxels) aux dimensions égales dans les trois plans de l'espace. Cette isotropie offre la possibilité d'effectuer des reconstructions multi-

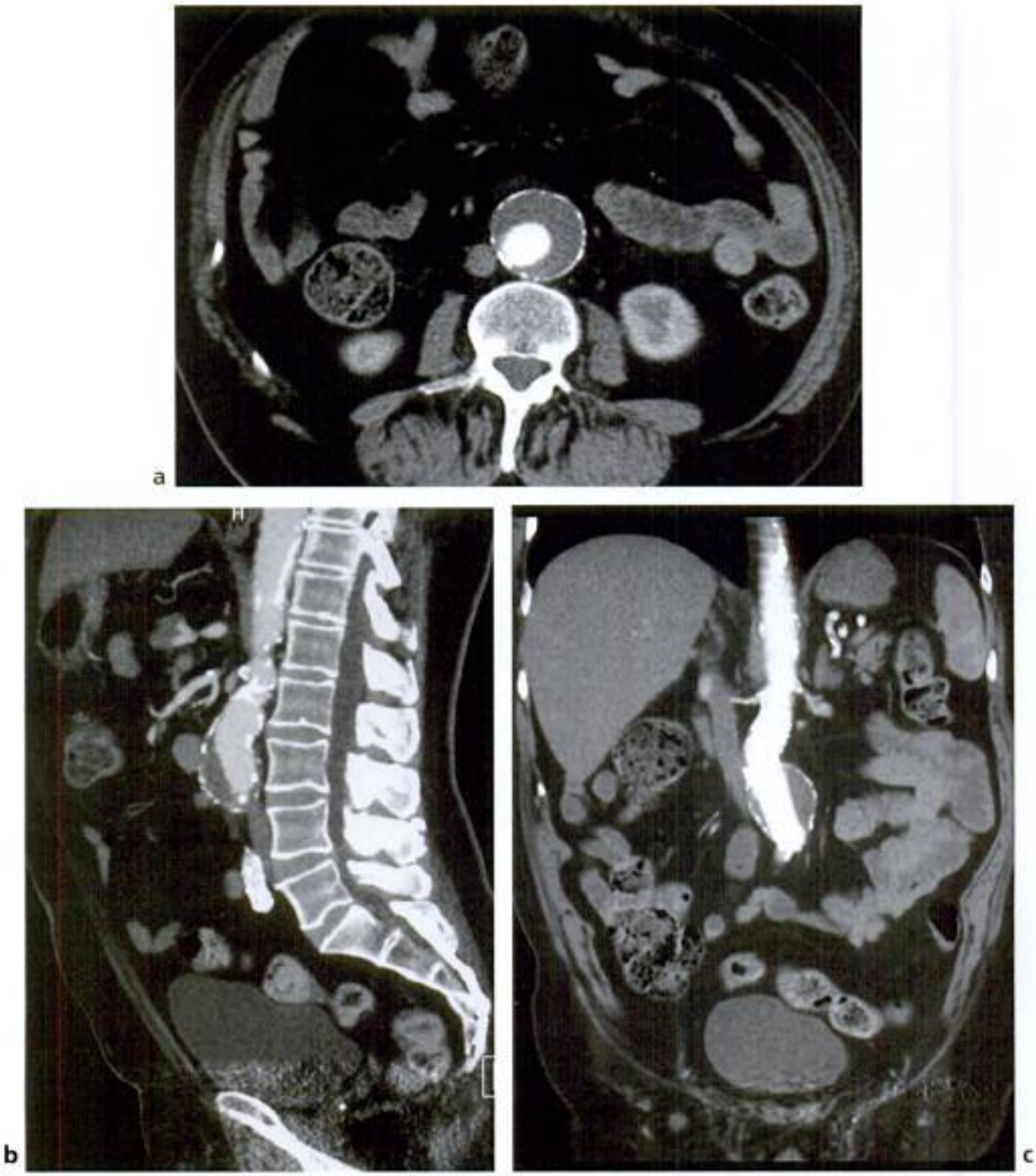

Figure 2-15.
Reconstructions multiplanaires d'un anévrisme de l'aorte abdominale sous-rénale. a : reconstruction dans le plan axial. b : reconstruction dans le plan sagittal. c : reconstruction dans le plan coronal.

www.lemanip.com

Paratger Le Site www.lemanip.com Tout Est Gratuit

Paratger Le Site www.lemanip.com Tout Est Gratuit

planaires de qualité équivalente à celle des coupes axiales en terme de résolution spatiale. Les reconstructions peuvent être réalisées dans la totalité des plans de l'espace (coronal, sagittal, obliques mais aussi curvilignes). Leur intérêt réside surtout dans l'étude des structures artérielles (aorte abdominale, artère mésentérique supérieure dans le plan sagittal, ostium des artères rénales dans un plan coronal oblique) (fig. 2-15), veineuse (système porte), mais également des structures digestives (notamment lors des distensions hydriques engendrées par un syndrome occlusif ou provoquées au cours d'un lavement) et des voies urinaires (dilatation des cavités excrétrices).

NOTIONS DE RADIOPROTECTION

Les rayonnements ionisants (rayonnements possédant une énergie capable d'arracher un ou plusieurs électrons aux atomes) sont les éléments fondateurs de la vie primitive de l'univers. Ils peuvent être de nature corpusculaire (rayons α = noyau d'hélium ; rayons β = électrons) ou électromagnétique (rayons X ou γ).

Les sources de rayonnements ionisants sont innombrables.

On distingue usuellement :

- les sources d'exposition naturelles (tellurique, cosmique, interne d'origine endogène dont le K40 et C14) et exogène (inhalation de radon 122) ;
- les sources d'exposition artificielle (exposition d'origine médicale qui représente 30 % de l'irradiation reçue par chaque individu dans les pays développés, exposition d'origine militaire et civile pour 1 % de l'irradiation).

L'exposition aux rayonnements ionisants peut entraîner deux types de risques :

- un risque déterministe (risque direct apparaissant après une exposition à une dose seuil dont la gravité augmente avec la dose et qui est surtout rencontré en radiologie interventionnelle) ;
- un risque stochastique (risque aléatoire pouvant survenir après toute exposition même s'il n'a été démontré que pour de fortes doses et dont la sévérité est indépendante de l'exposition initiale et la probabilité d'effet néfaste en fonction de l'intensité de l'irradiation, selon une relation linéaire).

Effets néfastes de l'irradiation

Dans le domaine de l'exposition à des faibles doses (habituellement rencontrées en radiodiagnostic), les effets néfastes rencontrés sont :

- l'induction de néoplasies ;
- l'augmentation du risque de malformation et d'anomalies génétiques chez le fœtus lors d'irradiation au cours d'une grossesse.

Législation

La nécessité de créer un organisme de protection s'est fait rapidement ressentir après la découverte et la synthèse des rayonnements ionisants. Cette nécessité s'est traduite par la création en 1928 de la CIPR (Commission internationale de radioprotection). À la fin des années 1990, la Commission européenne a établi des directives précises

www.lemanip.com

Paratger Le Site www.lemanip.com Tout Est Gratuit

(directives EURATOM 96/29 et 97/43 EURATOM) ayant fait l'objet d'une transposition dans la législation française. Ces directives s'appliquent particulièrement à l'activité TDM qui représente 50 % de l'irradiation médicale. Parmi les grandes lignes de ces directives, on peut souligner l'obligation de fournir la dose délivrée au cours de la procédure (fig. 2-16).

VZ 1063

CHU JEAN MINJOZ
Volume Zoom
VA40C

Ref. Physician: H-SP
Ward: 4 AS
Physician: DR. DELABROUSSE
Operator:
Total mAs 16452

	Scan	kV	mAs	CTDIw	DLP	TI	cSL
Topogram	1	120				10.5	1.0
Contrast Précontrôle	2	120	20	2.28	1	0.5	1.0
Contrast Contrôle	3-9	120	20	15.96	6	0.5	1.0
ARTERIEL	10	120	140	15.96	421	0.5	1.0
PORTAL	11	120	130	12.22	623	0.5	2.5

Figure 2-16.
Données de radioprotection devant figurer sur tout examen TDM. Noter, pour chaque série réalisée, les valeurs du kilovoltage et de l'ampérage utilisés, mais aussi la dose de rayonnement délivrée aux patients.

Grandeurs dosimétriques

La dose absorbée, quantité d'énergie reçue par unité de masse de l'organisme, s'exprime en gray (Gy).

La dose équivalente est la dose absorbée pondérée par un facteur dépendant de la nature du rayonnement (pour les rayons X ou γ : 1 Gy = 1 Sv).

Le CTDI (index de dose TDM) :
- correspond à la dose absorbée sur une épaisseur de coupe donnée ;
- correspond à l'intégrale de la courbe de profil de dose (aire sous la courbe de profil de dose divisé par l'épaisseur de coupe) ;
- est déterminée par mesure au centre et en périphérie d'un fantôme en plexiglas pour déterminer un CTDI pondéré = CTDIw ;
- le CTDIw varie en fonction du kilovoltage, de la charge au tube (mAs) et de l'épaisseur de coupe (il doit apparaître sur tout examen TDM réalisé).

Le PDL (produit dose longueur) :
- représente exactement l'exposition reçue au cours d'une acquisition volumique ;
- le PDL s'exprime en Gy.cm ;
- PDL = CTDIw.T.A.t ;
- T = collimation ;
- At = charge du tube (en mAs).

www.lemanip.com

Paratger Le Site www.lemanip.com Tout Est Gratuit

La dose efficace :

- prend en compte la radiosensibilité de chaque organe ;
- reflète le risque stochastique ;
- s'exprime en milli-sievert (mSv) ;
- est obtenue en multipliant le PDL par un coefficient de conversion (EPDL = 0,015 pour l'abdomen, EPDL = 0,018 pour le pelvis) dépendant de la région explorée ;
- est très élevée lors d'une exploration abdominopelvienne (malgré une CDTIw plus faible que pour une exploration encéphalique) en raison de l'importance du volume exploré, de la radiosensibilité des organes et de la moelle osseuse inclus dans le volume exploré, et du grand nombre d'acquisitions effectuées.

Principe d'acceptabilité

Le principe d'acceptabilité à des fins médicales d'une exposition aux rayons X correspond au compromis naissant de l'intérêt du patient et des effets possiblement délétères de l'irradiation. Ce que les Anglo-Saxons résument par la formule « *as low as reasonably achievable* ».

Pour en savoir plus

Berland LL et al. Multi-detector-array CT : once again, technology creates new opportunities. Radiology 1998 ; 209 : 327-9.

Blum A et al. Scanners multicoupes : principes et nouvelles applications scanographiques. J Radiol 2000 ; 81 : 1597-614.

Boyer B et al. Principes physiques du scanner hélicoïdal. Deuxième partie : scanner hélicoïdal et irradiation. Feuillets de Radiologie 2002 ; 42 : 239-47.

Clement O. Produits de contraste : la prémédication systématique doit disparaître. J Radiol 2003 ; 84 : 531.

Clement O. L'allergie aux produits de contraste existe ! Implications pratiques. J Radiol 2001 ; 82 : 963.

Cordoliani YS et al. Vade mecum du scanner hélicoïdal : estimation des doses, choix des paramètres. J Radiol 2002 ; 83 : 685-92.

Cordoliani YS. Chapitre II : Grandeurs et unités en radioprotection. Feuillets de Radiologie 2002 ; 42 : 248-52.

Cordoliani YS. Chapitre I : Fondements et historique de la radioprotection. Feuillets de Radiologie 2002 ; 42 : 151-55.

Cordoliani YS. Scanner multidétecteurs et irradiation : attention aux faux pas ! J Radiol 2000 ; 81 : 587-8.

Cordoliani YS et al. Tout ce que vous voulez (devez ?) savoir sur la directive européenne 97/43 Euratom. J Radiol 1999 ; 81 : 199-200.

Cordoliani YS et al. Irradiation et bonnes pratiques en tomdensitométrie hélicoïdale. J Radiol 1999 ; 80 : 903-11.

Debray MP et al. Information des patients et produits de contraste iodés. J Radiol 1999 ; 80 : 437-40.

Dewachter P et al. Prévention des réactions sévères après injection de produits de contraste iodés : revue de la littérature. J Radiol 2003 ; 84 : 535-44.

www.lemanip.com

Paratger Le Site www.lemanip.com Tout Est Gratuit

Paratger Le Site www.lemanip.com Tout Est Gratuit

Dewachter P et al. Réactions sévères avec les produits de contrastes iodés : l'anaphylaxie est-elle responsable ? J Radiol 2001 ; 82 : 973-7.

Hu H. Multislice helical CT : scan and reconstruction. Med Phys 1999 ; 6:5-18.

Katada K. Current status and future prospects of multislice CT : moving toward the ideal X-Ray CT system. Medical Review 2000 ; 71 : 1-11.

Laissy JP et al. Multidetection : une véritable avancée vers l'imagerie volumique en TDM. J Radiol 2000 ; 81 : 843-4.

Laroche et al. Mechanisms of severe, immediate reactions to iodinated contrast material. Radiology 1998 ; 209 : 183-90.

Le Marec E et al. Principes physiques du scanner hélicoïdal. Première partie : formation de l'image. Feuillets de Radiologie 2002 ; 42 : 139-50.

Rubin GD. Techniques for performing multidetector-row computed tomographic angiography. Tech Vasc Interv Radiol. 2001 Mar ; 4: 2-14.

Taguchi K et al. Algorithm for image reconstruction in multislice helical CT. Med Phys 1998 ; 25 : 550-61.

www.lemanip.com

Paratger Le Site www.lemanip.com Tout Est Gratuit

Paratger Le Site www.lemanip.com Tout Est Gratuit

Radioanatomie TDM de l'abdomen normal

3

CHAPITRE

www.lemanip.com

L'utilisation de la représentation anatomique en coupes est ancienne et classique. Elle possède pour base celle de la dissection cadavérique. Pendant longtemps la radiologie n'a pu fournir aux cliniciens qu'une imagerie en projection qui était très éloignée de ce modèle. Avec l'avènement des techniques d'imagerie moderne, telles que l'échographie, le scanner et l'IRM, l'anatomie en coupes a connu un essor considérable. Une image TDM de la cavité abdominopelvienne devient aujourd'hui presque aussi précise qu'une coupe anatomique, voire plus précise pour certaines structures mal visibles sur les coupes anatomiques fixées, tels les fascias, les aponévroses ou les espaces de diffusion des collections intrapéritonéales. Le nombre grandissant du parc d'IRM et de TDM spiralées multidétecteurs oblige les radiologues à une bonne connaissance de ce type d'anatomie, non plus simplement dans le plan axial, mais également coronal et sagittal. Ces coupes multiplanaires sont notamment extrêmement utiles pour l'étude des structures tubulaires de l'organisme (gros vaisseaux, voies urinaires, système bronchique). Une connaissance précise de la radioanatomie normale dans ces trois plans de l'espace semble aujourd'hui impérative pour appréhender et diagnostiquer des pathologies dont les machines offrent des images de plus en plus précises.

L'atlas présenté ici fournit les données anatomiques normales de la cavité abdominopelvienne dans les trois plans d'étude fondamentaux et devient en cela un outil indispensable pour une interprétation de qualité des images TDM des urgences abdominales.

Paratger Le Site www.lemanip.com Tout Est Gratuit

Paratger Le Site www.lemanip.com Tout Est Gratuit

Les reconstructions (5 mm d'épaisseur) sont réalisées dans le plan axial (A), coronal (C) et sagittal (S), au temps parenchymateux de l'injection.
A1-A15 – Reconstruction en coupes axiales de haut en bas.
C1-C10 – Reconstruction en coupes coronales d'avant en arrière.
S1-S10 – Reconstruction en coupes sagittales de droite à gauche.

Légendes radioanatomiques

1. Aorte abdominale	37. Muscle obturateur interne
2. Appendice vermiforme	38. Muscle pectiné
3. Artère hépatique	39. Muscle piriforme
4. Artère iliaque commune droite	40. Muscle psoas
5. Artère iliaque commune gauche	41. Muscle transverse
6. Artère iliaque interne droite	42. Pancréas (corps)
7. Artère iliaque externe droite	43. Pancréas (tête)
8. Artère mésentérique supérieure	44. Pancréas (queue)
9. Artère rénale droite	45. Pilier du diaphragme
10. Artère rénale gauche	46. Pince aortomésentérique
11. Artère splénique	47. Pylore
12. Cæcum	48. Rate
13. Canal cholédoque	49. Rectum
14. Côlon droit	50. Rein droit
15. Côlon gauche	51. Rein gauche
16. Côlon transverse	52. Sacrum
17. Côlon sigmoïde	53. Surrénale droite
18. Confluent splénomésentérique	54. Surrénale gauche
19. Dernière anse grêle	55. Symphyse pubienne
20. Duodénum (première portion)	56. Tête fémorale
21. Duodénum (deuxième portion)	57. Tronc cœliaque
22. Duodénum (troisième portion)	58. Utérus
23. Estomac	59. Veine cave inférieure
24. Foie (lobe droit)	60. Veine hépatique droite
25. Foie (lobe gauche)	61. Veine hépatique médiane
26. Intestin grêle	62. Veine hépatique gauche
27. Ischion (tubérosité ischiatique)	63. Veine iliaque droite
28. Muscle adducteur (court)	64. Veine iliaque gauche
29. Muscle adducteur (grand)	65. Veine mésentérique supérieure
30. Muscle adducteur (long)	66. Veine porte (branche droite)
31. Muscle droit de l'abdomen	67. Veine porte (branche gauche)
32. Muscle grand fessier	68. Veine rénale droite
33. Muscle iliaque	69. Veine rénale gauche
34. Muscle oblique externe	70. Veine splénique
35. Muscle oblique interne	71. Vésicule biliaire
36. Muscle obturateur externe	72. Vessie

www.lemanip.com

Paratger Le Site www.lemanip.com Tout Est Gratuit

www.lemanip.com

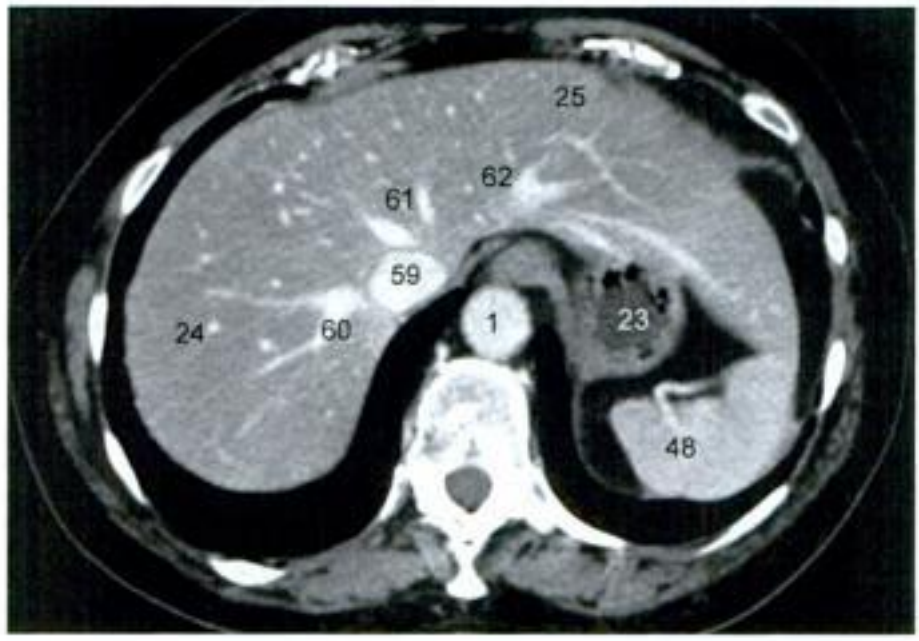

A1

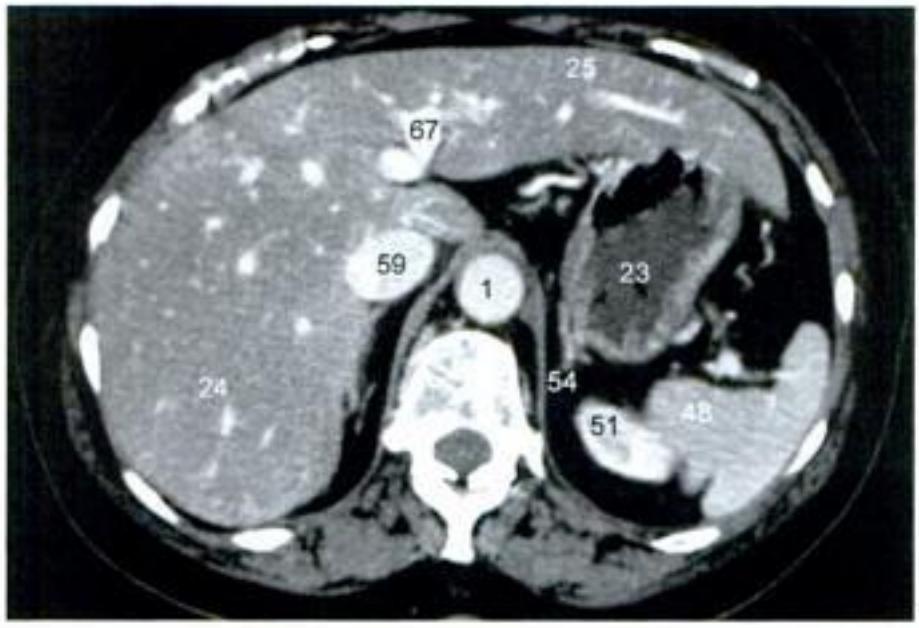

A2

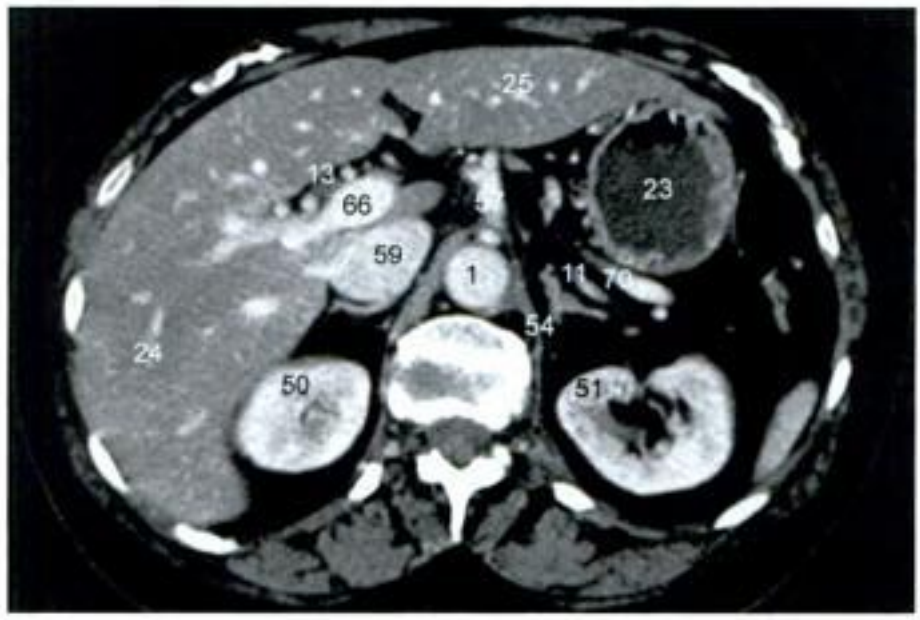

A3

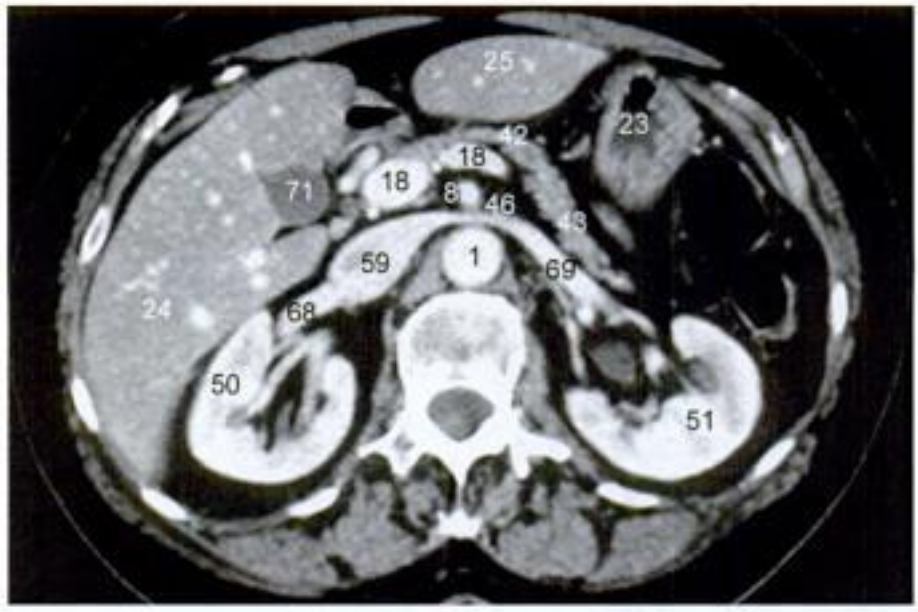

A4

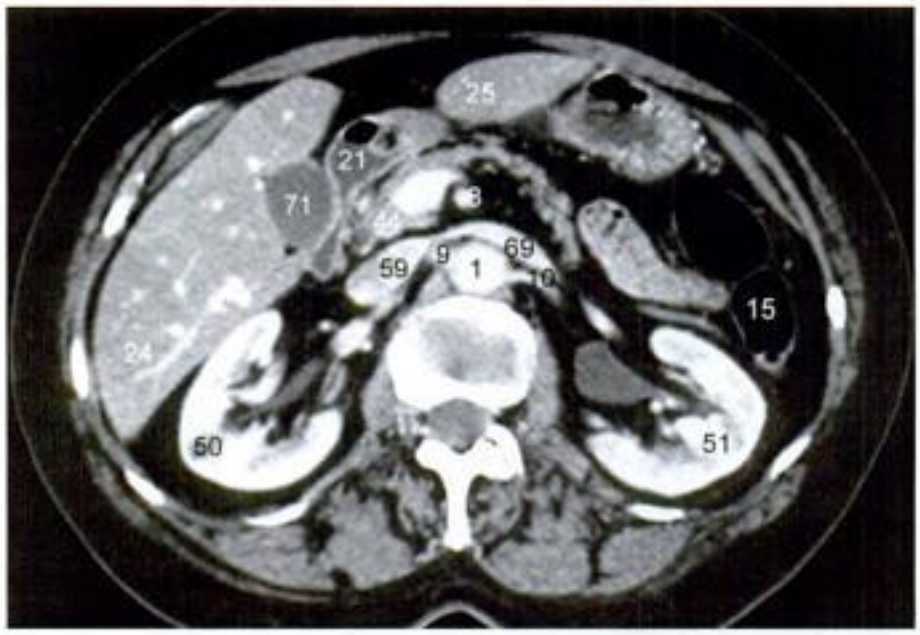

A5

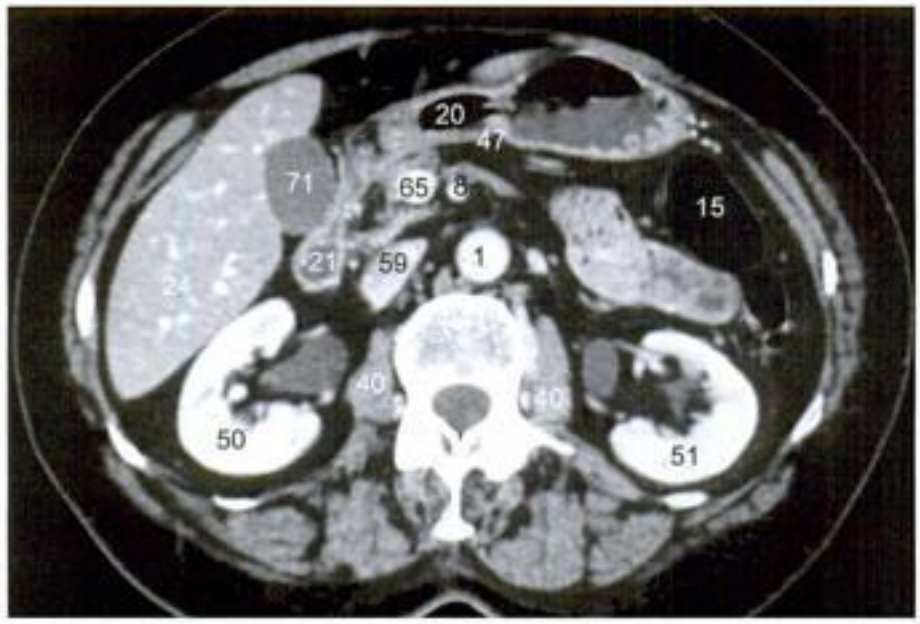

A6

www.lemanip.com

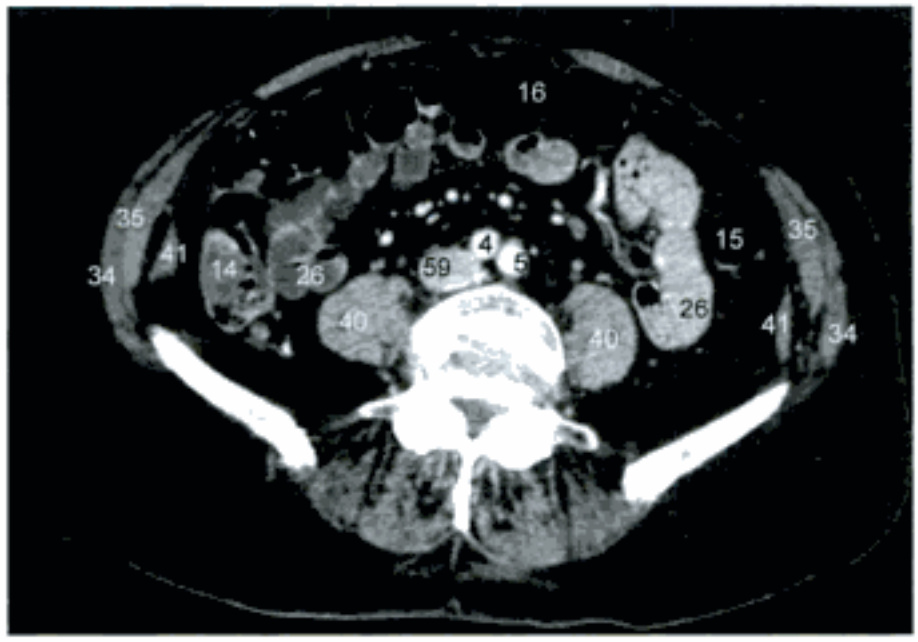

A7

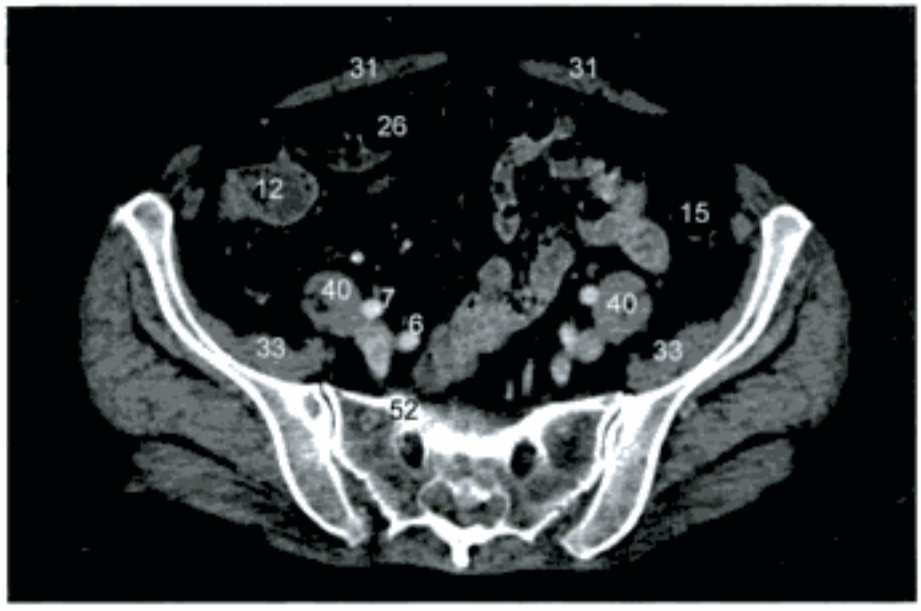

A8

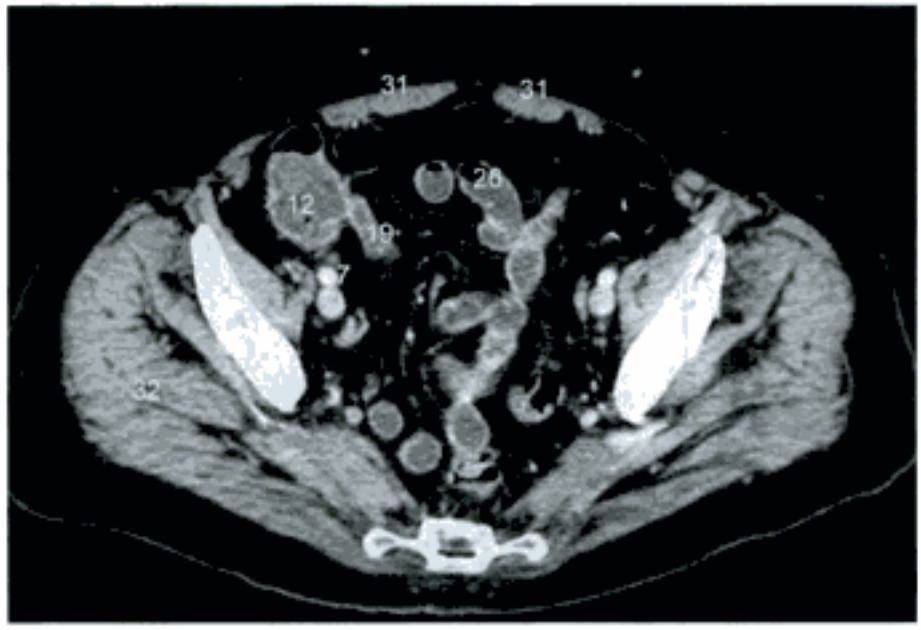

A9

www.lemanip.com

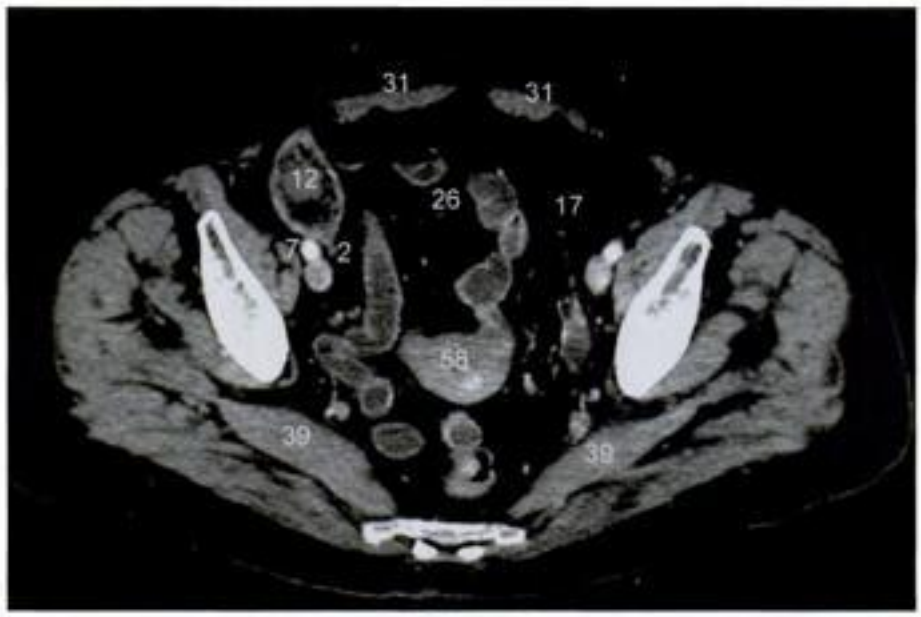

A10

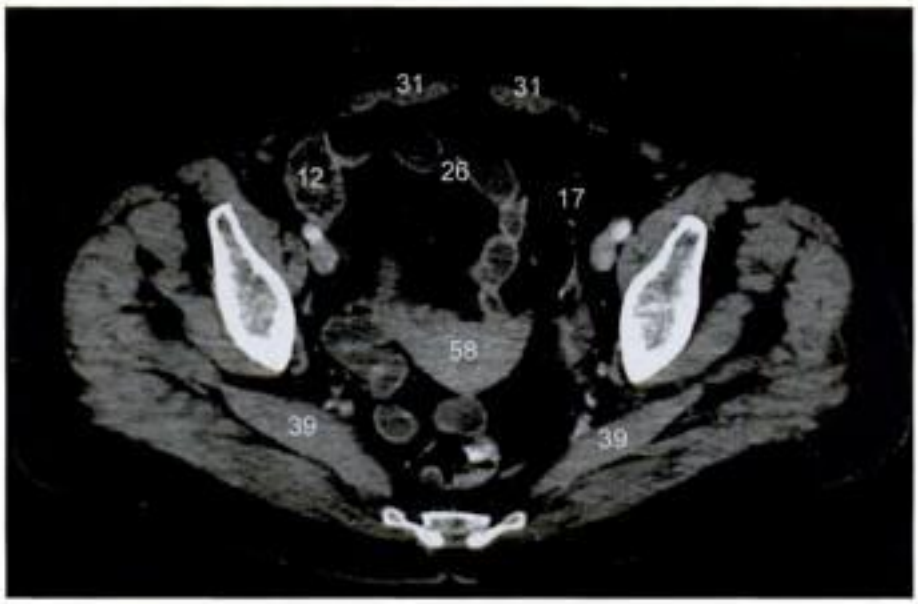

A11

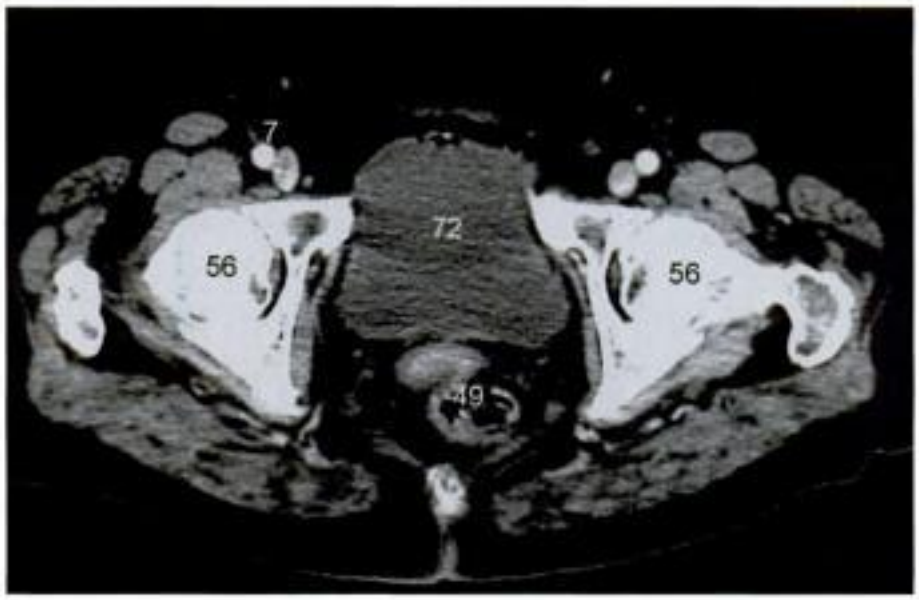

A12

www.lemanip.com

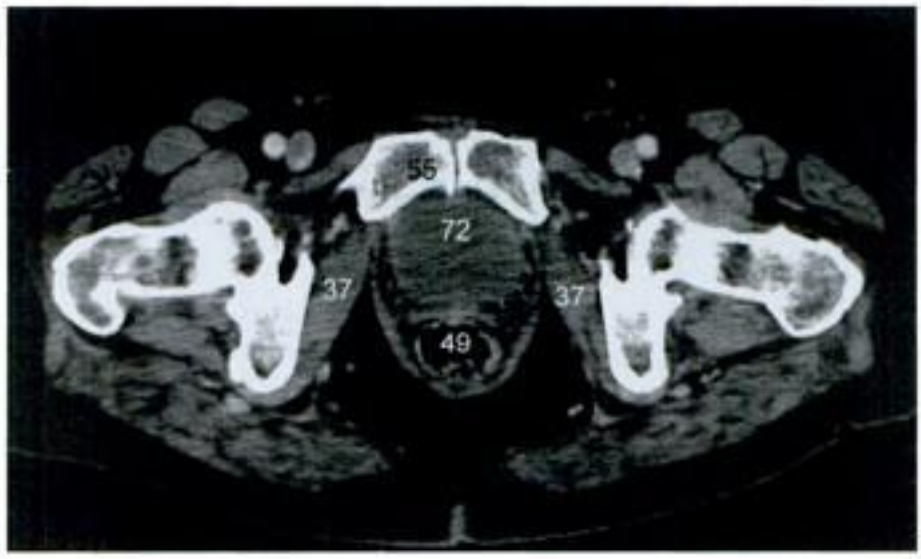

A13

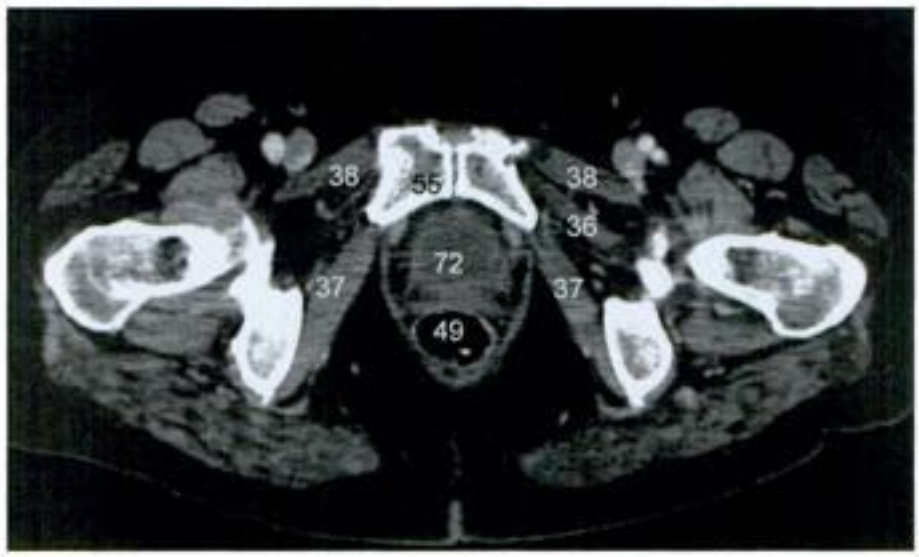

A14

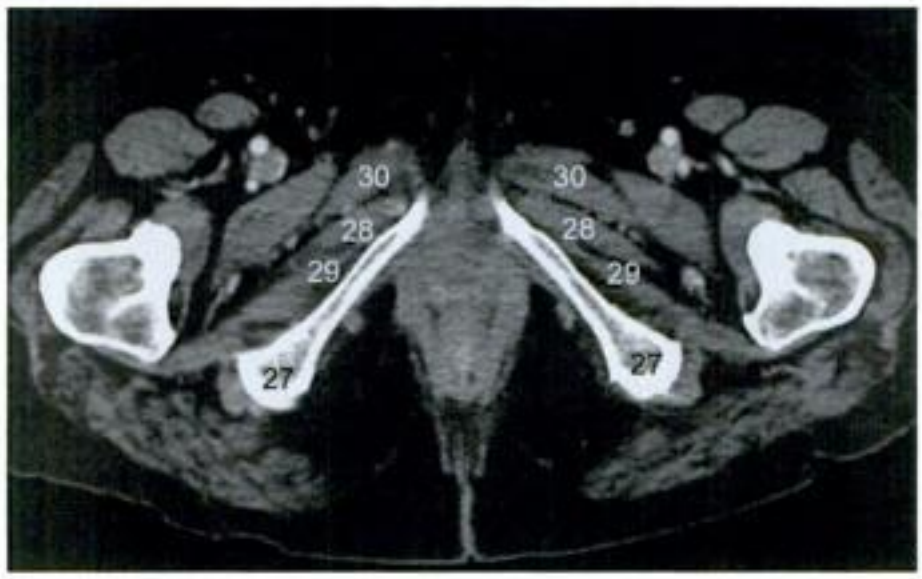

A15

www.lemanip.com

Paratger Le Site www.lemanip.com Tout Est Gratuit

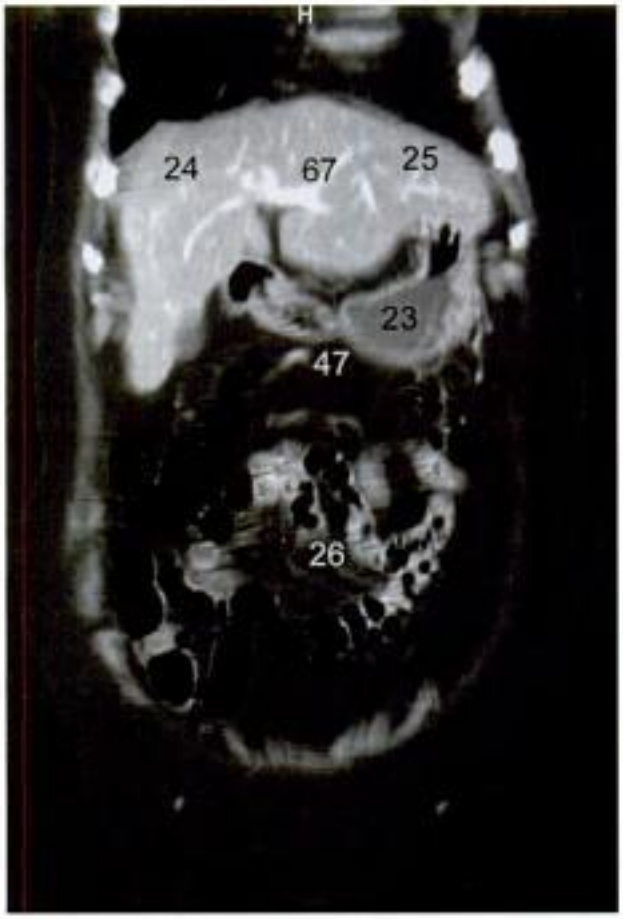

C1

C2

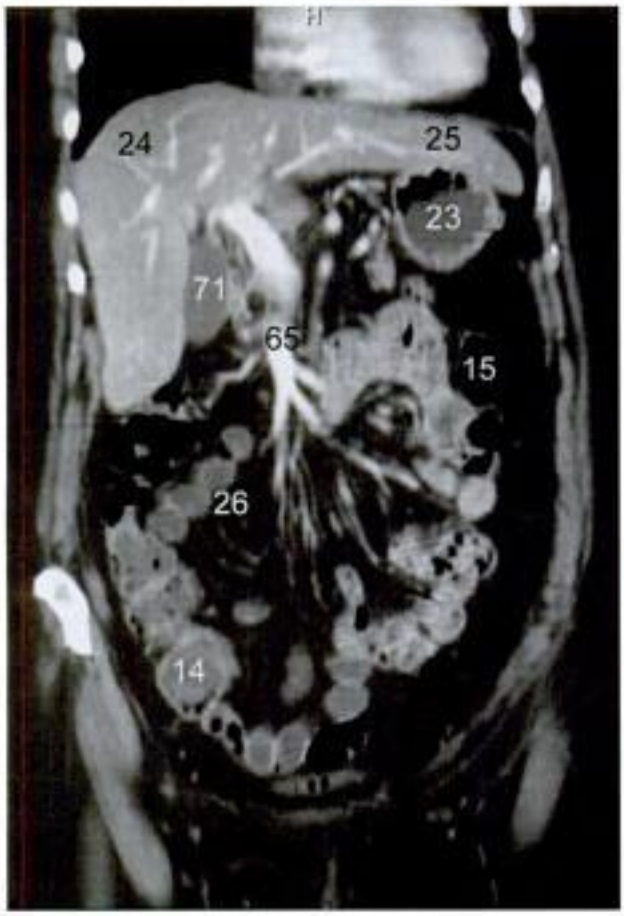

C3

C4

www.lemanip.com

Paratger Le Site www.lemanip.com Tout Est Gratuit

www.lemanip.com

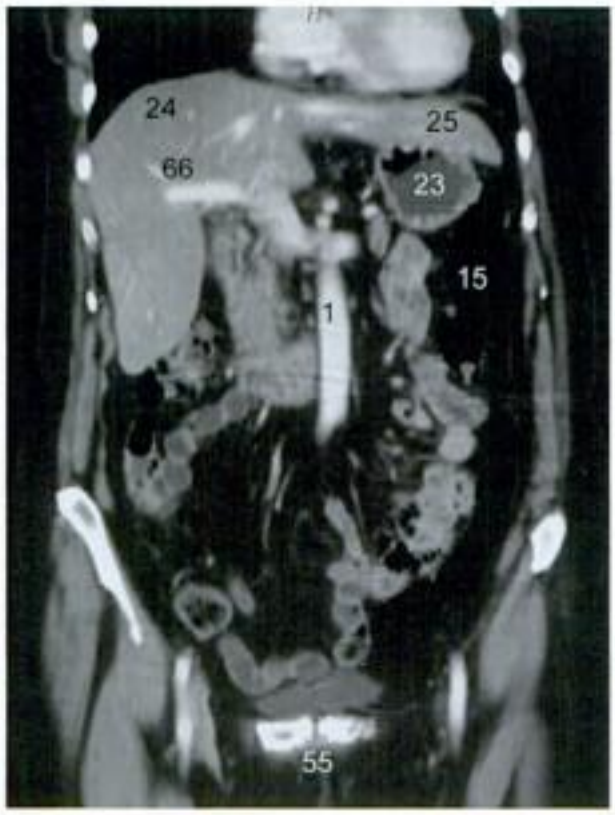

C5

C6

C7

C8

Paratger Le Site www.lemanip.com Tout Est Gratuit

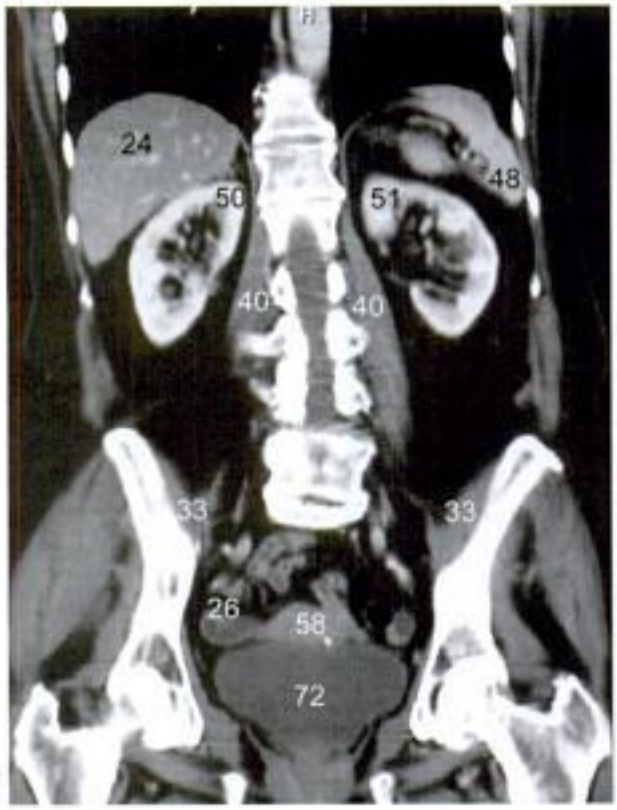

C9

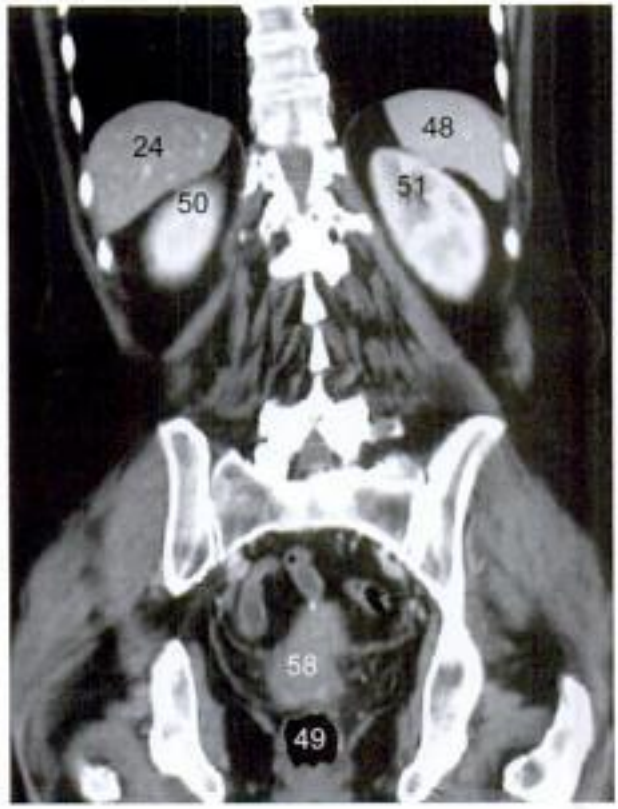

C10

www.lemanip.com

Paratger Le Site www.lemanip.com Tout Est Gratuit

Copyrighted material

www.lemanip.com

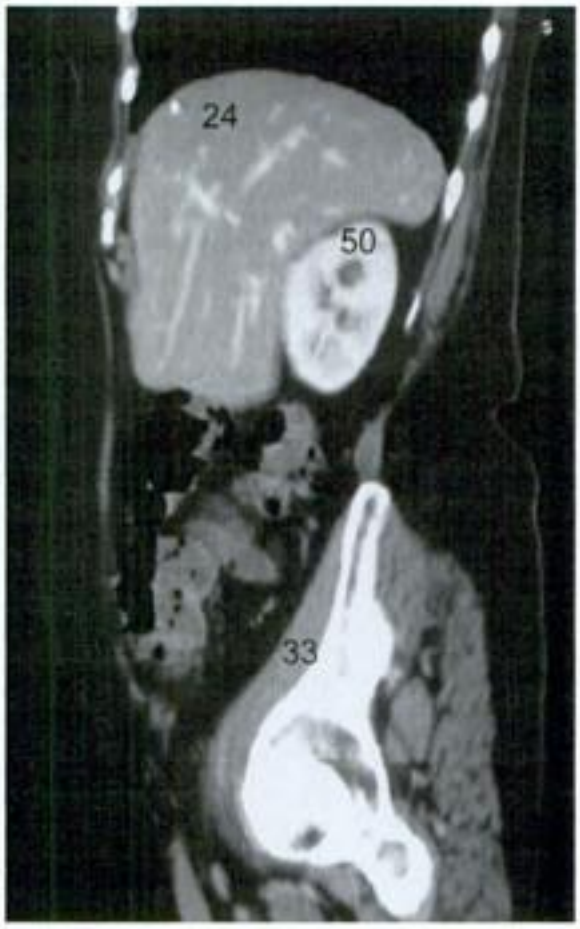

S1

S2

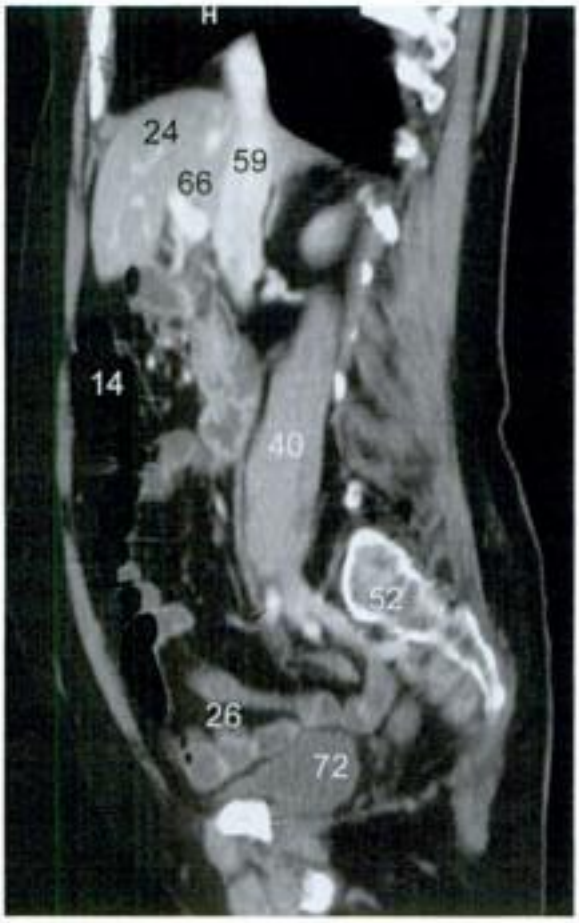

S3

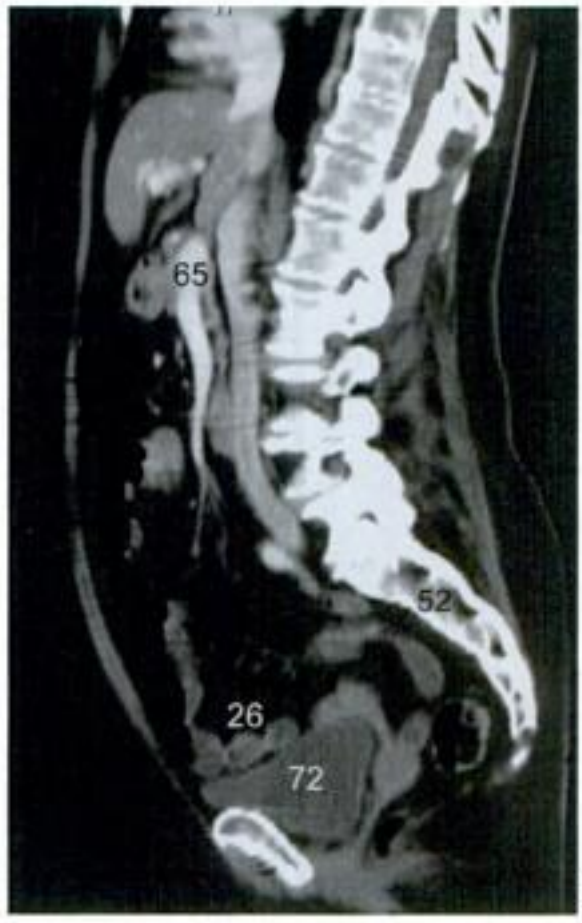

S4

www.lemanip.com

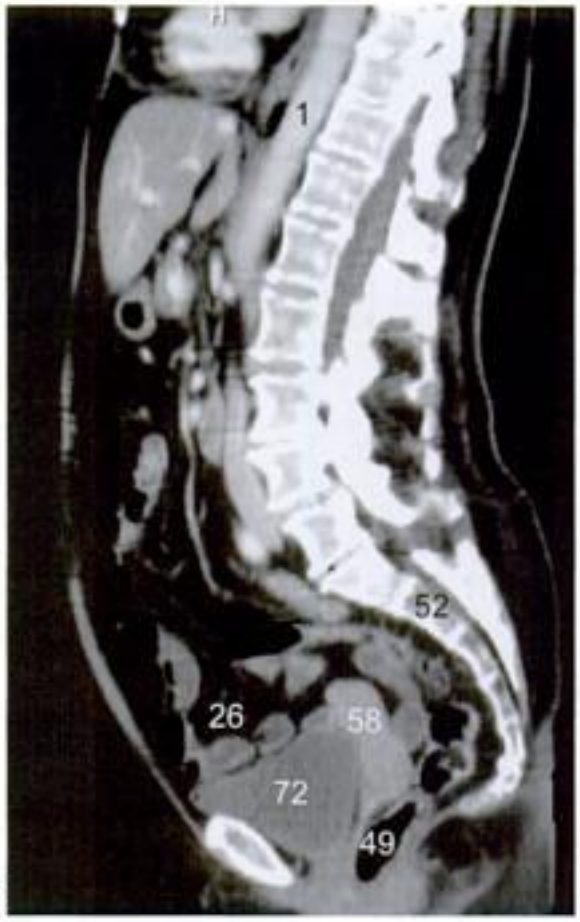

S5

S6

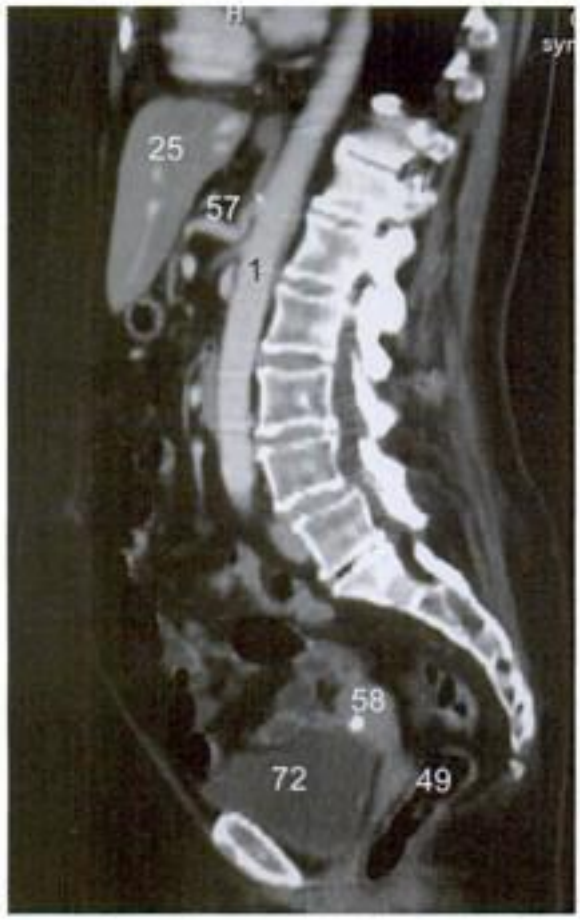

S7

S8

Copyrighted material

www.lemanip.com

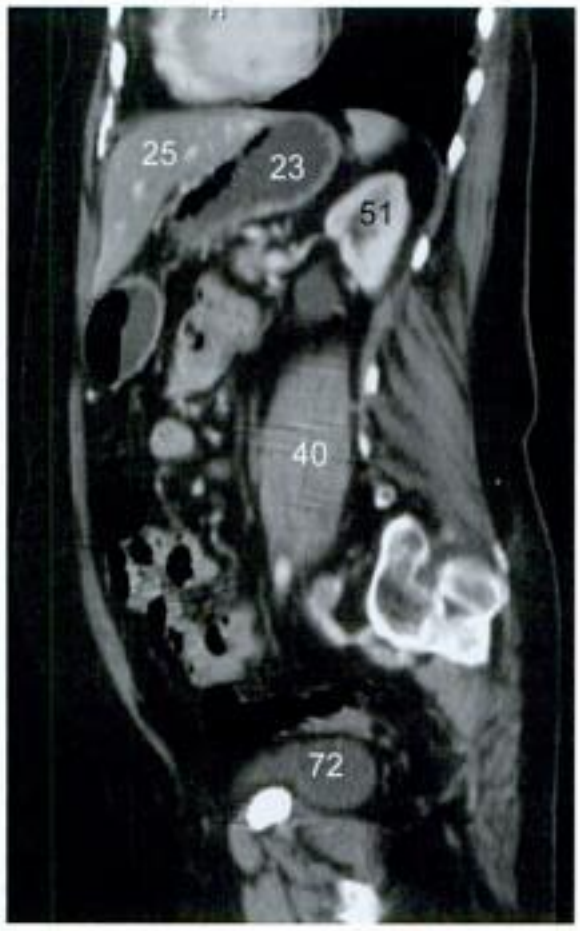

S9

S10

S11

Paratger Le Site www.lemanip.com Tout Est Gratuit

Sémiologie TDM élémentaire des urgences abdominales

CHAPITRE 4

www.lemanip.com

La sémiologie TDM abdominale est excessivement riche et repose sur l'analyse des différents organes et constituants de la cavité abdominale. Cette analyse répond à des critères bien définis, tels que l'aspect morphologique des organes, la densité élémentaire des tissus, le mode de rehaussement des parenchymes lors de l'injection de produit de contraste IV et la topographie des différents éléments constitutifs de l'abdomen. La sémiologie élémentaire des urgences abdominales répond bien sûr à ces critères d'analyse classiques, mais possède également certains signes qui lui sont propres et qui correspondent à des modifications aiguës des caractéristiques sémiologiques de normalité. Ces modifications sont le reflet le plus souvent de signes indirects de souffrance, qui restent l'élément sémiologique le plus fréquemment partagé par les différentes pathologies de l'abdomen aigu. Une bonne connaissance des signes diagnostiques et étiologiques élémentaires des urgences abdominales, associée à une étude rigoureuse de l'ensemble des coupes TDM, permet le plus souvent d'arriver à un diagnostic extrêmement précis pour une prise en charge la plus adaptée possible.

Accordéon (signe de l')
Accordion sign

Description TDM (fig. 4-1)

Épaississement irrégulier et polypoïde de la paroi colique, en rapport avec un important œdème sous-muqueux.

Étiologies

Colite pseudo-membraneuse +++.
Autres colites sévères.

Références

Macari M et al. The accordion sign at CT : a nonspecific finding in patients with colonic edema. Radiology 1999 ; 211 : 743-6.
Mountanos GI et al. The accordion sign at CT : report of a case of Crohn's disease with diffuse colonic involvement. Eur Radiol 2001 ; 11 : 1433-4.
O'Sullivan SG. The accordion sign. Radiology 1998 ; 206 : 177-8.

Paratger Le Site www.lemanip.com Tout Est Gratuit

Paratger Le Site www.lemanip.com Tout Est Gratuit

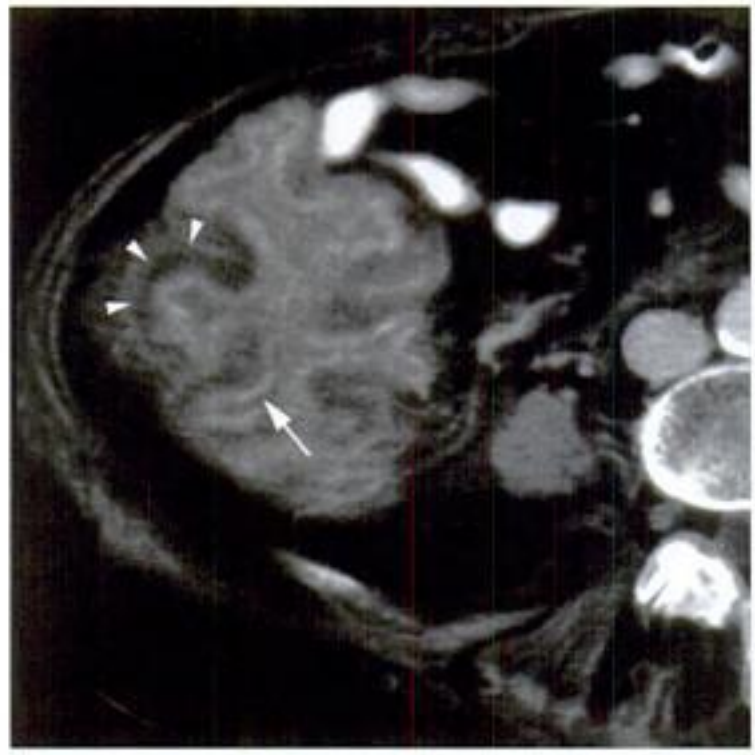

Figure 4-1.
Signe de l'accordéon. Noter l'épaississement irrégulier et polypoïde de la paroi cæcale, avec un important œdème sous-muqueux (têtes de flèche) et un rehaussement muqueux net (flèche) après injection de produit de contraste IV.

Aérobilie
Pneumobilia

Description TDM (fig. 4-2)

Images gazeuses intrahépatiques (d = – 1 000 UH), tubulaires et larges, de faible ramification, ne dépassant pas les canaux de second ordre et restant à distance de la capsule hépatique. La situation préférentielle de l'aérobilie en TDM est hépatique gauche. L'aérobilie intravésiculaire est plus rare, créant un véritable NHA.

Étiologies

Sphinctérotomie endoscopique +++.

Anastomose biliodigestive +++.

Syndrome de Bouveret.

Ileus biliaire.

Fistule biliodigestive (tumorale, inflammatoire ou ulcéreuse).

Cholécystite aiguë emphysémateuse.

Déficience sénile du sphincter d'Oddi.

Traumatisme hépatique.

Exceptionnellement, angiocholite aiguë à germes anaérobies.

www.lemanip.com

Paratger Le Site www.lemanip.com Tout Est Gratuit

Paratger Le Site www.lemanip.com Tout Est Gratuit

www.lemanip.com

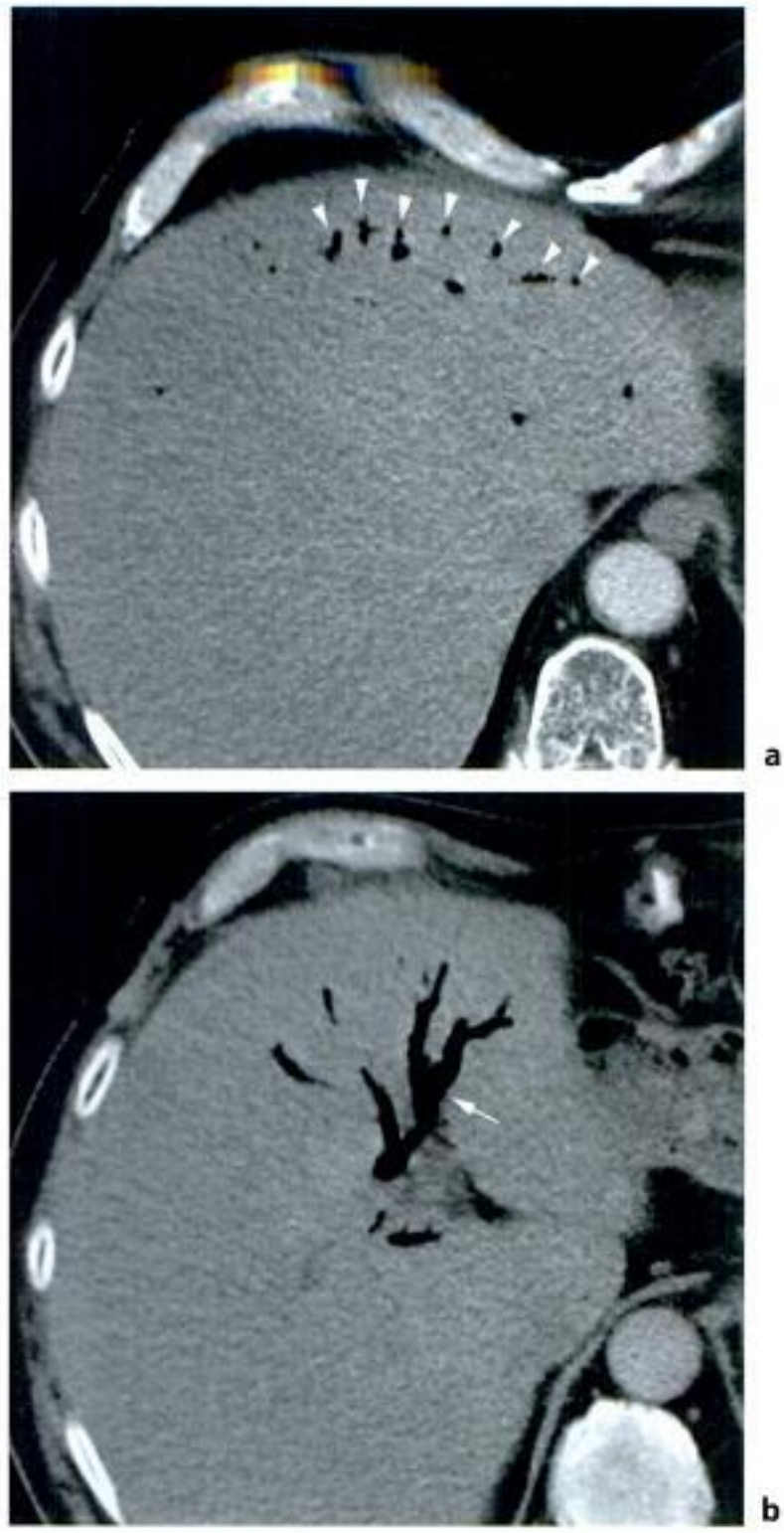

Figure 4-2.
Aérobilie. a : présence d'images gazeuses canalaires s'arrêtant à distance de la capsule du foie (têtes de flèche). b : arborisation gazeuse biliaire caractéristique par son aspect moniliforme et le caractère dichotomique des divisions canalaires (flèche).

Références

Fan St et al. Role of computed tomography in the management of recurrent pyogenic cholangitis. Aust N Z Surg 1990 ; 60 : 5999-605.

Ohtani Y et al. Acute emphysematous cholecystitis associated with pneumobilia : a case report. Tokai J Exp Clin Med 1996 ; 21: 33-6.

Paratger Le Site www.lemanip.com Tout Est Gratuit

Paratger Le Site www.lemanip.com Tout Est Gratuit

Aéroportie
Portal vein gas

Description TDM (fig. 4-3)

Images gazeuses intrahépatiques (d = - 1 000 UH), tubulaires et fines, se ramifiant jusqu'en région sous-capsulaire du foie et présentant un aspect classique en arbre mort. L'aéroportie est de répartition en général diffuse.

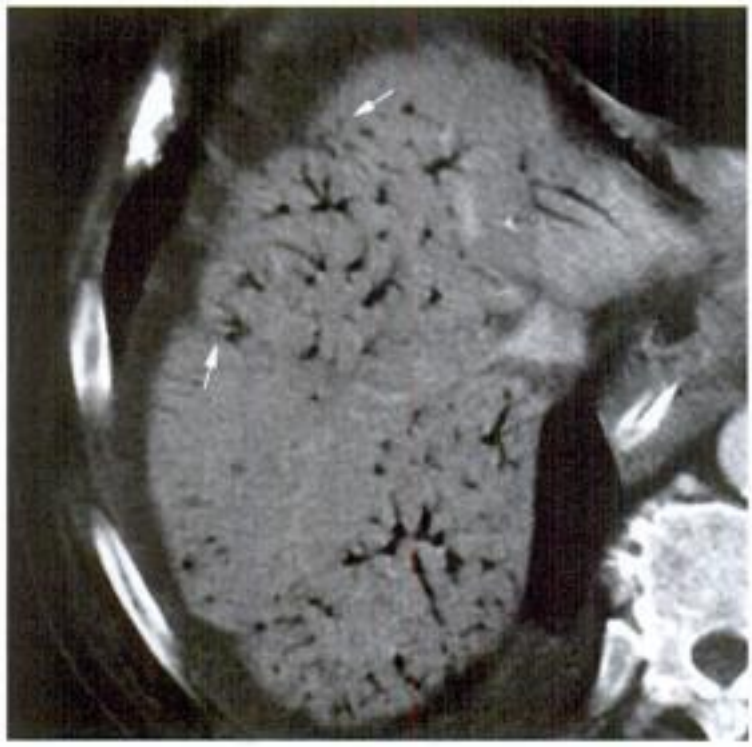

Figure 4-3.
Aéroportie. Présence d'images gazeuses tubulaires extrêmement fines et ramifiées, s'étendant jusqu'en région sous-capsulaire du foie (flèches).

Étiologies

Ischémie intestino-mésentérique +++.
Strangulation du grêle ou du côlon.
Pancréatite aiguë nécroticohémorragique.
Pyléphlébite.
Abcès intra-abdominal (périappendiculaire, périsigmoïdien).
Colite infectieuse grave.
Pneumonie grave.

Références

Griffith DM et al. Gas in the hepatic portal vein. Br j Surg 1986 ; 73 : 172-6.
Schmutz G et al. Aéroportie et aéromésentérie : données TDM. Feuillets de Radiologie 2001 ; 41 : 157-72.
Sebastia C et al. Portomesenteric vein gas : pathologic mechanisms, CT findings and prognosis. Radiographics 2000 ; 20 : 1213-24.

www.lemanip.com

Paratger Le Site www.lemanip.com Tout Est Gratuit

Paratger Le Site www.lemanip.com Tout Est Gratuit

Aéromésentérie

Mesenteric vein gas

Description TDM (fig. 4-4)

Images gazeuses (d = – 1 000 UH) dans la lumière de la veine mésentérique supérieure (ou plus rarement inférieure) avec un possible aspect de niveau air-contraste après injection de produit de contraste IV. Fréquentes petites images gazeuses linéaires et ramifiées, dans les veinules de drainage situées sur le bord mésentérique de l'intestin.

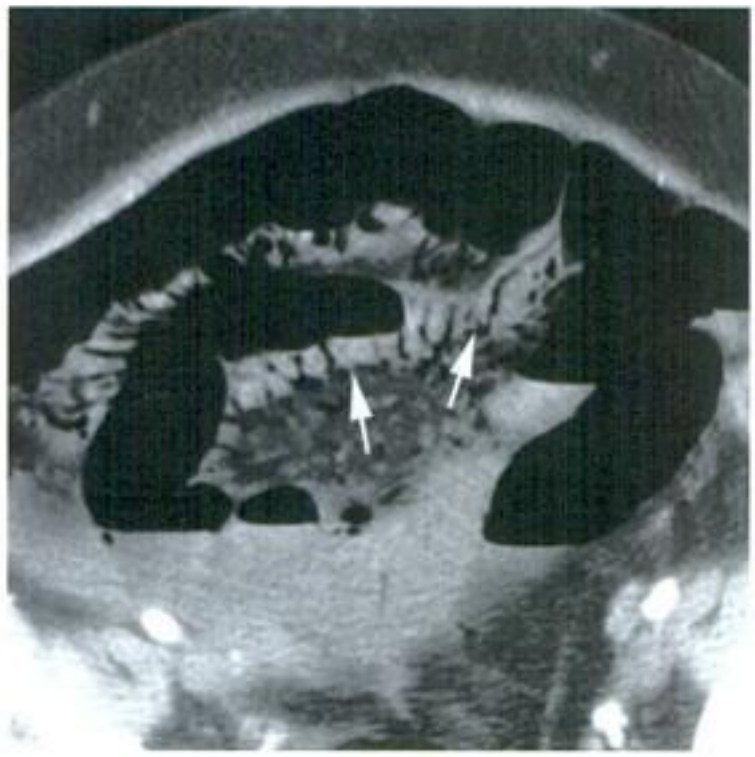

Figure 4-4.
Aéromésentérie. Images gazeuses linéaires et ramifiées multiples (flèches) sur le versant mésentérique des anses grêles infarcies.

www.lemanip.com

Étiologies

Ischémie intestino-mésentérique +++.
Strangulation du grêle ou du côlon.
Pancréatite aiguë nécroticohémorragique.
Pyléphlébite.
Abcès intra-abdominal (périappendiculaire, périsigmoïdien).
Colite infectieuse grave.
Pneumonie grave.

Références

Schmutz G et al. Aéroportie et aéromésentérie : données TDM. Feuillets de Radiologie 2001 ; 41 : 157-72.
Sebastià C et al. Portomesenteric vein gas : pathologic mechanisms, CT findings and prognosis. Radiographics 2000 ; 20 : 1213-24.

Paratger Le Site www.lemanip.com Tout Est Gratuit

Paratger Le Site www.lemanip.com Tout Est Gratuit

Bec (signe du)

Beak sign

Description TDM (fig. 4-5)

Diminution brutale du calibre intestinal avec un aspect d'effilement au niveau de la zone transitionnelle d'une occlusion intestinale, réalisant selon les auteurs un aspect en bec d'oiseau ou en bec de flûte.

Figure 4-5.
Signe du bec. Aspect grossièrement triangulaire et effilé d'une anse digestive (flèche) au niveau de la zone transitionnelle d'une occlusion mécanique sur bride.

www.lemanip.com

Étiologies

Occlusion du grêle sur bride (avec ou sans volvulus associé) +++.

Occlusion du grêle à anse fermée (double bec).

Volvulus du sigmoïde.

Volvulus du caecum.

Hernie intestinale (double bec).

Références

Balthazar EJ et al. Closed-loop and strangulating intestinal obstruction : CT signs. Radiology 1992 ; 185 : 769-75.

Ha HK et al. Differenciation of simple and strangulated small-bowel obstructions : usefulness of known CT criteria. Radiology 1997 ; 204 : 507-12.

Paratger Le Site www.lemanip.com Tout Est Gratuit

Paratger Le Site www.lemanip.com Tout Est Gratuit

Caillot sentinelle

Sentinel clot sign

Description TDM (fig. 4-6)

Image spontanément dense (d = 60 UH) au contact d'un organe traduisant la responsabilité de cet organe dans le saignement.

Figure 4-6.
Caillot sentinelle. Petite image spontanément dense au contact de la capsule hépatique (flèche), signant la responsabilité du foie dans l'origine de l'hémorragie.

Étiologies

Traumatisme viscéral (foie, rate, pancréas, rein…) +++.
Hémorragie digestive ++.
Hémorragie viscérale spontanée (rate, foie, rein, muscle…).
Traumatisme intestinomésentérique.

Référence

Orwig D et al. Localized clotted blood as evidence of visceral trauma on CT : the sentinel clot sign. AJR 1989 ; 153 : 747-9.

www.lemanip.com

Paratger Le Site www.lemanip.com Tout Est Gratuit

Paratger Le Site www.lemanip.com Tout Est Gratuit

Collier de perles (signe du)

String of beads sign

Description TDM (fig. 4-7)

Aspect de chapelet de bulles gazeuses (d = – 1 000 UH) trappées entre les valvules conniventes d'un intestin grêle occlus et distendu par un important contenu liquidien.

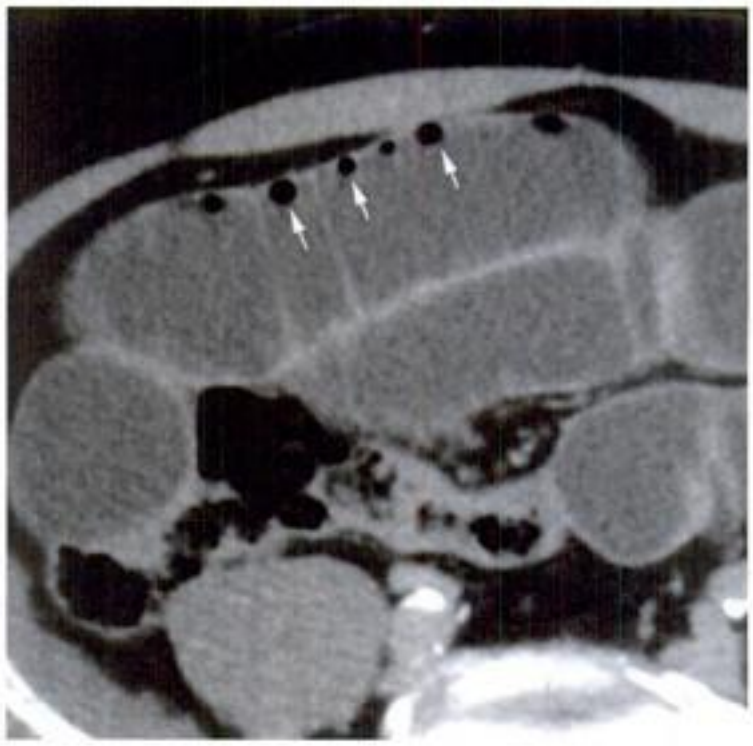

Figure 4-7.
Signe du collier de perles. Présence de bulles gazeuses trappées entre les valvules conniventes d'une anse intestinale distendue (flèches), dans un contexte d'occlusion mécanique du grêle.

Étiologie

Occlusion du grêle d'origine plutôt mécanique.

Référence

Delabrousse E et al. CT of small bowel obstruction in adults. Abdom Imaging 2003 ; 28 : 257- 66.

www.lemanip.com

Paratger Le Site www.lemanip.com Tout Est Gratuit

Paratger Le Site www.lemanip.com Tout Est Gratuit

Épaississement de fascia

Fascia thickening

Description TDM (fig. 4-8)

Visibilité et épaississement des fascias intra-abdominaux qui sont normalement virtuels en TDM.

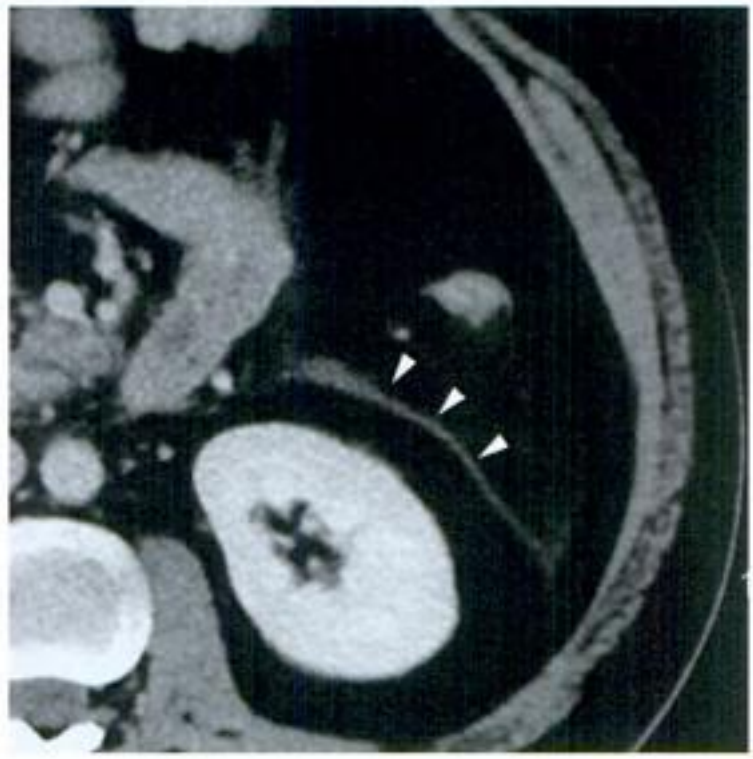

Figure 4-8.
Épaississement de fascia. Visibilité du fascia pararénal antérieur gauche (têtes de flèche), normalement non visible, ici secondaire à une infiltration de pancréatite aiguë.

Étiologies

Pancréatite aiguë œdémateuse +++.
Pancréatite aiguë nécroticohémorragique ++.
Hémorétropéritoine.

Références

Balthazar EJ. Acute pancreatitis : assessment of severity with clinical and CT evaluation. Radiology. 2002 ; 223 : 603-13.
Balthazar EJ. Staging of acute pancreatitis. Radiol Clin North Am. 2002 ; 40 : 1199-209.

www.lemanip.com

Paratger Le Site www.lemanip.com Tout Est Gratuit

Paratger Le Site www.lemanip.com Tout Est Gratuit

Extravasation de produit de contraste
Contrast extravasation

Description TDM (fig. 4-9)

Image de flaque de densité élevée correspondant à la fuite de produit de contraste IV hors d'un vaisseau. L'extravasation vasculaire traduit un saignement actif et est décelable pour un saignement d'un débit supérieur à 1 ml/minute.

NB : cette expression s'emploie aussi pour la fuite de produit de contraste hors des cavités et voies excrétrices urinaires traduisant une brèche à leur niveau.

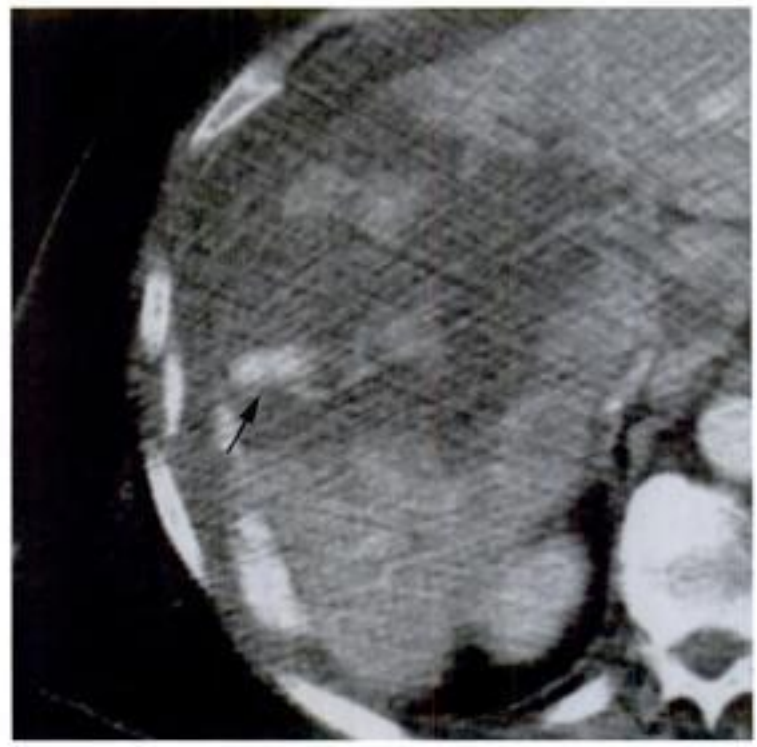

Figure 4-9.
Extravasation de produit de contraste. Image de fuite de produit de contraste extravasculaire (flèche) traduisant un saignement actif.

www.lemanip.com

Étiologies

Traumatisme viscéral (foie, rate, pancréas, rein…) +++.

Traumatisme intestinomésentèrique ++.

Hémorragie digestive ++.

Hémorragie viscérale spontanée (rate, foie, rein, muscle…).

Références

Lane MJ et al. Active arterial contrast extravasation on helical CT of the abdomen, pelvis and chest. AJR 1998 ; 171 : 679-85.

Shanmuganathan et al. Value of contrasted enhanced CT in detecting active hemorrhage in patients with blunt abdominal and pelvic trauma. AJR 1993 ; 161 : 65-9.

Willmann JK et al. Multidetector CT : detection of active hemorrhage in patients with blunt abdominal trauma. AJR 2002 ; 179 : 437-44.

Paratger Le Site www.lemanip.com Tout Est Gratuit

Paratger Le Site www.lemanip.com Tout Est Gratuit

Fat notch (signe du)

Fat notch sign

Description TDM (fig. 4-10)

Image d'empreinte extrinsèque de densité graisseuse sur la paroi du grêle.

Figure 4-10.
Signe du fat notch. Image d'empreinte graisseuse sur le bord externe d'une anse grêle au niveau transitionnel d'une occlusion du grêle (flèche). Ce signe traduit la présence d'une bride charnue responsable.

Étiologie

Occlusion du grêle sur bride simple (charnue).

Référence

Delabrousse et al. Small bowel obstruction from adhesive bands and matted adhesions : CT differentiation. AJR 2009 ; 192 : 693-7.

www.lemanip.com

Paratger Le Site www.lemanip.com Tout Est Gratuit

Paratger Le Site www.lemanip.com Tout Est Gratuit

Feces (signe du)

Small bowel feces sign

Description TDM (fig. 4-11)

Image de granité de type fécal dans la lumière de l'intestin grêle immédiatement en amont de la zone transitionnelle.

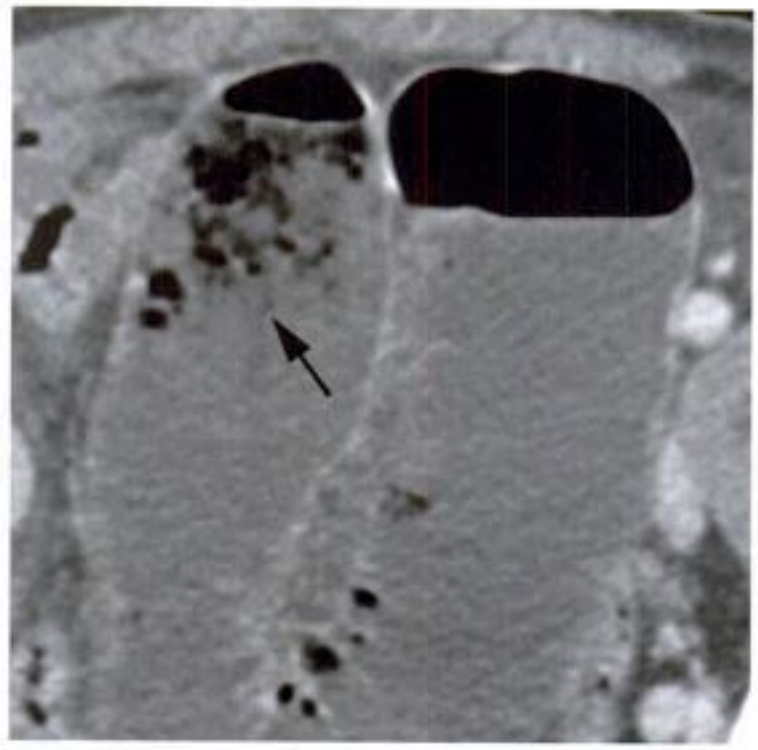

Figure 4-11.
Signe du feces. Présence au sein d'une anse grêle distendue d'une image de granité aérique d'allure fécale (flèche).

Étiologie

Occlusion (plutôt subaiguë) du grêle

Références

Catalano 0. The faeces sign. A CT finding in small bowel obstruction. Radiologe 1997 ; 37 : 417-19.

Delabrousse et al. Small bowel bezoar versus small bowel feces : CT evaluation. AJR 2008 ; 191 : 1465-8.

Fuchsjäger MH. The small bowel feces sign. Radiology 2002 ; 225 : 378-79.

Lazarus DE et al. Frequency and relevance of the small bowel feces sign on CT in patients with small bowel obstruction. AJR 2004 ; 183 : 1361-6.

Mayo-Smith WW et al. The CT small bowel faeces sign : description and clinical signifiance. Clin Radiol 1995 ; 50 : 765-7.

www.lemanip.com

Paratger Le Site www.lemanip.com Tout Est Gratuit

Paratger Le Site www.lemanip.com Tout Est Gratuit

Halo (signe du)
Halo sign

Description TDM

Aspect particulier de la paroi intestinale qui possède une stratification en deux ou trois anneaux concentriques (double ou triple halo) possédant des caractéristiques de densité et de rehaussement différentes.

On distingue deux formes (fig. 4-12) :

– l'aspect avec un halo intermédiaire de densité liquidienne (*water halo sign*) ;

– l'aspect avec un halo intermédiaire de densité graisseuse (*fat halo sign*).

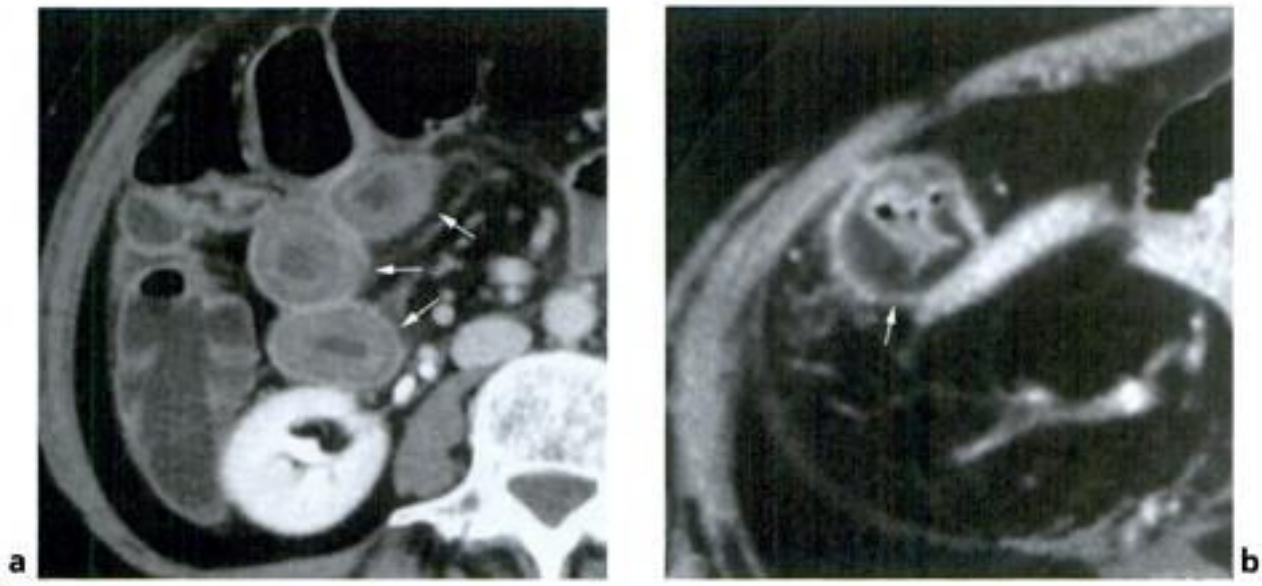

Figure 4-12.
Signe du halo. a : aspect en triple halo de la paroi de certaines anses grêles (flèches). Noter la densité hydrique du halo intermédiaire caractérisant l'œdème sous-muqueux. b : aspect en triple halo de la paroi du côlon droit (flèche), avec un halo intermédiaire graisseux dont la densité mesurée (cercle blanc) est négative, mesurée à – 63 UH.

www.lemanip.com

Étiologies

Pour l'aspect en cible avec halo liquidien intermédiaire :

– entérite et colite infectieuses +++ ;

– RCUH ++ ;

– maladie de Crohn + ;

– ischémie intestinale aiguë (surtout d'origine veineuse) ;

– hématome intestinal.

Pour l'aspect en cible avec halo graisseux intermédiaire :

– maladie de Crohn chronique (grêle +) ;

– RCUH chronique (côlon +++) ;

– entérite radique ancienne ;

– entérite post-thérapie cytoréductrice ancienne.

Paratger Le Site www.lemanip.com Tout Est Gratuit

Paratger Le Site www.lemanip.com Tout Est Gratuit

Références

Harisinghani MG et al. Halo sign : useful Ct sign for differentiating benign from malignant colonic disease. Clin Radiol 2003 ; 58 : 306-10.
Harisinghani MG et al. Bowel wall fat halo sign in patients without intestinal disease. AJR 2003 ; 181 : 781-4.
Macari M et al. CT of bowel wall thickening : significance and pitfalls of interpretation. AJR 2001 ; 176 : 1105-16.
Muldowney SM et al. Acute fat deposition in bowel wall submucosa : CT appearance. J Comput Assist Tomogr 1995 ; 19 : 390-93.
Stevens RL et al. The CT halo sign : a new finding in intestinal lymphangiectasia. J Comput Assist Tomogr 1997 ; 21 : 1005-7.
Wittenberg J et al. Algorithmic approach to CT diagnosis of the abnormal bowell wall. Radiographics 2002 ; 22 : 1093-109.

Hémopéritoine
Hemoperitoneum

Description TDM (fig. 4-13)

Épanchement hématique intrapéritonéal spontanément dense (d = 60 UH), pouvant être hétérogène et collecté dans les récessus péritonéaux déclives (hématome du cul-de-sac de Douglas).

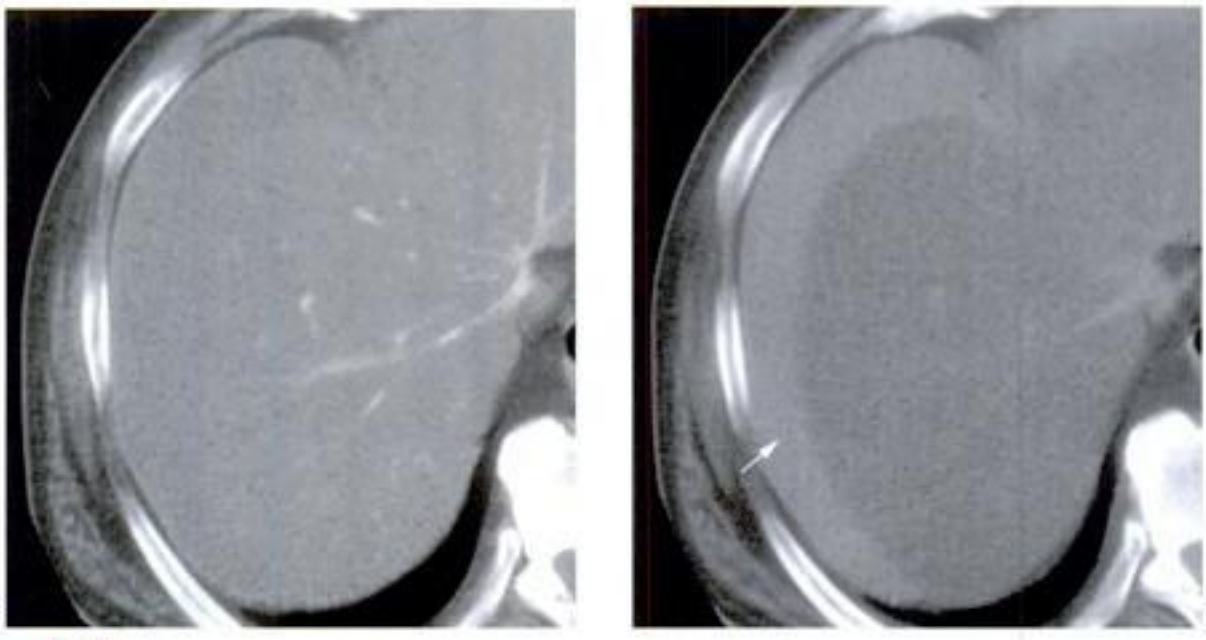

Figure 4-13.
Hémopéritoine. a : épanchement liquidien (flèche) dont la densité est très proche de celle des parenchymes rehaussés après injection de produit de contraste IV. b : le même épanchement possède une hyperdensité spontanée (d = 60 UH) bien visible avant injection (flèche).

Étiologies

Traumatisme viscéral intrapéritonéal (foie, rate, intestin, vésicule biliaire) +++.
Traumatisme intestinomésentérique ++.

Paratger Le Site www.lemanip.com Tout Est Gratuit

www.lemanip.com

Paratger Le Site www.lemanip.com Tout Est Gratuit

Grossesse extra-utérine rompue ++.

Rupture d'anévrisme de l'artère splénique.

Rupture spontanée de rate.

Hémorragie intrapéritonéale sur tumeur intrahépatique (adénome, CHC).

Référence

Léauté F et al. Hémopéritoine par rupture d'une varice intra-abdominale. J Radiol 2002 ; 83 : 1775-7.

Hémorétropéritoine
Hemoretroperitoneum

Description TDM (fig. 4-14)

Épanchement hématique rétropéritonéal spontanément dense (d = 60 UH).

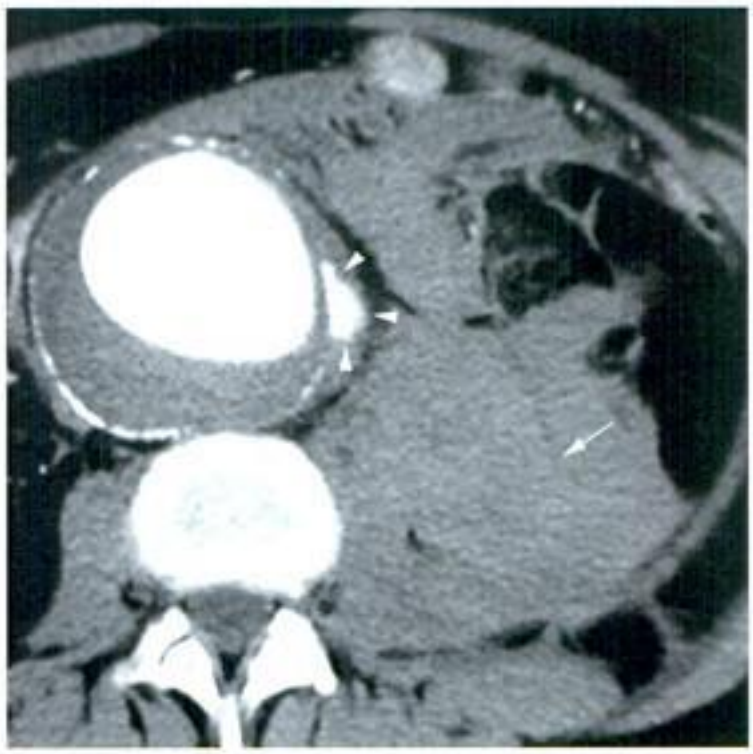

Figure 4-14.
Hémorétropéritoine. Infiltration hémorragique spontanément dense de l'espace rétropéritonéal. Ici, hémorragie au sein du muscle iliopsoas gauche (flèche) en rapport avec une rupture d'anévrisme de l'aorte abdominale. Noter la brèche pariétale aortique nettement visible (têtes de flèche).

Étiologies

Rupture d'anévrisme de l'aorte abdominale +++.

Hémorragie spontanée du rein.

Pancréatite aiguë nécroticohémorragique.

Références

Dinc H et al. Endovascular treatment of massive retroperitoneal hemorrhage due to inferior adrenal artery injury. Acta Radiol 2002 ; 43 : 326-8.

Paratger Le Site www.lemanip.com Tout Est Gratuit

www.lemanip.com

Paratger Le Site www.lemanip.com Tout Est Gratuit

Kabaroudis A et al. Spontaneous retroperitoneal hematoma caused by aneurysm of the inferior pancreaticoduodenal artery. Am J Surg 2002 ; 184 : 174-5.

Miele V et al. Hemoretroperitoneum associated with liver bare area injuries : CT evaluation. Eur Radiol 2002 ; 12 : 765-9. Wittenberg J et al. Algorithmic approach to CT diagnosis of the abnormal bowell wall. Radiographics 2002 ; 22 : 1093-109.

Hypodensités périportales

Periportal low attenuation

Description TDM (fig. 4-15)

Images hypodenses surlignant les structures vasculaires portales.

Figure 4-15.
Hypodensités périportales. Images hypodenses engainant les branches portales (flèches) jusqu'en région périphérique du foie.

Étiologies

Foie cardiaque aigu +++.

Traumatisme (modéré) du foie ++.

Hépatite aiguë virale.

Lymphome malin non hodgkinien.

Rejet de greffe hépatique.

Références

Coakley FV et al. Non-Hodgkin lymphoma as a cause of intrahepatic periportal low attenuation on CT. J Comput Assist Tomogr 1997 ; 21 : 726-8.

Paratger Le Site www.lemanip.com Tout Est Gratuit

www.lemanip.com

Paratger Le Site www.lemanip.com Tout Est Gratuit

Kanazawa S et al. Attenuation changes in periportal region during tripl-phasic-contrast-enhanced CT. Radiat Med 1999 ; 17 : 97-103.

Meyer JI et al. Perportal low attenuation due to hepatic necrosis in a a patient after liver transplant. AJR 1996 ; 167 : 98-9.

Mésentère flou

Misty mesentery

Description TDM (fig. 4-16)

Infiltration focale ou diffuse de la graisse du mésentère dont la densité est de ce fait augmentée.

Figure 4-16.
Mésentère flou. Infiltration focale de la graisse du mésentère (têtes de flèche) dont la densité est augmentée.

www.lemanip.com

Étiologies

Œdème mésentérique (insuffisance cardiaque droite, hypertension portale, pyléphlébite, ischémie digestive d'origine veineuse, volvulus du mésentère…) +++.

Inflammation (pancréatite aiguë, sigmoïdite aiguë diverticulaire, appendicite aiguë, appendagite aiguë…) +++.

Panniculite mésentérique ++.

Lymphome malin non hodgkinien.

Lymphœdème.

Traumatisme mésentérique.

Paratger Le Site www.lemanip.com Tout Est Gratuit

Paratger Le Site www.lemanip.com Tout Est Gratuit

Référence

Mindelzun R et al. The misty mesentery on CT : Differential diagnosis. AJR 1996 ; 167 : 61-5.

Niveau hydroaérique

Fluid-gaz level

Description TDM (fig. 4-17)

Image intradigestive ou intralésionnelle possédant un contingent de densité liquidienne (d = 0 à 10 UH) au-dessus duquel surnage un contingent de densité gazeuse (d = – 1 000 UH).

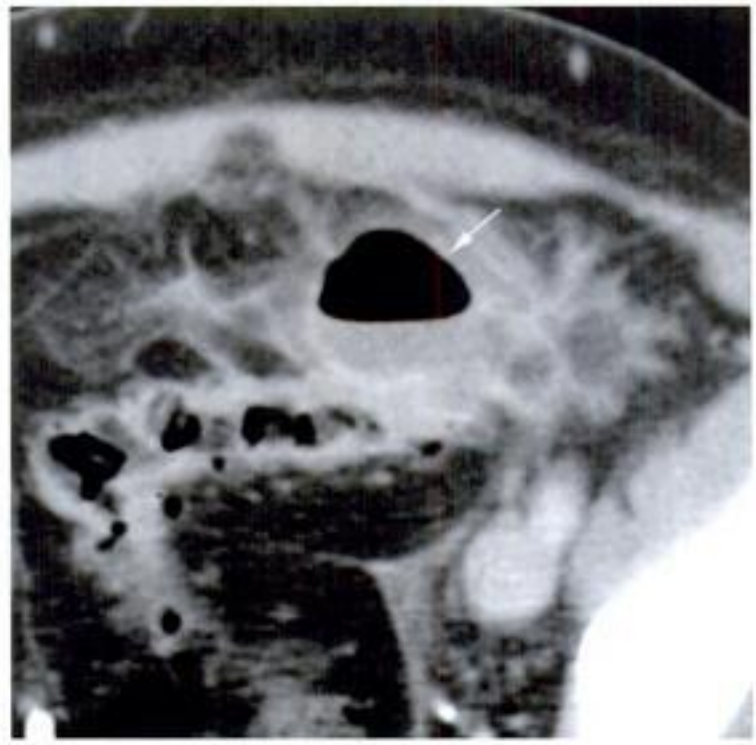

Figure 4-17.
Niveau hydroaérique. Image arrondie comportant un contingent gazeux et un contingent liquidien déclive (flèche).

Étiologies

Occlusion du grêle +++.

Occlusion du côlon.

Abcès intrapéritonéal (périappendiculaire, périsigmoïdien) ++.

Abcès à pyogènes (foie, rate, reins, ovaire, muscle…).

Référence

VanSonnenberg E et al. Percutaneous abscess drainage : currents contents. Radiology 1991 ; 181 : 617-26.

www.lemanip.com

Paratger Le Site www.lemanip.com Tout Est Gratuit

Paratger Le Site www.lemanip.com Tout Est Gratuit

Niveau liquide-liquide

Fluid-fluid level

Description TDM (fig. 4-18)

Image intralésionnelle possédant un contingent de densité liquidienne élevée (d = 60 UH) au-dessus duquel surnage un contingent de densité liquidienne habituelle (d = 0 à 10 UH).

Figure 4-18.
Niveau liquide-liquide. Image arrondie ou ovalaire possédant un double contingent liquidien de densités différentes (flèche).

www.lemanip.com

Étiologies

Hématome spontané intramusculaire (muscle droit de l'abdomen, iliopsoas).

Hématome spontané centroparenchymateux (foie, rate…).

Hématome post-traumatique (foie, rate, muscle).

Références

Fornes P et al. Les hématomes tissulaires (viscères et parties molles). Confrontations anatomo-radiologiques. Feuillets de Radiologie 2000 ; 40 : 386-402.

Kim HC et al. Fluid-fluid levels in ovarian teratomas. Abdom Imaging 2002 ; 27 : 100-5.

Obata S et al. Fluid-fluid levels in giant cavernous hemangioma of the liver : CT and MRI demonstration. Abdom Imaging 1998 ; 23 : 600-2.

Soulier P et al. Fluid-fluid levels within focal hepatic lesions : imaging appearance and etiology. Abdom Imaging 1998 ; 23 : 161-5.

Paratger Le Site www.lemanip.com Tout Est Gratuit

Paratger Le Site www.lemanip.com Tout Est Gratuit

Paroi virtuelle (signe de la)

Vanished intestinal wall sign

Description TDM (fig. 4-19)

Absence complète de rehaussement de la paroi intestinale lors de l'injection IV de contraste traduisant un phénomène d'infarctus transmural.

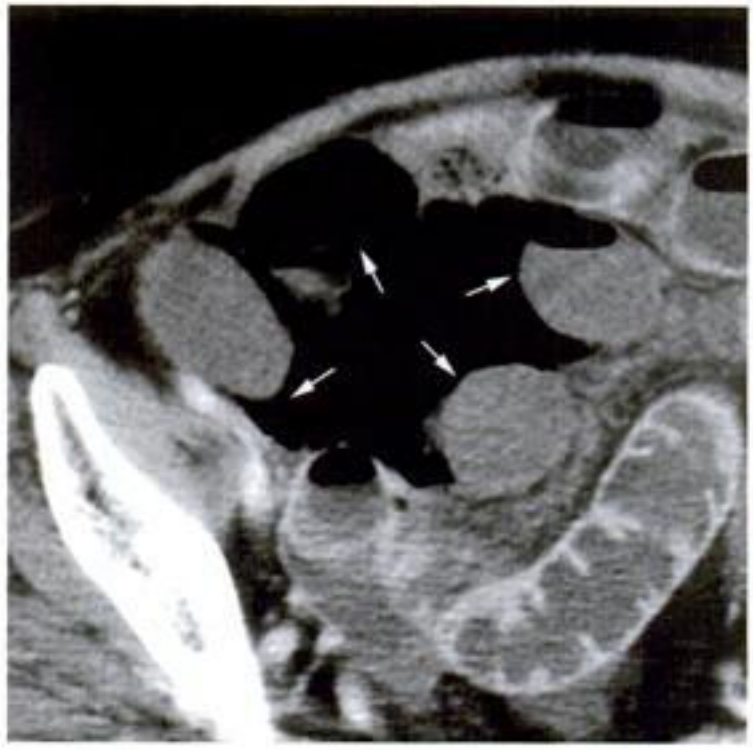

Figure 4-19.
Signe de la paroi virtuelle. Défaut de rehaussement pariétal complet (flèches) des anses grêles infarcies. Noter le pneumopéritoine interanses dû à la perforation digestive.

Étiologies

Ischémie intestinale aiguë +++.

Occlusion du grêle à anse fermée (volvulus sur bride, hernie intestinale) ++.

Volvulus du mésentère.

Volvulus du sigmoïde ou du caecum.

Références

Balthazar EJ et al. Ischemic colitis : CT evaluation of 54 cases. Radiology 1999 ; 211 : 381-8.

Bruel JM et al. The querycorner : CT of acute mesenteric ischemia. Abdom Imaging 1998 ; 23 : 334-6.

Chou CK et al. Clinical significance of poor CT enhancement of the thickened small bowel wall in patients with acute abdominal pain. AJR 2006 ; 186 : 491-8.

Taourel PG et al. Acute mesenteric ischemia : diagnosis with contrast-enhanced CT. Radiology 1996 ; 199 : 632-6.

www.lemanip.com

Paratger Le Site www.lemanip.com Tout Est Gratuit

Paratger Le Site www.lemanip.com Tout Est Gratuit

Wittenberg J et al. Algorithmic approach to CT diagnosis of the abnormal bowell wall. Radiographics 2002 ; 22 : 1093-109.

Peigne (signe du)
Comb sign

Description TDM (fig. 4-20)

Infiltration lipomateuse des mésos avec fibrose et rigidification des vaisseaux droits sur le versant mésentérique d'une anse atteinte.

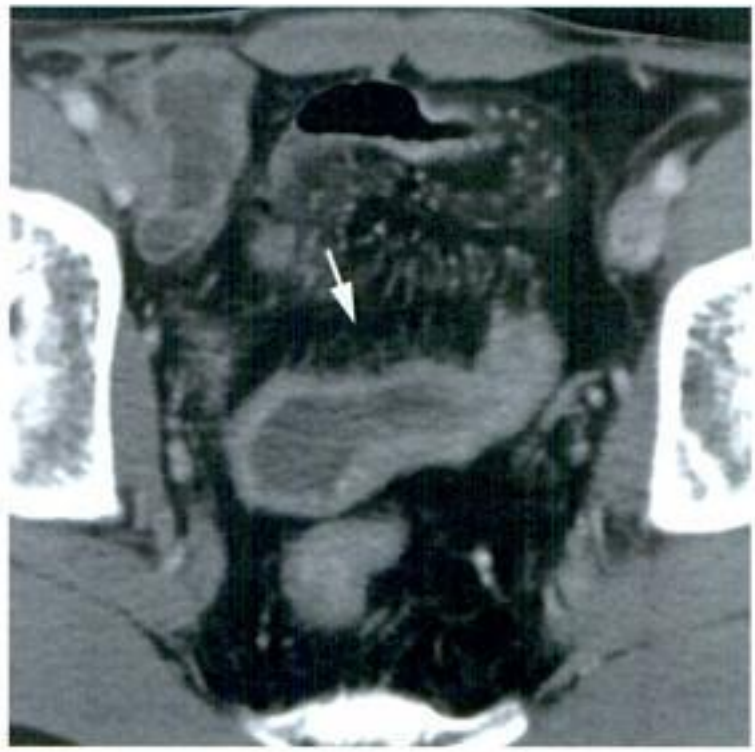

Figure 4-20.
Signe du peigne. Rigidification et étirement très caractéristique des vaisseaux droits (flèches) sur le versant mésentérique des anses atteintes par la maladie de Crohn en rapport avec la sclérolipomateuse induite par cette pathologie.

www.lemanip.com

Étiologie

Maladie de Crohn +++.

Référence

Meyers MA et al. Spiral CT demonstration of hypervascularisation in Crohn disease : Vascular jejunization of the ileum or the comb sign. Abdom Imaging 1995 ; 20 : 327-32.

Paratger Le Site www.lemanip.com Tout Est Gratuit

Paratger Le Site www.lemanip.com Tout Est Gratuit

Perte de transparence de la graisse

Fat stranding

Description TDM (fig. 4-21)

Infiltration secondaire à une réaction œdémateuse périlésionnelle entraînant une atténuation de la densité de la graisse intrapéritonéale au contact de la lésion.

Figure 4-21.
Perte de transparence de la graisse. Infiltration et aspect flou de la graisse (têtes de flèche) autour d'une lésion inflammatoire ou infectieuse. La cause est ici une appendagite épiploïque (flèche).

Étiologies

Parmi les plus importants pourvoyeurs de cet aspect (*disproportionate fat stranding*) :

– appendicite aiguë +++ ;

– sigmoïdite diverticulaire aiguë +++ ;

– appendagite épiploïque ;

– infarctus segmentaire du grand omentum ;

– panniculite mésentérique.

Références

Rao PM et al. Sensitivity and specificity of the individual CT signs of appendicitis : experience with 200 helical appendiceal CT examinations. J Comput Assist Tomogr 1997 ; 21 : 686-92.

Rao PM et al. Primary epiploic appendagitis : evolutionary changes in CT appearance. Radiology 1997 ; 204 : 713-7.

www.lemanip.com

Paratger Le Site www.lemanip.com Tout Est Gratuit

Paratger Le Site www.lemanip.com Tout Est Gratuit

Pneumatose intestinale
Pneumatosis intestinalis

Description TDM (fig. 4-22)

Dissection gazeuse de la paroi digestive. Deux formes très différentes sur les plans physiopathologique et du pronostic existent : une forme bénigne qui est kystique et une forme grave qui est linéaire.

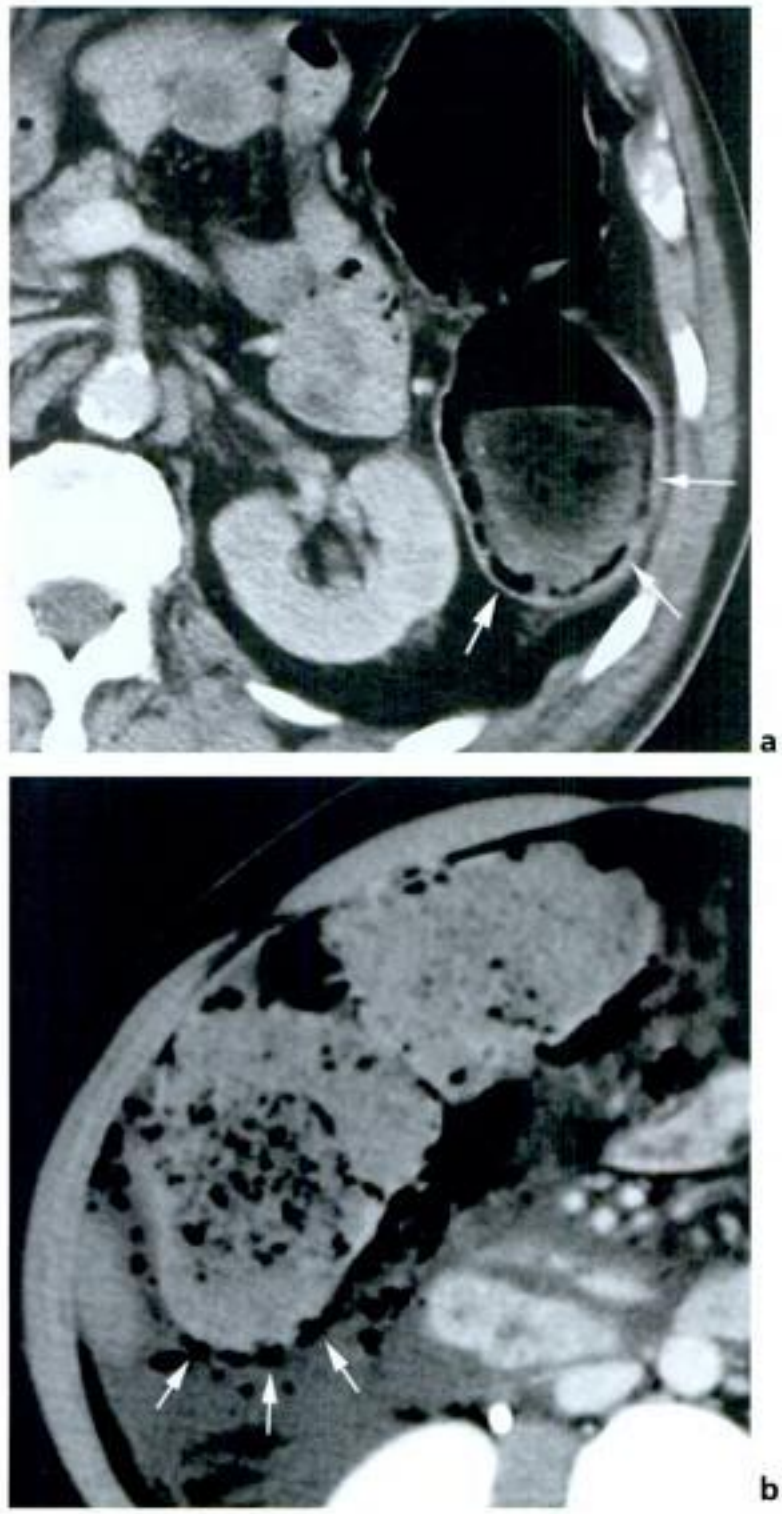

Figure 4-22.
Pneumatose pariétale. a : dissection gazeuse linéaire de la paroi d'une anse intestinale en souffrance ischémique (flèches). b : dissection gazeuse kystique (flèches) dont l'aspect de regroupement en grappe est assez caractéristique.

www.lemanip.com

Paratger Le Site www.lemanip.com Tout Est Gratuit

Étiologies

Pour la forme kystique :
– idiopathique +++ ;
– pathologie infectieuse (colite pseudomembraneuse, VIH, cryptosporidiose) ;
– pathologie inflammatoire (maladie de Crohn, RCUH, collagénose) ;
– pathologie pulmonaire (bronchopneumopathie, asthme, mucoviscidose, traumatisme thoracique, accident de ventilation artificielle) ;
– cardiopathie chronique ;
– maladie de Steinert.

Pour la forme linéaire :
– ischémie intestinale aiguë sévère +++ ;
– colite ischémique sévère ;
– typhlite sévère.

Références

Brientini F et al. La pneumatose kystique colique. Un diagnostic TDM spécifique. À propos de deux cas. J Radiol 1995 ; 76 : 135-40.
Feczko PJ et al. Clinical signifiance of pneumatosis of the bowel wall. Radiographics 1992 ; 12 : 1069-78.
Ho LM et al. Pneumatosis intestinalis after lung transplant. Abdom Imaging 2005 ; 30 : 598-600.
Pear BL. Pneumatosis intestinalis : a review. Radiology 1998 ; 207 : 13-9.
Pickhardt PJ et al. Asymptomatic pneumatosis at CT colonography : a benign self-limited imaging finding distinct from perforation. AJR 2008 ; 190 : W112-7.

Pneumopéritoine
Pneumoperitoneum

Description TDM (fig. 4-23)

Présence de gaz dans la cavité péritonéale. En fonction de son importance, on note la formation de véritable collection gazeuse ou au contraire de simples bulles gazeuses isolées, souvent situées au niveau de récessus péritonéaux tels que les régions du pédicule hépatique (caractéristique d'une perforation digestive haute), du sillon du ligament rond, de la face inférieure du foie et de la loge sous-diaphragmatique gauche. En cas de perforation digestive, un classique aspect en essaim de bulles gazeuses emprisonnées dans la graisse mésentérique est fréquemment rencontré au voisinage immédiat du site de perforation.

Étiologies

Perforation sur ulcère gastroduodénal +++.
Perforation sur sigmoïdite aiguë diverticulaire +++.
Perforation sur appendicite aiguë.
Perforation sur ischémie intestinale aiguë.
Perforation sur mégacôlon toxique.

www.lemanip.com

Paratger Le Site www.lemanip.com Tout Est Gratuit

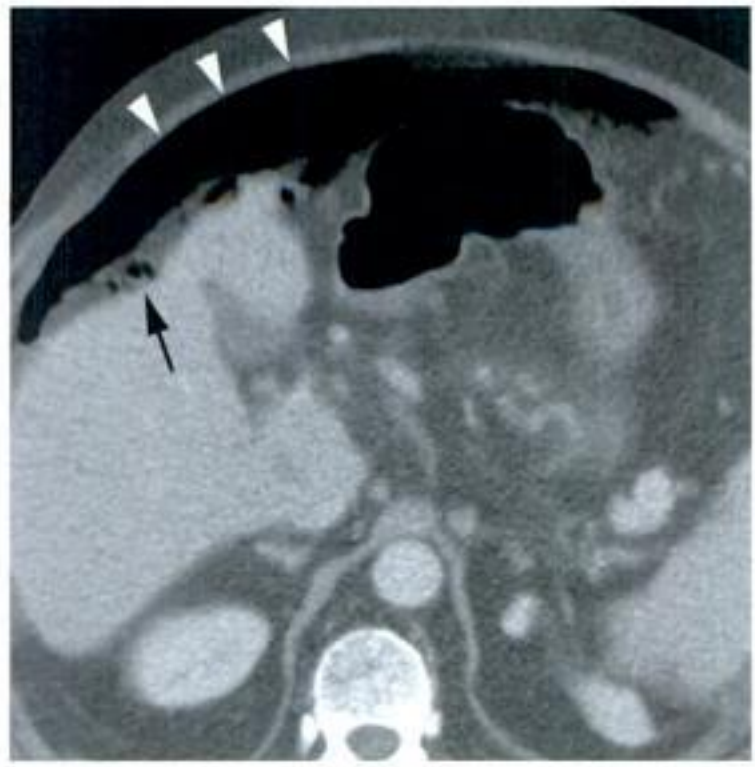

Figure 4-23.
Pneumopéritoine. Large croissant gazeux sous-pariétal antérieur. Petites images gazeuses extradigestives évocatrices dans la graisse préhépatique (flèche).

www.lemanip.com

Perforation sur pneumatose kystique.

Perforation diastatique.

Perforation sur corps étranger (os de lapin, cure-dents, thermomètre).

Plaie pénétrante péritonéale.

Traumatisme intestinomésentérique.

Perforation digestive iatrogène (chirurgie, endoscopie, lavement opaque).

Lachage d'anastomose.

Extension d'un pneumomédiastin.

Diffusion tubaire d'air intravaginal.

Références

Baker SR et al. Invited commentary : imaging of pneumoperitoneum. Abdom Imaging 1996 ; 21 : 413-4.

Béot S et al. Le gaz à l'étage abdomino-pelvien : les images pathologiques et le rôle du scanner. Feuillets de Radiologie 2001 ; 41 : 195-214.

Cho HS et al. Distinction between upper and lower gastrointestinal perforation : usefulness of the periportal free air sign on compted tomography. Eur J Radiol 2009 ; 69 : 108-13.

Stapakis JC et al. Diagnosis of pneumoperitoneum : abdominal CT vs upright chest film. J Comput Assist Tomogr 1992 ; 16 : 713-6.

Paratger Le Site www.lemanip.com Tout Est Gratuit

Paratger Le Site www.lemanip.com Tout Est Gratuit

Rétropneumopéritoine
Pneumoretroperitoneum

Description TDM (fig. 4-24)

Présence de gaz (d = – 1 000 UH) dans l'espace rétropéritonéal. L'aspect le plus classique correspond au surlignage gazeux des muscles iliopsoas et des espaces graisseux périrénaux.

Figure 4-24.
Rétropneumopéritoine. Images gazeuses venant disséquer les plans rétropéritonéaux, notamment bien visibles ici en position préaortique (flèches).

www.lemanip.com

Étiologies

Perforation duodénale iatrogène (endoscopie, sphinctérotomie, chirurgie) +++.
Traumatisme duodénal ++.
Perforation sur ulcère gastroduodénal.
Plaie pénétrante rétropéritonéale.
Abcès pancréatique.
Extension d'un pneumomédiastin.
Gaz dans les voies excrétrices urinaires (infection).

Références

Grassi R et al. Isolated pneumoretroperitoneum secondary to acute bowel infarction. Clin Radiol 2000 ; 55 : 321-3.
Yarse JC. Asymptomatic retroperitoneal air aftrer endoscopic sphincterotomy. Am J Gastroenterol 2000 ; 95 : 553

Paratger Le Site www.lemanip.com Tout Est Gratuit

Paratger Le Site www.lemanip.com Tout Est Gratuit

Stercolithe
Fecalith

Description TDM (fig. 4-25)

Image de densité calcique (d = 500 UH) en situation intradigestive.

Figure 4-25.
Stercolithe. Image grossièrement arrondie et de densité calcique (flèche) située à l'intérieur d'une lumière digestive. Ici stercolithe appendiculaire.

Étiologies

Appendicite aiguë +++.
Diverticulite de Meckel.
Sigmoïdite aiguë diverticulaire.

Référence

Dembner AG et al. Fecalith mimicking appendicolith in a patient with Crohn's disease. AJR 1995 ; 165 : 488-9.

www.lemanip.com

Paratger Le Site www.lemanip.com Tout Est Gratuit

Paratger Le Site www.lemanip.com Tout Est Gratuit

Tourbillon (signe du)
Whirl sign

Description TDM (fig. 4-26)

Enroulement mésentérique autour d'un point de torsion engendrant un aspect étiré et enroulé du mésentère et des vaisseaux mésentériques qui convergent vers un point central. Son interprétation ne se conçoit qu'en présence de signes d'occlusion car peuvent exister des images trompeuses notamment au niveau de la racine du mésentère, surtout chez les sujets maigres. Une anomalie prédisposant au volvulus telle qu'une anomalie congénitale de rotation du mésentère (particulièrement le mésentère commun) est parfois associée.

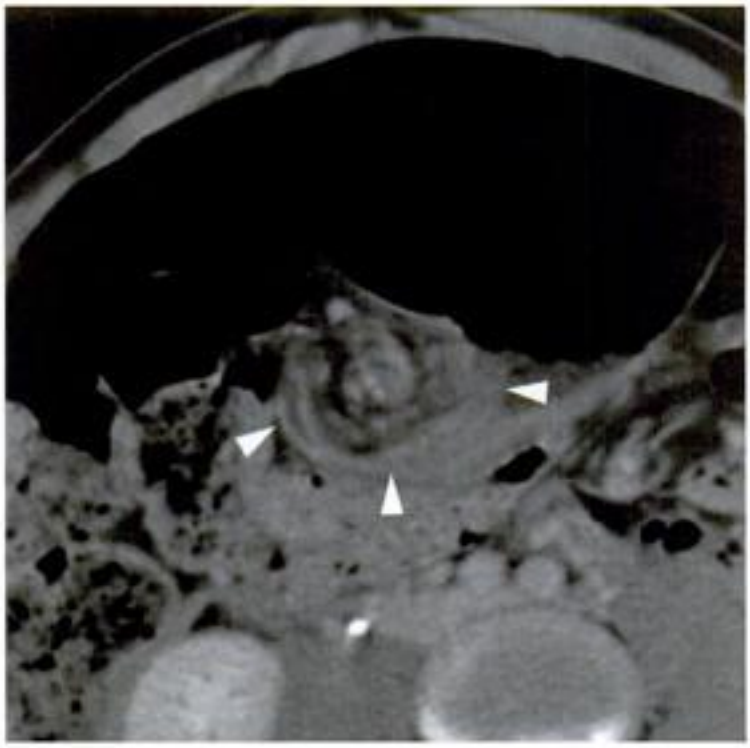

Figure 4-26.
Signe du tourbillon. Aspect typique d'enroulement des vaisseaux mésentériques (têtes de flèche) associé à un étirement et un effilement en bec des anses digestives dans le cadre d'un volvulus.

www.lemanip.com

Étiologies

Volvulus du grêle (sur bride) +++.
Volvulus du sigmoïde ou du caecum ++.
Volvulus du mésentère.
Volvulus du grand omentum.

Références

Balthazar EJ et al. Closed-loop and strangulating intestinal obstruction : CT signs. Radiology 1992 ; 185 : 769-75.
Blake MP et al. The whirl sign : a non-specific finding of mesenteric rotation. Australas Radiol 1996 ; 40 : 136-9.

Paratger Le Site www.lemanip.com Tout Est Gratuit

Paratger Le Site www.lemanip.com Tout Est Gratuit

Duda JB et al. Utility of CT whirl sign in guiding management f small bowel obstruction. AJR 2008 ; 191 : 670-6.
Frank AJ et al. Cecal volvulus : the whirl sign. Abdom Imaging 1993 ; 18 : 288-9.
Khuruna B. The whirl sign. Radiology 2003 ; 226 : 69-70.
Ng WT et al. Whorl sign or whirl sign ? J Am Coll Surg 2002 ; 194 : 249-50.
Shaff MI et al. The whirl sign : a Ct finding in volvulus of the large bowel. J Comput Assist Tomogr 1985 ; 9 : 410.

www.lemanip.com

Paratger Le Site www.lemanip.com Tout Est Gratuit

Paratger Le Site www.lemanip.com Tout Est Gratuit

Foie

CHAPITRE 5

Le foie est la plus volumineuse des glandes digestives de l'organisme et se situe en position sous-diaphragmatique droite. La vascularisation du foie est double, avec sur son versant afférent l'artère hépatique et le tronc porte et sur son versant efférent les veines hépatiques. Sur le plan anatomique, le foie est classiquement scindé en un lobe droit et un lobe gauche qui sont séparés par la scissure principale. Une découpe segmentaire reposant sur la systématisation vasculaire du foie a été proposée par Cournand qui distingue huit segments. Sur le plan fonctionnel, le foie possède un double rôle, avec une fonction exocrine correspondant à la production de bile et une fonction métabolique de désintoxication des produits d'élimination des viscères intra-abdominaux. La pathologie aiguë qui affecte le foie est largement sous-tendue par ses caractéristiques morphologiques (gros organe plein intrapéritonéal), anatomiques (proximité de la paroi et des côtes) et physiologiques (double vascularisation, rôle de filtre viscéral). Les atteintes les plus fréquemment rencontrées sont de nature infectieuses et traumatiques, moins fréquemment hémorragiques et ischémiques.

www.lemanip.com

PATHOLOGIE INFECTIEUSE

Hépatite virale aiguë

Acute viral hepatitis

L'hépatite virale aiguë est due à cinq virus identifiés, tous hépatotropes mais appartenant à des familles virales différentes. Les plus connus et les plus fréquents sont les virus A, B et C. Seuls les virus B, C et D peuvent entraîner des hépatites chroniques.

CONTEXTE CLINIQUE

Quel que soit l'agent viral responsable, le tableau clinique est toujours le même, comportant schématiquement quatre phases. La phase d'incubation, de durée variable, est asymptomatique et biologiquement normale. La phase pré-ictérique dure une à deux semaines et se manifeste par un syndrome pseudo-grippal associant céphalées, myalgies, arthralgies, troubles digestifs et fièvre modérée. Parfois une éruption cutanée érythémateuse est associée. La phase ictérique est d'installation progressive avec des selles décolorées et des urines foncées. L'ictère persiste entre deux et six semaines. L'examen clinique retrouve une hépatomégalie sensible dans la plupart des cas ainsi qu'une splénomégalie et une lymphadénopathie de façon moins fréquente.

Paratger Le Site www.lemanip.com Tout Est Gratuit

Paratger Le Site www.lemanip.com Tout Est Gratuit

BIOLOGIE

La *NFS* révèle souvent une leucopénie avec neutropénie.

Le *bilan hépatique* est perturbé et le signe le plus caractéristique est une augmentation des transaminases constante et importante (10 à 100 fois la limite supérieure). Il existe également une élévation de la bilirubine conjuguée, des PAL et parfois des γ-GT.

L'*étude sérologique* confirme le diagnostic positif et fournit le diagnostic étiologique de l'hépatite virale aiguë.

EXAMENS D'IMAGERIE

L'*ASP* est normal le plus souvent.

L'*échographie* peut confirmer l'hépatomégalie par la mesure du grand axe du foie et met en évidence une hypoéchogénicité diffuse du foie prédominant en région périportale. La paroi vésiculaire peut être largement épaissie (supérieure à 1 cm), notamment à la phase pré-ictérique de l'hépatite virale. La régression de cet épaississement coïncide avec le début de la phase ictérique. Dans les formes cholestatiques, l'échographie permet d'éliminer une dilatation des voies biliaires.

TDM

La sémiologie TDM de l'hépatite virale aiguë (fig. 5-1) associe :

- une hépatomégalie modérée et discrètement hétérogène après injection de produit de contraste IV ;
- des hypodensités périportales rares mais évocatrices ;
- un important épaississement pariétal vésiculaire avec un rehaussement muqueux et une hypodensité sous-muqueuse circonférentielle marquée ;
- d'éventuelles adénopathies hilaires.

DIAGNOSTIC TDM DIFFÉRENTIEL

L'épaississement pariétal vésiculaire est retrouvé dans toutes les formes de cholécystites aiguës ainsi que dans les tableaux d'ascite, d'hypertension portale importante et d'adénomyose. L'absence de calcul, de distension vésiculaire, d'infiltration graisseuse périvésiculaire, d'hyperleucocytose et surtout un contexte de contage viral et des sérologies positives permettent un diagnostic différentiel aisé.

L'infiltration périportale est également présente dans le traumatisme hépatique de bas grade, dans le rejet de greffe hépatique et dans le foie cardiaque aigu, mais le contexte clinique est alors complètement autre.

Paratger Le Site www.lemanip.com Tout Est Gratuit

www.lemanip.com

www.lemanip.com

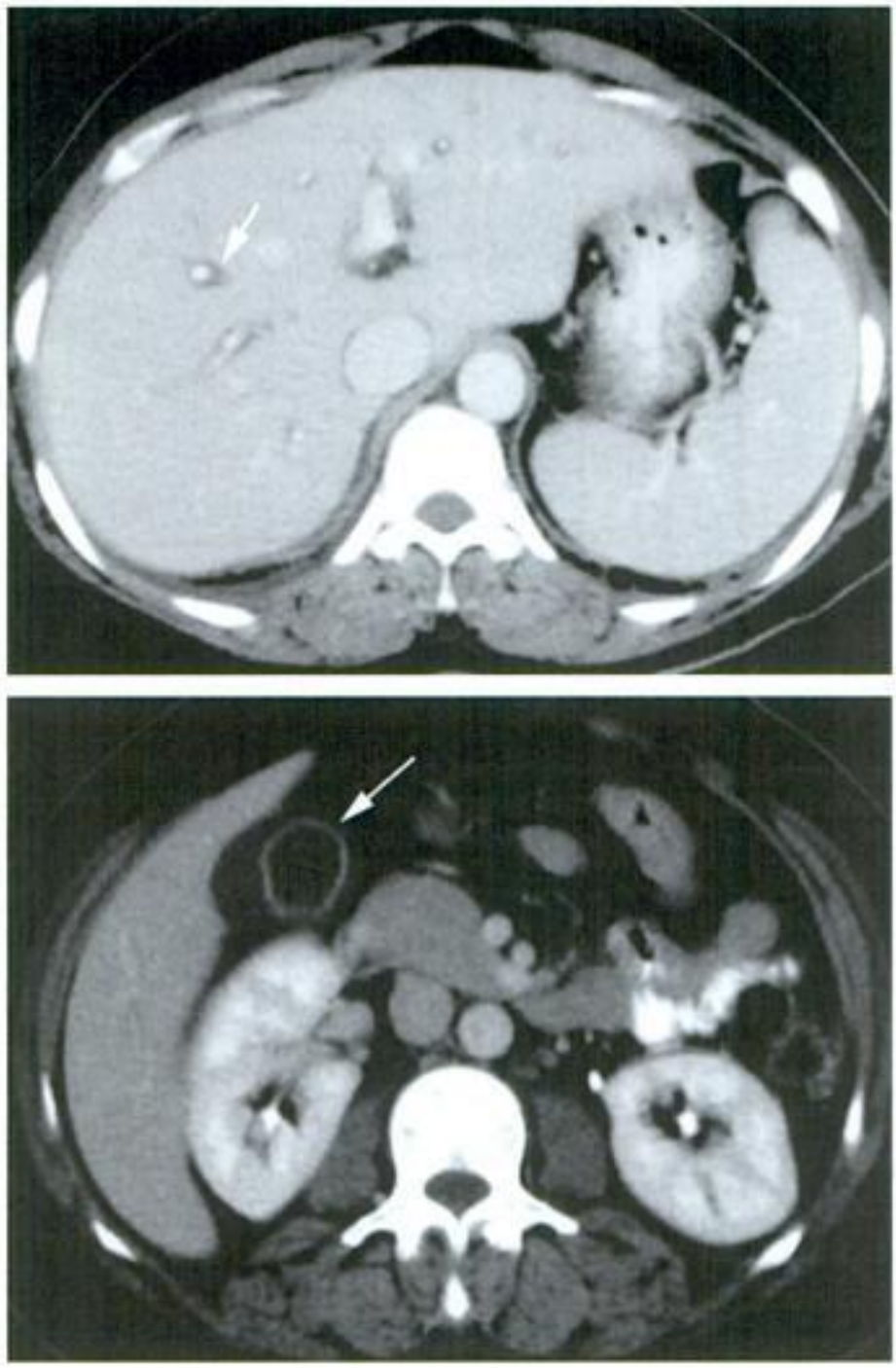

Figure 5-1.
Hépatite virale aiguë. a : hypodensité périportale (flèche). b : épaississement circonférentiel et majeur de la paroi vésiculaire. Noter l'œdème sous-muqueux important (têtes de flèche) et le rehaussement muqueux net (flèche) lors de l'injection de produit de contraste IV.

Paratger Le Site www.lemanip.com Tout Est Gratuit

Abcès hépatique à pyogènes

Pyogenic abscess

L'abcès hépatique à pyogènes correspond à l'infection du parenchyme hépatique, puis à une colonisation de la zone infectée par les cellules de l'immunité, aboutissant à une collection purulente organisée. L'abcès du foie peut être unique ou multiple (50 % des cas). Sa fréquence est faible. Le patient âgé de 60 à 70 ans est la cible privilégiée de cette pathologie. Le mécanisme d'infection hépatique est variable, pouvant provenir d'une dissémination d'origine portale depuis un foyer infectieux intra-abdominal (pyléphlébite sur appendicite aiguë ou sigmoïdite aiguë diverticulaire) ou du fait d'une bactériémie systémique (endocardite infectieuse), d'une angiocholite aiguë sur obstacle, de la propagation d'un foyer infectieux par contiguïté ou encore de manœuvres iatrogènes. Les germes les plus fréquemment rencontrés sont *Escherischia coli*, *Streptococcus* et *Staphylococcus aureus*. Les complications classiques sont la septicémie et la rupture dans l'espace sous-phrénique, en péritoine libre voire à l'intérieur du péricarde.

CONTEXTE CLINIQUE

Le tableau clinique classique associe une fièvre quasi constante, des frissons, des nausées et des vomissements, des sueurs nocturnes ainsi que des douleurs de l'HCD pouvant être transfixiantes et générer une douleur scapulaire droite. L'ictère est rare. À l'examen clinique, une hépatomégalie douloureuse à l'ébranlement est fortement évocatrice. Un tableau de choc septique peut accompagner les infections généralisées.

BIOLOGIE

La *NFS* montre une hyperleucocytose à polynucléaires souvent marquée et une anémie modérée.

La *CRP* est augmentée ainsi que les *PAL*.

Les *hémocultures* sont positives.

EXAMENS D'IMAGERIE

La *RP* révèle souvent une atélectasie de la base pulmonaire droite, associée à un épanchement pleural et à une surélévation de la coupole diaphragmatique droite.

L'*ASP* peut parfois déceler des images gazeuses en projection du foie (surtout en cas d'infection à *Klebsiella*), voire un véritable NHA.

L'*échographie* montre, à la phase présupurative, des images de plages mal définies et hypoéchogènes. À la phase collectée, il existe une ou plusieurs collections hypoéchogènes, de contenu souvent hétérogène pouvant contenir quelques échos de réverbérations, liés à la présence de gaz, le tout délimité par un fin liseré échogène.

TDM

La sémiologie TDM de l'abcès hépatique au stade collecté (fig. 5-2) associe :

Paratger Le Site www.lemanip.com Tout Est Gratuit
www.lemanip.com

Paratger Le Site www.lemanip.com Tout Est Gratuit

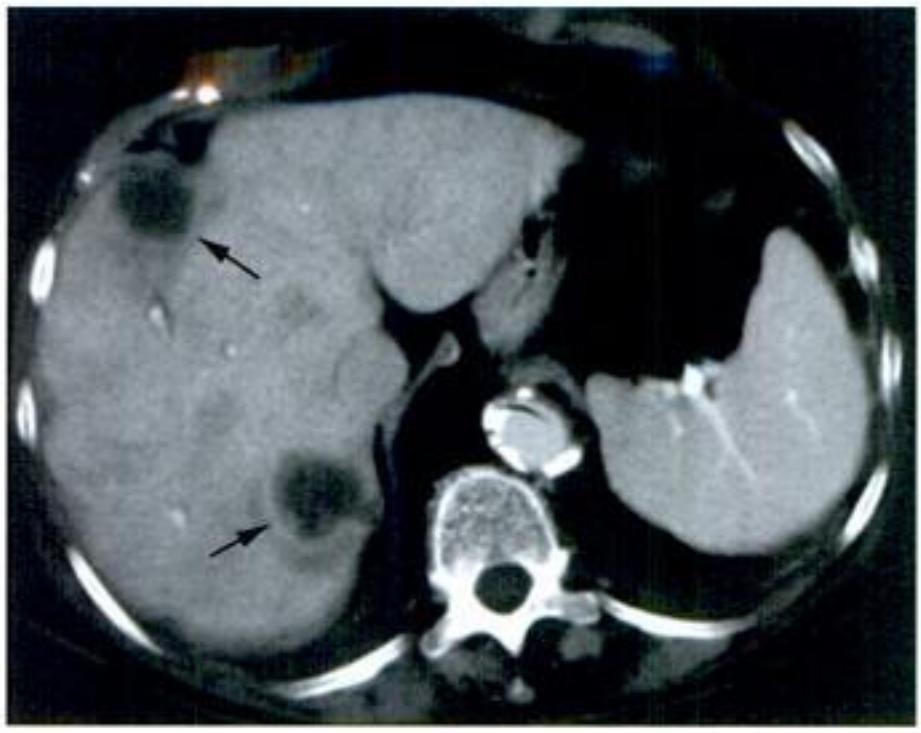

Figure 5-2.
Abcès hépatiques. Images de collection organisée possédant un centre nécrotique hypodense et une coque fortement rehaussée lors de l'injection de produit de contraste IV. L'œdème périphérique cernant la lésion donne à la paroi un aspect en double halo assez caractéristique (flèches).

www.lemanip.com

– une image de collection organisée de topographie plutôt centrohépatique,
– un centre lésionnel hypodense parfois hétérogène ;
– une coque irrégulière fortement rehaussée entourée d'un halo hypodense périlésionnel ne se rehaussant pas et correspondant à la réaction œdémateuse (aspect en double halo assez caractéristique) ;
– la présence de gaz intralésionnel (20 % des cas) ;

une coalescence lésionnelle assez évocatrice lorsque l'atteinte est multifocale.

DIAGNOSTIC TDM DIFFÉRENTIEL

Les abcès amibiens et fungiques surviennent dans des contextes cliniques souvent différents. Les abcès fungiques sont souvent par ailleurs souvent multiples et de petite taille.

Les troubles parenchymateux hépatiques d'origine vasculaire (infarctus hépatique, syndrome de Budd-Chiari aigu) peuvent induire des images de plages mal définies et pouvant mimer l'aspect d'un abcès en phase présuppurative. La mise en évidence d'un thrombus vasculaire, mais surtout l'absence de contexte infectieux net, permet le plus souvent le diagnostic différentiel.

Le cystadénome biliaire, qui est une tumeur kystique intrahépatique, ne possède pas de signes d'inflammation périphérique.

Les tumeurs nécrotiques du foie (métastase, CHC) peuvent mimer un abcès collecté. Un contexte tumoral permet le plus souvent de rectifier le diagnostic. Dans le cas contraire, le recours à la ponction-biopsie lésionnelle s'avère nécessaire.

Paratger Le Site www.lemanip.com Tout Est Gratuit

Paratger Le Site www.lemanip.com Tout Est Gratuit

Abcès hépatique amibien

Amebic abscess

L'amibiase hépatique est due à l'infection du foie par un protozoaire (Entamœba histolytica) contractée par l'ingestion d'eau ou d'aliments contaminés. La transmission de la maladie est de type orofécale. L'adulte jeune de sexe masculin est l'hôte préférentiel. L'Afrique, l'Asie et l'Amérique du Sud restent les sites majeurs d'endémie. Le protozoaire, agent infectieux de type hématophage intracellulaire, gagne le système porte par effraction de la muqueuse digestive. L'abcès hépatique survient dans environ 15 % des cas d'amibiase intestinale. Les lésions du foie sont en général unique, mesurent entre 2 et 10 cm et prédominent au lobe droit. L'abcès amibien représente 10 % des abcès hépatiques rencontrés. La survenue d'une fistule transdiaphragmatique est hautement évocatrice du diagnostic.

www.lemanip.com

CONTEXTE CLINIQUE

L'atteinte digestive est habituellement asymptomatique quand survient l'atteinte hépatique. Le tableau clinique classique associe une douleur souvent brutale de l'HCD associée à une fièvre élevée. La douleur parfois transfixiante à l'épaule droite peut être majorée lors de l'inspiration profonde. Une altération de l'état général est classique. L'hépatomégalie douloureuse et fébrile constitue la triade de Fontan. L'association à des diarrhées riches en mucus est évocatrice.

BIOLOGIE

La *NFS* révèle une hyperleucocytose à polynucléaires neutrophiles et l'absence d'hyperéosinophilie.

Le *bilan hépatique* est en général légèrement perturbé, avec augmentation des *PAL* et des *γ-GT* tandis que les *transaminases* et la *bilirubine* restent souvent normales.

Le diagnostic est *sérologique*, avec la mise en évidence d'anti-corps spécifiques de la maladie.

EXAMENS D'IMAGERIE

La *RP* peut révéler une surélévation de coupole droite, un hydropneumothorax voire un abcès pulmonaire en cas de fistule.

L'*ASP* peut révéler une hépatomégalie.

L'*échographie* permet la mise en évidence d'une hépatomégalie contenant une image grossièrement arrondie ou ovalaire, hypoéchogène, cernée par une coque fine et régulière.

TDM

La sémiologie TDM de l'abcès amibien hépatique (fig. 5-3) associe :

– une hépatomégalie variable ;

Paratger Le Site www.lemanip.com Tout Est Gratuit

Paratger Le Site www.lemanip.com Tout Est Gratuit

– une image de collection organisée, le plus souvent ovalaire, située en position périphérique du foie droit (zone préférentielle de drainage portal) ;
– un centre lésionnel hypodense, parfois discrètement hétérogène, cerné d'une coque fine souvent fortement rehaussée.

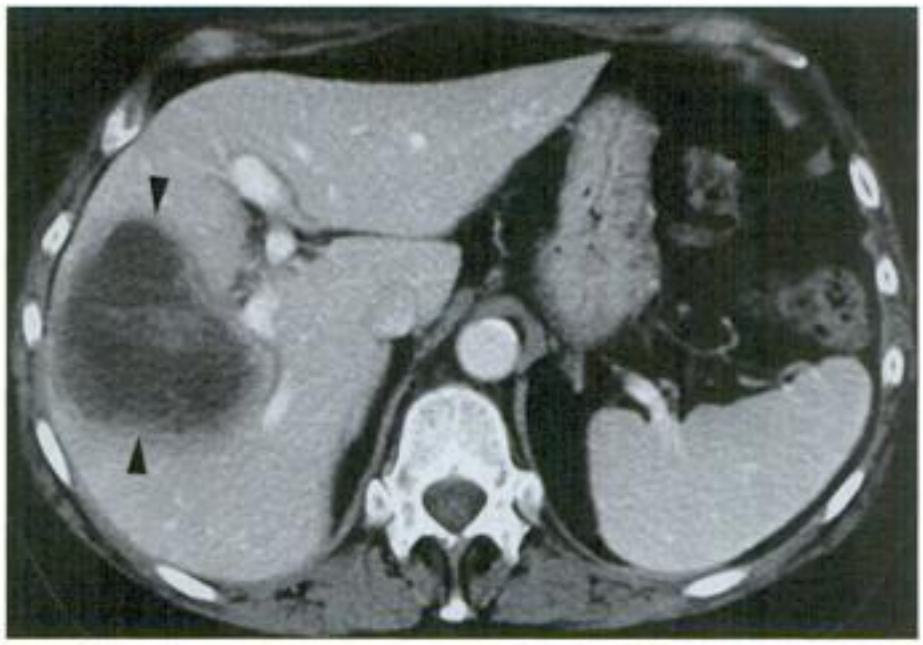

Figure 5-3.
Abcès amibien du foie. Volumineuse collection organisée d'allure ovalaire au niveau du lobe droit du foie (têtes de flèche). Noter l'aspect discrètement hétérogène du contenu nécrotique et le rehaussement d'une fine coque périphérique après injection de produit de contraste IV.

www.lemanip.com

DIAGNOSTIC TDM DIFFÉRENTIEL

Les abcès à pyogènes, le cystadénome biliaire et les tumeurs nécrotiques (CHC ou métastases) sont les diagnostics différentiels principaux, pour lesquels le contexte clinique, les antécédents et les valeurs biologiques permettent la plupart du temps le diagnostic.

Abcès hépatiques fungiques

Fungal abscess

Les abcès fungiques du foie sont secondaires à une maladie systémique se développant aux dépens de sujets immunodéprimés (immunodépression en rapport avec une chimiothérapie, une leucémie aiguë, un lymphome, une greffe de moelle ou de rein ou au cours d'un sida). Le *Candida albicans* est le plus fréquent des agents fungiques de dissémination viscérale et survient sur terrain de pancytopénie. Les mycobactéries sont plus fréquemment retrouvées dans le cadre du sida. Quel que soit l'agent en cause, une atteinte splénique est presque toujours associée. Les abcès fungiques sont classiquement de taille infracentimétrique, diffusément répartis (aspect en miliaire) et peu confluents. Ce type d'abcès représente 2 % de la totalité des abcès hépatiques rencontrés.

Paratger Le Site www.lemanip.com Tout Est Gratuit

Paratger Le Site www.lemanip.com Tout Est Gratuit

CONTEXTE CLINIQUE

Le tableau clinique associe des signes souvent peu caractéristiques, à type de douleur abdominale, de fièvre persistante, d'altération de l'état général ou encore de malaises chez des patients immunodéprimés. Une hépatomégalie est souvent palpée.

BIOLOGIE

La *NFS* révèle un retour à la normale des leucocytes chez des patients neutropéniques.
Les *PAL* sont élevées.
Les *hémocultures* permettent le diagnostic étiologique.

EXAMENS D'IMAGERIE

L'*ASP* est sans apport diagnostique.
L'*échographie* met en évidence une hépatomégalie, de petites lésions disséminées, nodulaires, classiquement hypoéchogènes à centre échogène (en œil de bœuf) dans la candidose. Une atteinte splénique de même nature est un élément échographique en faveur du diagnostic.

TDM

La sémiologie TDM des abcès fungiques du foie (fig. 5-4) associe :
– une hépatomégalie ;
– un aspect de miliaire formée de dizaines de microlésions hypodenses finement cerclées (mieux visibles au temps artériel de l'injection de contraste) traduisant les microabcès ;
– une atteinte splénique de même type fréquemment associée.

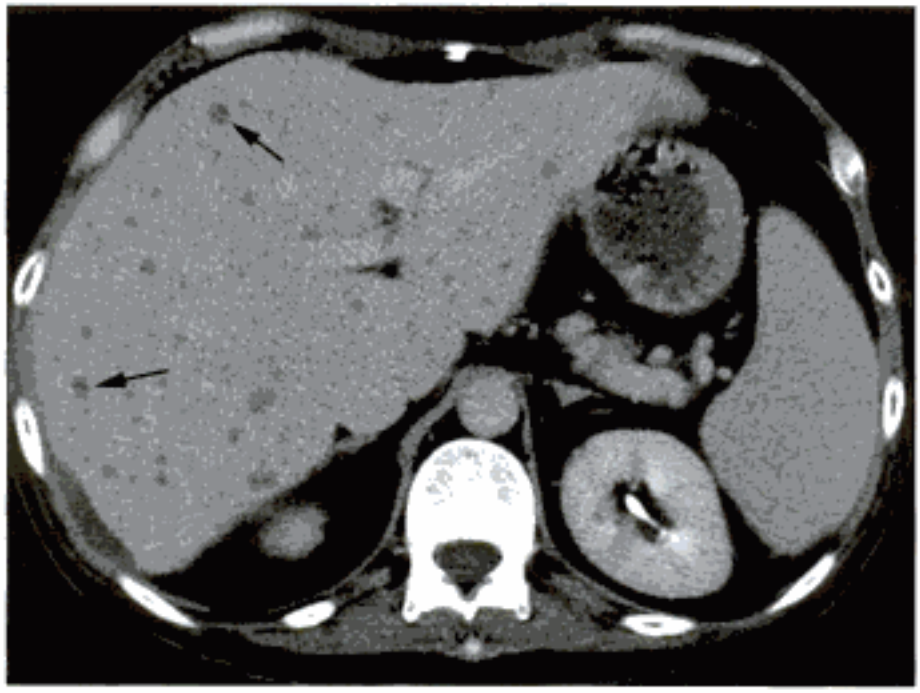

Figure 5-4.
Candidose hépatique. Présence de dizaines de microlésions hypodenses (flèches) donnant à l'atteinte hépatique un aspect de miliaire caractéristique.

www.lemanip.com

Paratger Le Site www.lemanip.com Tout Est Gratuit

Paratger Le Site www.lemanip.com Tout Est Gratuit

DIAGNOSTIC TDM DIFFÉRENTIEL

Les métastases, les lésions de lymphome ou de sarcoïdose et les abcès à pyogènes sont les principaux diagnostics différentiels TDM. Le contexte clinique, les hémocultures (positives dans moins de 50 % des cas) et surtout les résultats de la biopsie lésionnelle hépatique permettent le diagnostic différentiel.

Distomatose à *Fasciola hepatica*

Fascioliasis

La douve du foie (ou *Fasciola hepatica*) est un parasite de type trématode que l'on rencontre dans les pays tempérés et principalement dans les régions d'élevage. Le parasite adulte vit dans les voies biliaires de certains mammifères herbivores (ovins, bovins) et ses œufs sont éliminés dans les fèces. La limnée (petit mollusque d'eau douce) va servir d'hôte intermédiaire spécifique en étant infesté par ces œufs. Après une multiplication à l'intérieur de l'hôte, des formes larvaires (cercaires) quittent le mollusque pour se fixer sur les végétaux et notamment le cresson sauvage. L'homme s'infeste en consommant ces végétaux crus. Le kyste contenant la jeune douve est dissous au niveau de l'estomac et le jeune parasite traverse la paroi digestive, le péritoine et la capsule de Glisson du foie pour gagner les canaux biliaires où un nombre réduit de douves se développent alors. Le passage intrahépatique des douves produit des foyers inflammatoires à centre nécrotique et des granulomes éosinophiles.

CONTEXTE CLINIQUE

L'incubation de la maladie dure deux semaines.

La phase d'invasion parasitaire se traduit par une altération de l'état général, des douleurs épigastriques et/ou de l'HCD et parfois une fièvre. L'examen clinique retrouve une hépatomégalie relative, mais douloureuse. Une splénomégalie est parfois associée ainsi que des réactions urticariennes.

La phase biliaire débute trois à six mois après le contage. Le tableau clinique est alors celui d'une angiocholite aiguë, avec des douleurs de l'HCD, une fièvre et un ictère. L'évolution est marquée par des crises espacées et répétées.

BIOLOGIE

La *NFS* révèle une hyperéosinophilie importante, supérieure à 50 % et très évocatrice du diagnostic à la phase d'invasion.

Le *bilan hépatique* est perturbé, avec notamment élévation des transaminases.

Les *réactions sérologiques* sont toujours positives au stade d'invasion de la maladie et confirment le diagnostic.

La *recherche des œufs dans les selles* peut également être positive.

EXAMENS D'IMAGERIE

L'*ASP* est sans caractéristique spécifique.

www.lemanip.com

Paratger Le Site www.lemanip.com Tout Est Gratuit

Gratuittement

www.lemanip.com

Radiologie et imagerie medicale

Livres,memoires,rapport de stage,courses,radiologie conventionnelle,Scanner,TDM,IRM,Scintigraphie, Medecine nucleaire,Radiotherapie,Radiologie Interventionnelle,Oncologie,Clichees,Cas interpretes,exposes,medecine

https://www.lemanip.com/

www.lemanip.com

Paratger Le Site www.lemanip.com Tout Est Gratuit

L'*échographie* abdominale révèle des images hypoéchogènes, arrondies, parfois confluentes et prédominant en région sous-capsulaire. À la phase biliaire, les douves adultes peuvent être mises en évidence directement au niveau de VBIH dilatées.

TDM

Les signes TDM de la distomatose à *Fasciola hepatica* diffèrent notablement selon les phases (invasive ou biliaire) de la maladie :

Phase d'invasion

La *sémiologie TDM* (fig. 5-5) associe :

www.lemanip.com

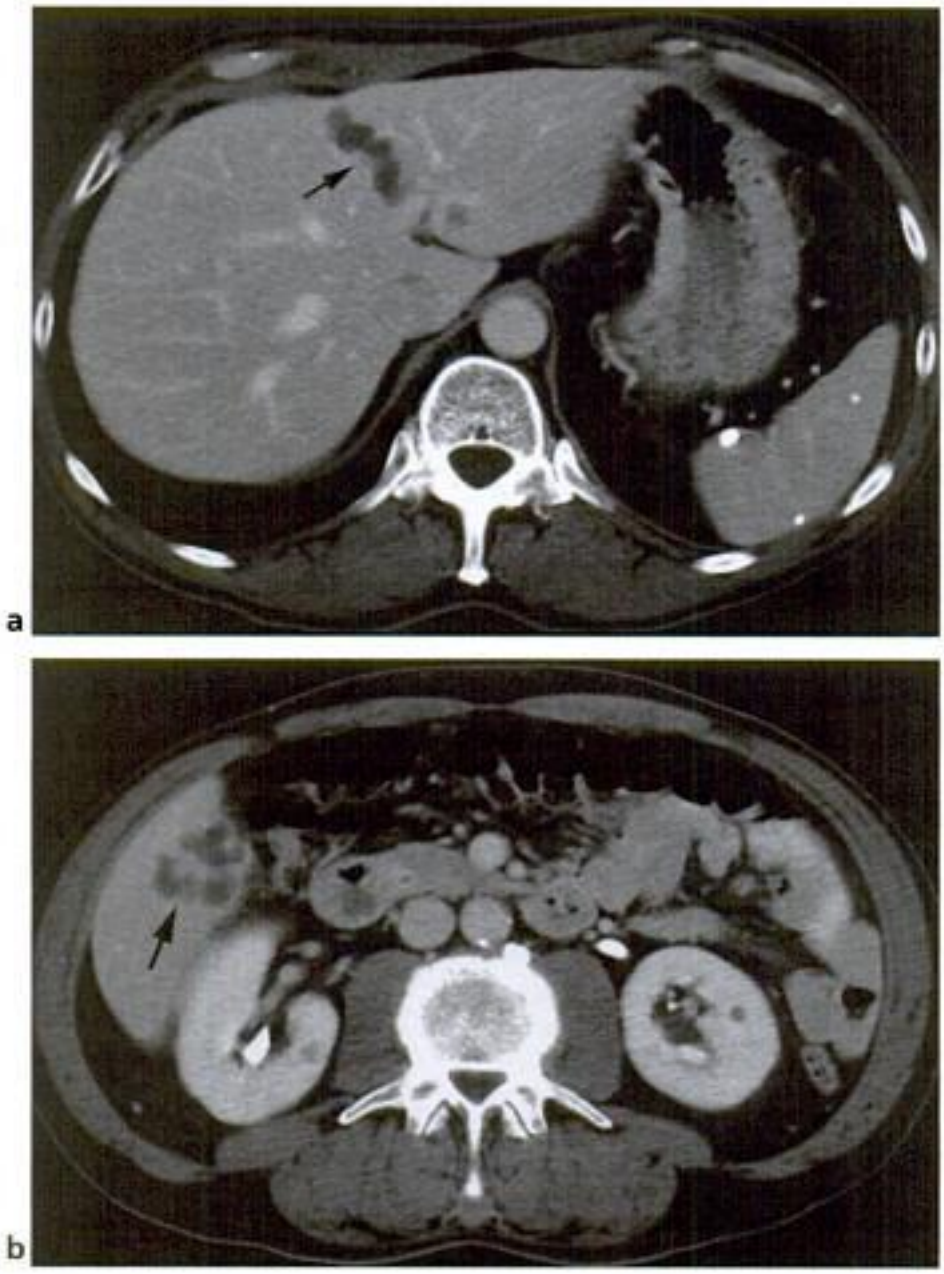

Figure 5-5.
Distomatose à *Fasciola hepatica*. a : chapelet de lésions arrondies et hypodenses (flèche) s'étendant de la périphérie vers le hile du foie. b : images de même type, regroupées en grappe en région sous-capsulaire du segment VI (flèche).

Paratger Le Site www.lemanip.com Tout Est Gratuit

Paratger Le Site www.lemanip.com Tout Est Gratuit

– une hépatomégalie relative ;
– des images hypodenses de taille centimétrique, parfois confluentes et grossièrement alignées en chapelet, s'étendant de la région sous-capsulaire en direction du hile ;
– l'absence de dilatation des voies biliaires à ce stade.

Phase biliaire

La sémiologie TDM associe :
– une hépatomégalie relative ;
– une dilatation des VBIH ;
– la mise en évidence d'images intracanalaires oblongues correspondant au parasite ;
– parfois, une discrète reaction péritonéale en périhépatique.

DIAGNOSTIC TDM DIFFÉRENTIEL

À la phase d'invasion, le diagnostic différentiel est celui de lésions tumorales secondaires ou encore d'abcès fungiques. Le contexte et l'analyse biologique permettent souvent le diagnostic.
À la phase biliaire, le diagnostic différentiel est celui des autres angiocholites aiguës, notamment lithiasiques, pour lesquelles les images intracanalaires sont de densité différente, et qui sont en général associées à un passé vésiculaire.

Périhépatite vénérienne
Gonorrheal perihepatitis

La périhépatite vénérienne, autrement nommée syndrome de Fitz-Hugh-Curtis, correspond à une atteinte inflammatoire périhépatique capsulaire et péritonéale, secondaire à une infection gynécologique d'origine vénérienne. Les agents infectieux les plus fréquemment rencontrés sont *Chlamydia trachomatis* et *Neisseria gonorrhœae*. Sur le plan physiopathologique, il existe une prolifération de fausses membranes et d'adhérences en cordes de violon entre le diaphragme et le foie. Les facteurs de risques sont ceux des maladies sexuellement transmissibles (partenaires sexuels multiples, dispositif intra-utérin).

CONTEXTE CLINIQUE

Le tableau clinique associe une douleur de l'HCD, parfois transfixiante à l'omoplate, une fièvre modérée et des manifestations d'infection gynécologique volontiers discrètes (douleurs pelviennes et pertes vaginales).

BIOLOGIE

La *NFS* traduit parfois l'infection par une hyperleucocytose.
La *CRP* est élevée.
La *sérologie à Chlamydia*, le plus souvent positive, est l'examen clé, associée au prélèvement bactériologique du col utérin.

www.lemanip.com

Paratger Le Site www.lemanip.com Tout Est Gratuit

Paratger Le Site www.lemanip.com Tout Est Gratuit

EXAMENS D'IMAGERIE

L'*ASP* est sans intérêt diagnostique.

L'*échographie* peut être normale ou alors relever un simple épanchement liquidien périhépatique et un discret épaississement de la capsule hépatique.

TDM

La *sémiologie TDM de la périhépatite vénérienne* est soit inexistante soit associe (fig. 5-6) :

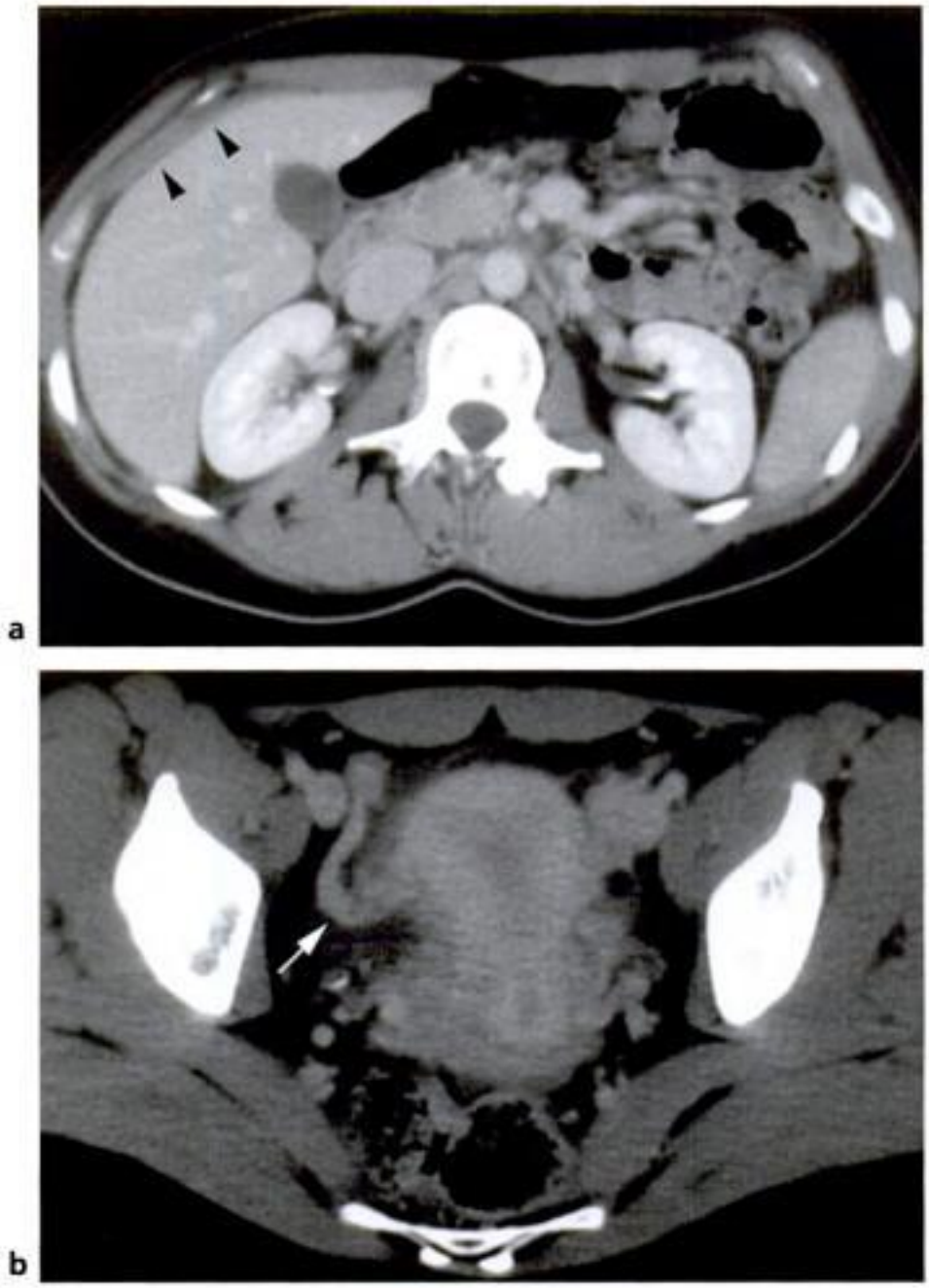

Figure 5-6.
Périhépatite vénérienne. a : discret rehaussement de la capsule hépatique à sa face antérieure (têtes de flèche). v : distension tubaire droite (flèche) avec infiltration péritubaire évocatrice de salpingite aiguë.

www.lemanip.com

Paratger Le Site www.lemanip.com Tout Est Gratuit

Paratger Le Site www.lemanip.com Tout Est Gratuit

– un rehaussement rare mais très évocateur de la face antérieure de la capsule de Glisson du foie au temps artériel de l'injection ;

– des signes d'inflammation en rapport avec une infection gynécologique aiguë à l'étage pelvien (pyosalpinx, endométrite).

DIAGNOSTIC TDM DIFFÉRENTIEL

La faible typicité des signes TDM de la périhépatite vénérienne fait que le diagnostic différentiel repose le plus souvent sur une bonne appréciation des contextes clinique, biologique et surtout des résultats sérologiques.

PATHOLOGIE ISCHÉMIQUE

Foie cardiaque aigu

Passive hepatic congestion

Le foie cardiaque aigu correspond aux manifestations hépatiques de l'insuffisance cardiaque droite aiguë ou de la péricardite constrictive. Sur le plan physiopathologique, il existe une congestion hépatique diffuse directement liée à l'hyperpression veineuse centrale.

CONTEXTE CLINIQUE

Le tableau clinique habituel est celui d'une hépatomégalie douloureuse associée aux autres signes de décompensation cardiaque droite (œdème des membres inférieurs, ascite).

BIOLOGIE

Le *bilan hépatique* est souvent perturbé, mais de façon non spécifique.

EXAMENS D'IMAGERIE

La *RP* montre les signes de l'insuffisance cardiaque droite.

L'*ASP* peut retrouver une ombre hépatique volumineuse témoignant de l'hépatomégalie.

L'*échographie* permet la mise en évidence d'une hépatomégalie relative associée à un calibre augmenté des veines hépatiques et de la VCI.

L'étude Doppler relève la disparition de l'aspect triphasique normal, remplacé par un simple flux de va-et-vient très évocateur. Une répercussion sur le flux portal peut parfois même être décelée.

www.lemanip.com

Paratger Le Site www.lemanip.com Tout Est Gratuit

Paratger Le Site www.lemanip.com Tout Est Gratuit

TDM

La sémiologie TDM du foie cardiaque aigu (fig. 5-7) associe :

- une hépatomégalie,
- un élargissement des veines hépatiques et de la VCI ;
- un gros atrium droit ;
- des hypodensités périportales en rapport avec un lymphœdème ;
- un aspect en mosaïque du parenchyme hépatique alternant plages hyper et hypodenses lors de l'injection de contraste IV ;
- une possible ascite.

www.lemanip.com

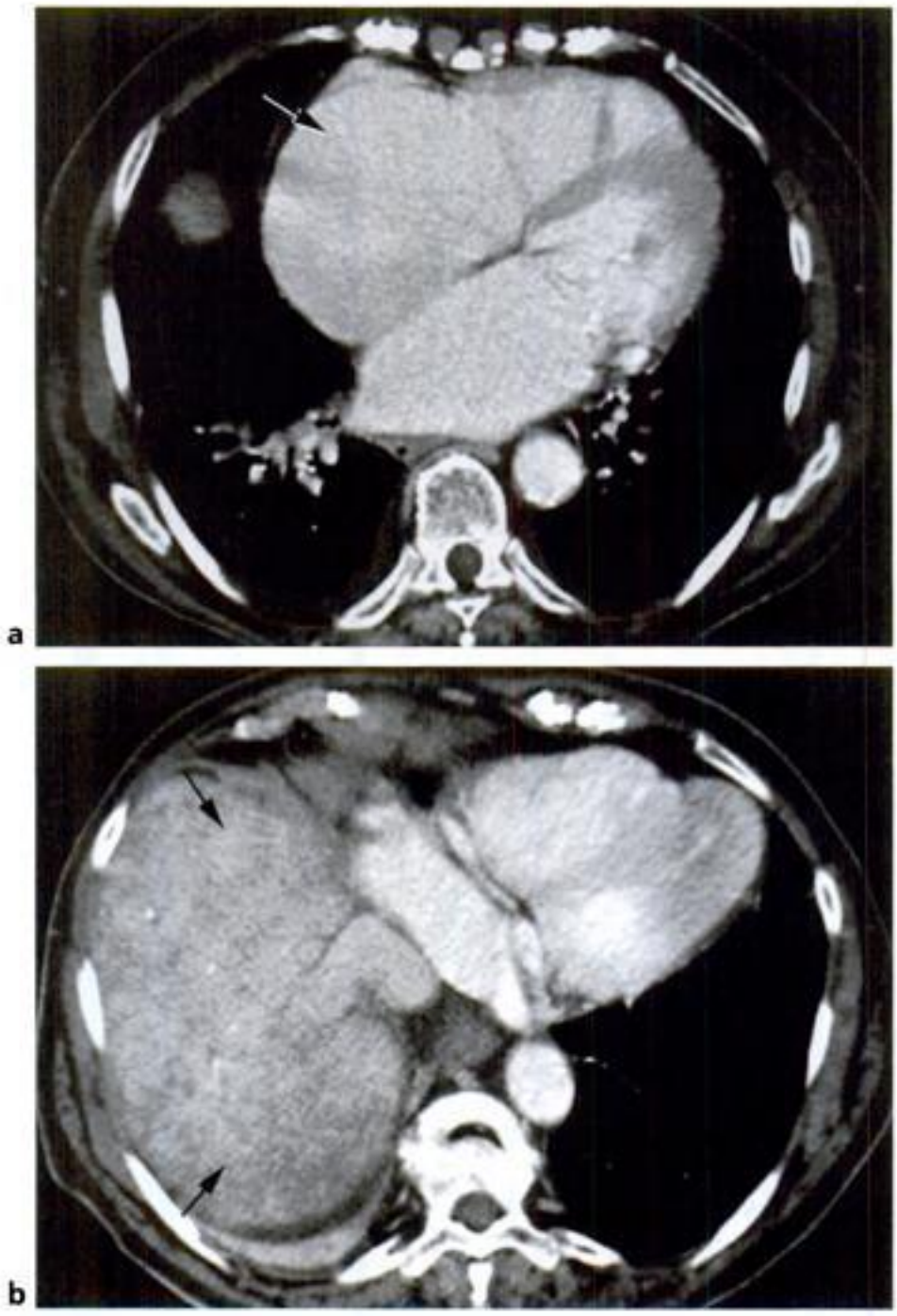

a

b

Paratger Le Site www.lemanip.com Tout Est Gratuit

Paratger Le Site www.lemanip.com Tout Est Gratuit

www.lemanip.com

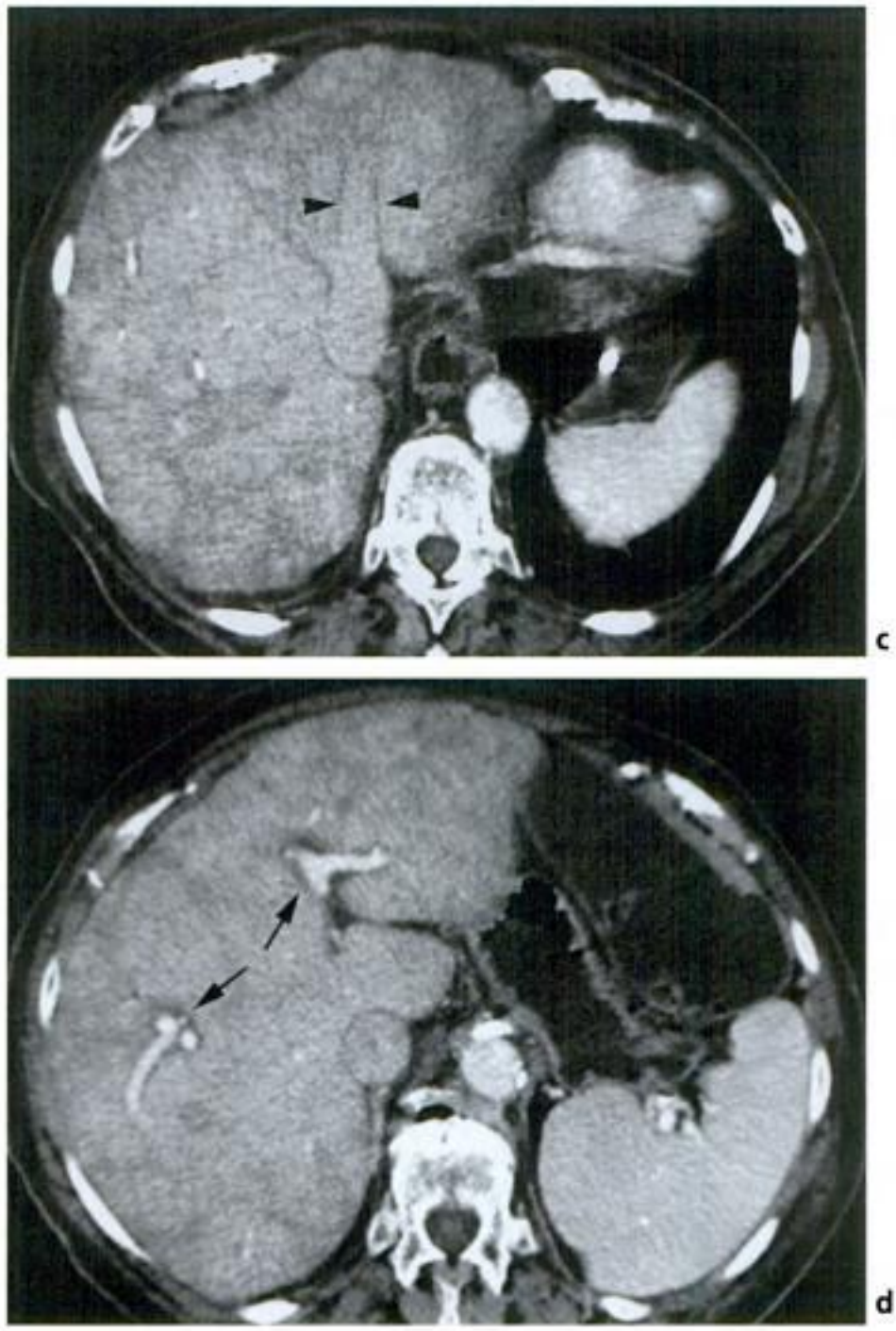

Figure 5-7.
Foie cardiaque aigu. a : volumineux atrium droit (flèche). b : aspect congestif du foie et hétérogénéité de la prise de contraste du parenchyme hépatique (flèches) après injection de produit de contraste IV. c : élargissement notable des veines hépatiques (têtes de flèche). d : perméabilité portale droite et gauche (flèches).

DIAGNOSTIC TDM DIFFÉRENTIEL

Les autres atteintes vasculaires hépatiques tels la pyléphlébite ou le syndrome de Budd-Chiari peuvent donner des plages hétérogènes du parenchyme hépatique. Dans ces deux cas, l'étude en bolus vasculaire permet la mise en évidence des thrombi veineux porte ou hépatiques caractéristiques et ne montre pas de dilatation du système veineux de retour à l'atrium droit.

Paratger Le Site www.lemanip.com Tout Est Gratuit

Paratger Le Site www.lemanip.com Tout Est Gratuit

Syndrome de Budd-Chiari aigu

Acute Budd-Chiari syndrome

Le syndrome de Budd-Chiari résulte de l'obstacle au retour veineux cave depuis les veines hépatiques. Ce tableau pathologique survient principalement chez la femme entre 20 et 40 ans. Un état thrombogène sous-jacent (syndrome myéloprolifératif, drépanocytose, déficit congénital en antithrombine III, protéine C ou protéine S, maladie de Behçet, contraception orale, grossesse,...) est fréquemment retrouvé. Dans d'autres cas, la thrombose peut être le fait de processus tumoraux envahissant le réseau veineux hépatique ou la VCI rétrohépatique (CHC, tumeur rénale,...). Il convient de noter que le syndrome de Budd-Chiari demeure sans cause retrouvée dans près de deux tiers des cas. Sur le plan physiopathologique, l'obstacle au retour veineux central entraîne une élévation des pressions intrahépatiques, avec installation d'une hypertension portale, d'une ascite et d'une dysmorphie hépatique à terme. Trois formes sont habituellement distinguées : le type I avec une occlusion de la VCI, le type II avec occlusion des veines hépatiques principales, le type III avec occlusion des veines centrolobaires.

CONTEXTE CLINIQUE

La forme aiguë associe habituellement des douleurs de l'HCD, une dyspnée, un subictère, une hépatomégalie (lisse et sensible), un œdème des membres inférieurs et une ascite.

BIOLOGIE

Le *bilan hépatique* révèle une cytolyse importante et une insuffisance hépatique sévère en plus des signes en rapport avec la maladie causale.

EXAMENS D'IMAGERIE

L'*ASP* est sans particularité.
L'*échographie* retrouve une hépatomégalie associée à une ascite, un lobe caudé parfois encore normal à ce stade et des zones d'hétérogénéité du parenchyme.
L'*étude Doppler* révèle une thrombose ou une absence de visibilité des veines hépatiques et/ou de la VCI.

TDM

La *sémiologie TDM du syndrome de Budd-Chiari aigu* (fig. 5-8) associe :
- une hépatomégalie ;
- une ou plusieurs veines hépatiques et/ou la VCI rétrohépatique très rétrécies ou thrombosées (signe direct) ;
- un défaut net de prise de contraste du parenchyme hépatique périphérique contrastant avec un rehaussement normal du lobe caudé et de la région centrohépatique à la phase parenchymateuse du rehaussement ;

Paratger Le Site www.lemanip.com Tout Est Gratuit

www.lemanip.com

– un rehaussement des zones périphériques et une vidange du lobe caudé et de la région centrohépatique à la phase tardive du rehaussement (effet *flip-flop*) ;
– une ascite parfois abondante ;
– parfois la lésion responsable de la thrombose (tumeur hépatique ou rénale).

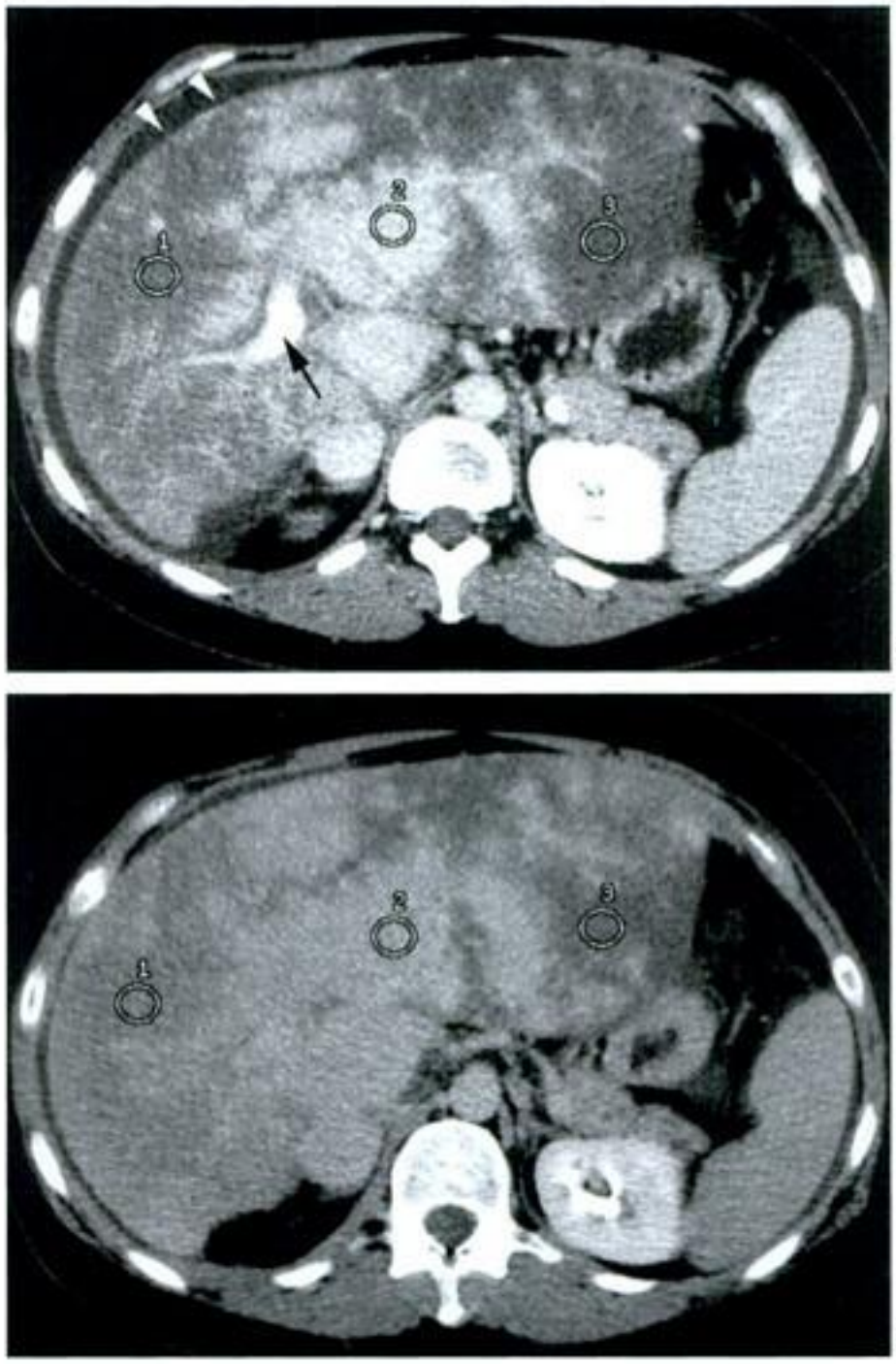

Figure 5-8.
Syndrome de Budd-Chiari aigu. a : temps parenchymateux. Rehaussement normal du lobe caudé et de la région centrohépatique (cercle blanc n° 2) et défaut net de prise de contraste du parenchyme hépatique périphérique (cercles blancs n° 1 et 3). Noter la perméabilité du réseau portal proximal (flèche). Présence d'une ascite visible en périhépatique (têtes de flèche). b : temps tardif. Rehaussement progressif et lent des zones de parenchyme hépatique périphérique (cercles blancs n° 1 et 3) et vidange du lobe caudé et de la région centrohépatique (cercle blanc n° 2).

www.lemanip.com

Paratger Le Site www.lemanip.com Tout Est Gratuit

DIAGNOSTIC TDM DIFFÉRENTIEL

Le foie cardiaque aigu entraîne des inhomogénéités de la parenchymographie hépatique, mais peut être facilement éliminé par la mise en évidence de signes associés de cœur droit (gros atrium droit, veines hépatiques et VCI rétrohépatique dilatées).

La cirrhose crée une dysmorphie hépatique avec hypertrophie du lobe caudé, mais même s'il existe des signes importants d'hypertension portale, la perméabilité vasculaire reste la règle (en dehors d'une thrombose néoplasique surajoutée).

Infarctus hépatique
Hepatic infarction

L'infarctus hépatique est essentiellement d'origine iatrogène, survenant au cours de gestes de chirurgie hépatique (au premier rang desquels la greffe hépatique) ou duodénopancréatique, avec ligature chirurgicale de l'artère hépatique, mais également au cours d'embolisations, de chimioembolisations ou de radiofréquences lésionnelles hépatiques. Ces lésions ischémiques sont malgré tout extrêmement rares du fait de la double vascularisation artérielle et portale que comporte le foie. Le HELLP syndrome survenant au décours d'une grossesse et la coagulation intravasculaire disséminée sont deux causes exceptionnelles d'infarctus hépatique.

CONTEXTE CLINIQUE

Le tableau clinique de l'infarctus hépatique comporte le plus souvent une douleur de l'HCD, plus ou moins associée à une fièvre et à des frissons voire à un état de choc en rapport avec la cytonécrose majeure.

BIOLOGIE

Le *bilan hépatique* (transaminases, bilirubine, PAL) est largement perturbé.

EXAMENS D'IMAGERIE

L'*ASP* est non spécifique.

L'*échographie* permet la mise en évidence de plages de parenchyme hépatique hétérogènes contenant exceptionnellement du gaz.

L'*étude Doppler* révèle le défaut de vascularisation des zones lésionnelles et l'absence de flux au niveau des branches artérielles anatomiquement reliées.

TDM

La sémiologie TDM de l'infarctus hépatique (fig. 5-9) associe :

Figure 5-9.

Infarctus hépatique. a : sans injection. Plage hypodense de topographie segmentaire au niveau du foie droit (flèche). b : temps artériel. Défaut de rehaussement net et systématisé au niveau du foie droit (flèche). C : temps parenchymateux. Plage d'infarctus hépatique (flèche) nettement hypodense par rapport au reste du parenchyme hépatique. Noter la perméabilité portale (têtes de flèche) ainsi que le rehaussement sous-capsulaire du foie en périphérie de la région infarcie.

Paratger Le Site www.lemanip.com Tout Est Gratuit

www.lemanip.com

Paratger Le Site www.lemanip.com Tout Est Gratuit

www.lemanip.com

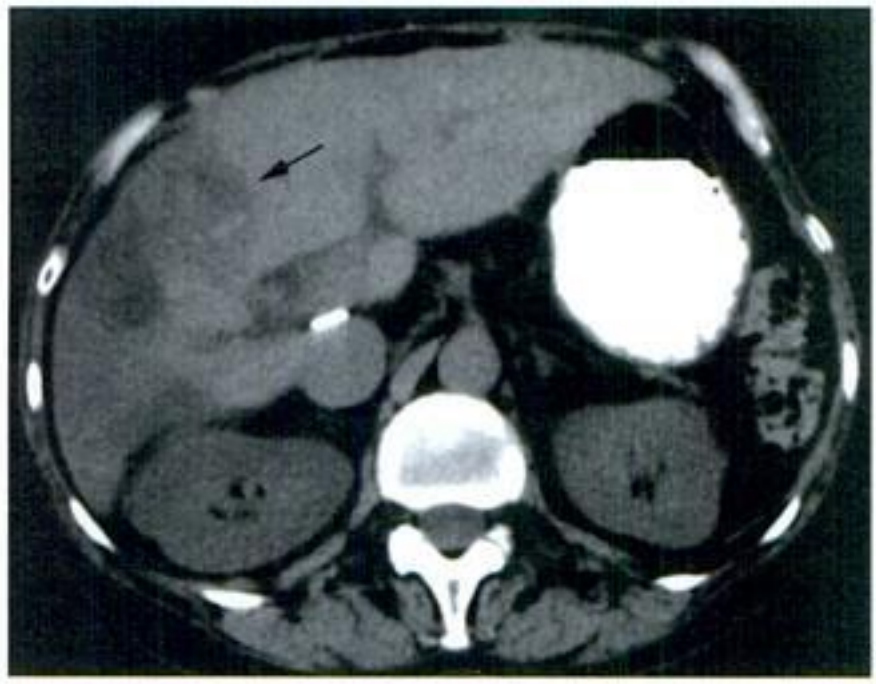

a

b

c

Paratger Le Site www.lemanip.com Tout Est Gratuit

Paratger Le Site www.lemanip.com Tout Est Gratuit

– une plage hypodense de topographie segmentaire ou lobaire ne se rehaussant pas lors de l'injection de contraste IV ;
– l'absence de rehaussement des branches à destinée du segment lésé aux temps artériel et parenchymateux de l'injection ;
– la présence rarissime de gaz au sein du parenchyme et ou des branches portales de la région infarcie.

DIAGNOSTIC TDM DIFFÉRENTIEL

Une hypodensité spontanée ne se rehaussant pas après injection de produit de contraste IV peut correspondre au stade présuppuratif d'un abcès à pyogènes du foie. Le caractère très systématisé segmentaire ou lobaire de l'infarctus hépatique est cependant très évocateur, de même que l'absence de flux à destinée de ces zones lésées au temps artériel de l'injection.

Pyléphlébite
Portal vein phlebitis

La pyléphlébite correspond à la thrombose infectieuse du réseau veineux mésentéricoporte. Ce tableau pathologique correspond à l'extension veineuse d'un foyer infectieux abdominal profond (appendicite aiguë, sigmoïdite aiguë diverticulaire, angiocholite aiguë, abcès sur maladie de Crohn) ou encore d'un pseudokyste du pancréas surinfecté. Une complication infectieuse hépatique à type d'abcès à pyogènes sur dissémination embolique est possible.

CONTEXTE CLINIQUE

Le tableau clinique de la pyléphlébite associe un syndrome douloureux abdominal hyperalgique et fébrile et une fréquente hépatalgie.

BIOLOGIE

La *NFS* révèle une polynucléose souvent marquée.
Le *bilan hépatique* est quelquefois perturbé.

EXAMENS D'IMAGERIE

L'*ASP* est sans apport diagnostique.
L'*échographie* abdominale permet parfois la mise en évidence du foyer infectieux profond responsable et on retrouve l'image de thrombose au niveau de la veine mésentérique supérieure, de la veine splénique et/ou du tronc porte.

TDM

La *sémiologie TDM de la pyléphlébite* (fig. 5-10) associe :
– une dilatation veineuse mésentérique supérieure ou porte avec une hyperdensité spontanée interne correspondant au thrombus ;
– un complet défaut de rehaussement vasculaire ou une simple image de lacune intraluminale au niveau du réseau veineux portomésentérique du fait de la thrombose ;

www.lemanip.com

Paratger Le Site www.lemanip.com Tout Est Gratuit

Paratger Le Site www.lemanip.com Tout Est Gratuit

www.lemanip.com

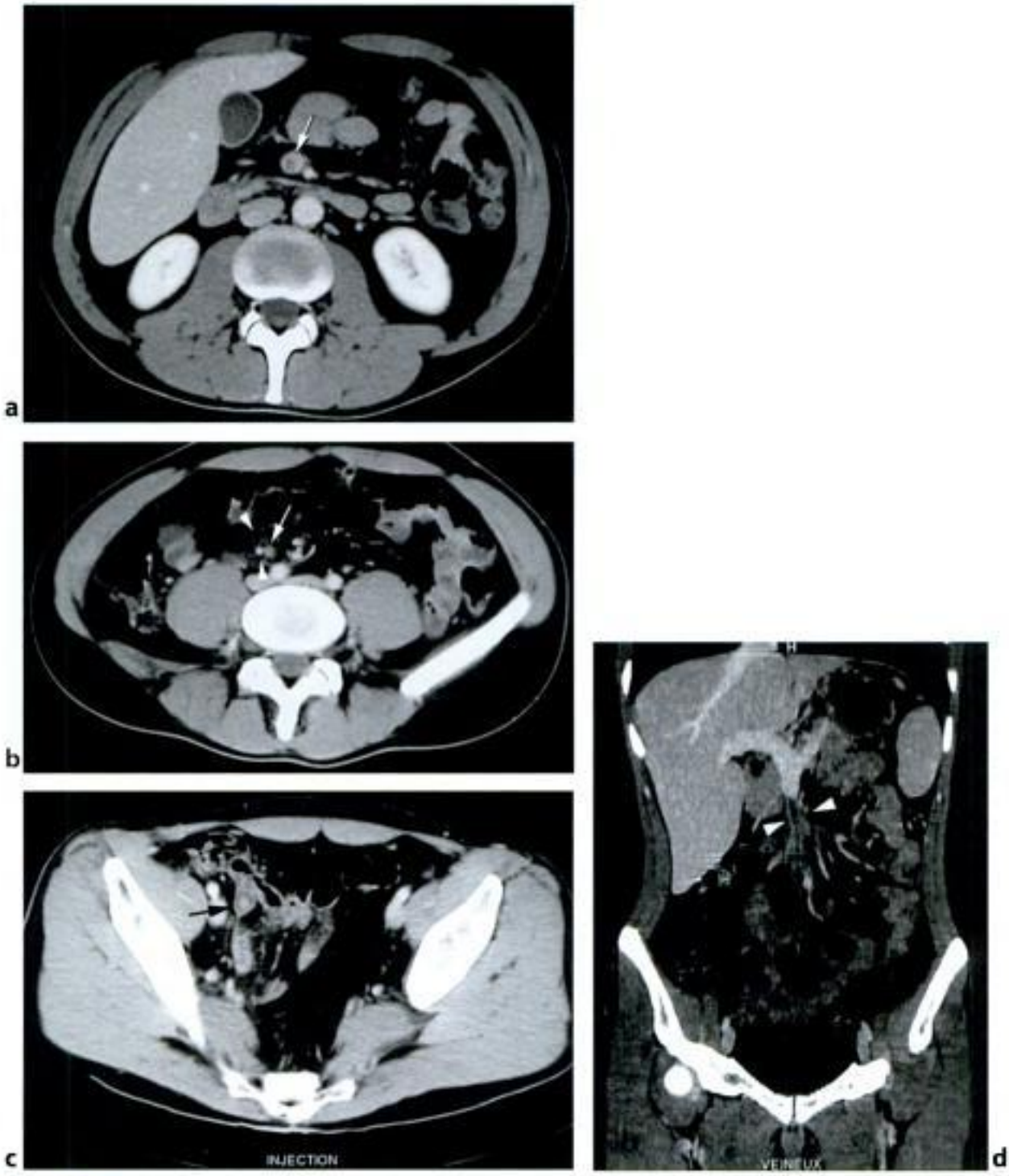

Figure 5-10.

Pyléphlébite. a : image hypodense de thrombus au niveau de la lumière de la veine mésentérique supérieure (flèche). b : image de thrombus dans une branche veineuse mésentérique supérieure (flèche) entourée d'une zone d'infiltration de la graisse traduisant le phénomène inflammatoire (têtes de flèche). c : mise en évidence au niveau de la FID d'une image digestive borgne possédant un rehaussement pariétal en cible et évocateur d'une appendicite aiguë (flèche). d : reconstruction coronale permettant la mise en évidence de façon extrêmement précise de l'image hypodense de thrombus à l'intérieur du réseau veineux mésentérique supérieur (têtes de flèche).

– une infiltration de la graisse périvasculaire traduisant l'inflammation veineuse ;
– une rarissime image gazeuse à l'intérieur du thrombus signant le caractère septique de la thrombose aiguë ;

Paratger Le Site www.lemanip.com Tout Est Gratuit

– d'éventuels signes d'ischémie veineuse intestinale (épaississement pariétal et épanchement intrapéritonéal) ;
– de possibles microabcès hépatiques par essaimage septique ;
– le foyer infectieux profond ou le pseudokyste du pancréas surinfecté causal.

DIAGNOSTIC TDM DIFFÉRENTIEL

Les thromboses veineuses du système veineux porte peuvent exister en dehors d'un contexte de phlébite au cours des affections thrombogènes classiques. Ces thromboses, parfois extensives, ont en général un retentissement intestinal important et ne présentent pas d'infiltration graisseuse périvasculaire en l'absence de phénomènes septiques associés.

PATHOLOGIE HÉMORRAGIQUE

Hémorragie intrahépatique

Hepatic hemorrhage

Les hémorragies intrahépatiques sont le plus souvent d'origine traumatique, mais peuvent plus rarement survenir spontanément et être révélatrices de lésions hépatiques tumorales jusque-là méconnues. Les lésions les plus fréquemment responsables d'hémorragies intrahépatiques sont le CHC, l'adénome hépatocellulaire et l'hémangiome, lorsqu'ils sont de grande taille. De façon extrêmement rare, l'hémorragie peut être idiopathique, simplement favorisée par la grossesse ou le post-partum (HELLP syndrome), les troubles de la crase sanguine, la distomatose à *Fasciola hepatica*, la dégénerescence amyloïde ou encore la périartérite noueuse. Sur le plan histopathologique, on distingue classiquement les hématomes intrahépatiques, des hématomes sous-capsulaires et des hémorragies diffuses infiltrantes.

CONTEXTE CLINIQUE

Le tableau clinique révèle une douleur de l'HCD, plus ou moins associée à des signes de choc (en cas d'hémorragie importante avec rupture capsulaire hépatique et diffusion hémorragique en péritoine libre).

BIOLOGIE

La *NFS* met en évidence des signes de déglobulisation, tandis que le *bilan hépatique* est largement perturbé.

EXAMENS D'IMAGERIE

L'*ASP* est non spécifique.
L'*échographie* abdominale permet la mise en évidence de l'hémorragie soit sous la forme d'une lame liquidienne sous-capsulaire correspondant à un hématome sous-capsulaire du foie, soit à des remaniements intrahépatiques sous forme de plages hété-

www.lemanip.com

Paratger Le Site www.lemanip.com Tout Est Gratuit

rogènes souvent hyperéchogènes au reste du parenchyme, correspondant à une infiltration hématique intrahépatique plus ou moins collectée. L'hémopéritoine, s'il existe, est facilement diagnostiqué. La lésion causale (CHC, adénome ou hémangiome) est souvent décelée du fait de sa taille et de son effet de masse sur le parenchyme hépatique de voisinage.

L'*étude Doppler* révèle la présence d'une lésion causale sous-jacente par la présence de flux artériels tumoraux au sein de la plage hémorragique.

TDM

Trois formes d'hémorragies intrahépatiques existent, qui possèdent des signes TDM différents.

Hématome sous-capsulaire

La *sémiologie TDM* (fig. 5-11) associe :

– un aspect de collection liquidienne biconvexe en périphérie du foie ;

– une densité spontanément élevée (d = 60 UH) au sein de cette collection traduisant la présence de sang frais ;

– un tassement du parenchyme hépatique au contact ;

– l'absence d'épanchement intrapéritonéal traduisant la topographie purement sous-capsulaire de la collection.

Figure 5-11.
Hématome sous-capsulaire du foie. Collection biconvexe caractéristique, de densité hétérogène (têtes de flèche) refoulant et tassant le parenchyme hépatique au contact.

www.lemanip.com

Paratger Le Site www.lemanip.com Tout Est Gratuit

Paratger Le Site www.lemanip.com Tout Est Gratuit

Hématome intrahépatique

La *sémiologie TDM* (fig. 5-12) associe :

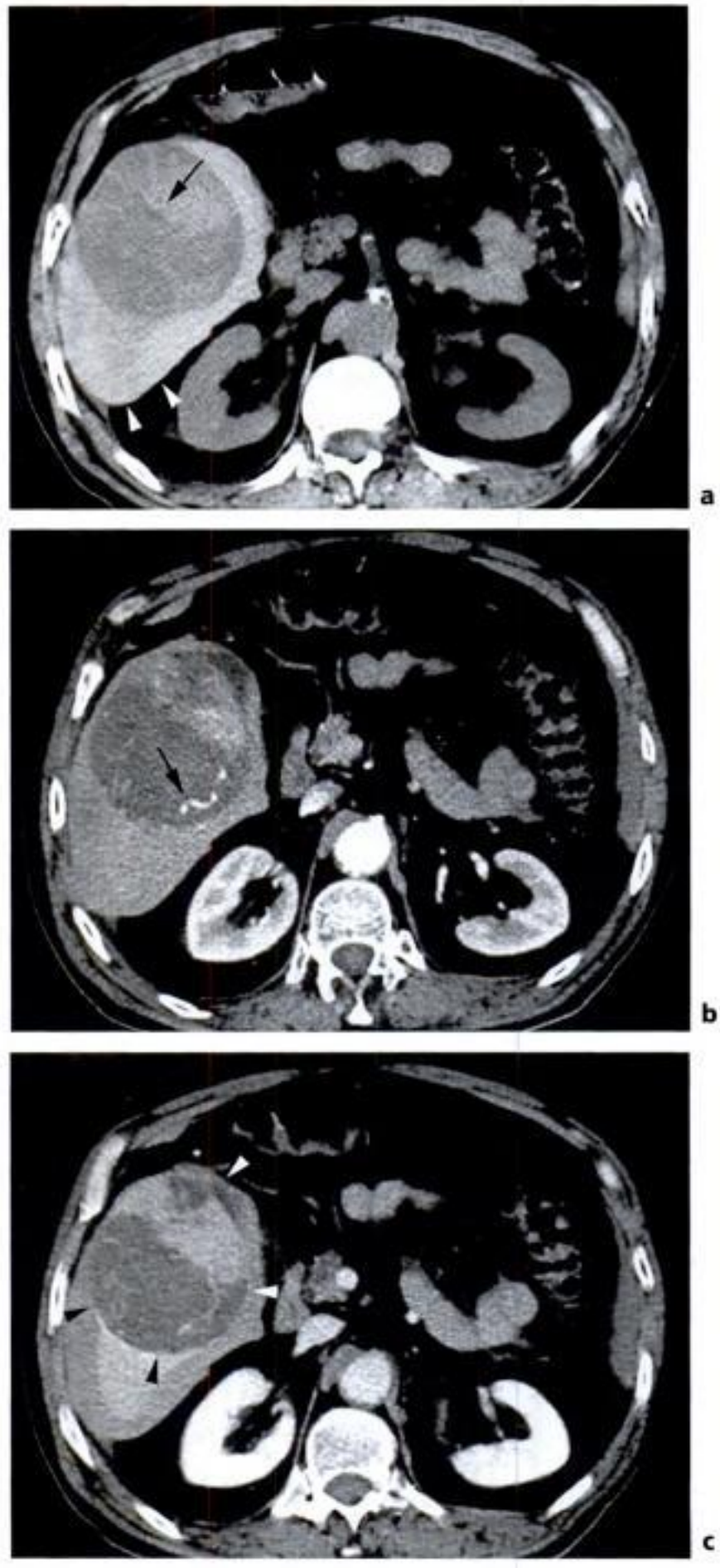

Figure 5-12.
Hématome intrahépatique. a : sans injection. Collection grossièrement arrondie et spontanément dense (flèche) associée à un hémopéritoine (têtes de flèche) prédominant en région sous-hépatique. b : temps artériel. Mise en évidence d'une extravasation de produit de contraste (flèche) traduisant un saignement actif. C : temps parenchymateux. Aspect très circonscrit de la zone de collection déformant les contours du foie (têtes de flèche) et révélant la présence d'une tumeur hépatique sous-jacente.

Paratger Le Site www.lemanip.com Tout Est Gratuit

www.lemanip.com

Paratger Le Site www.lemanip.com Tout Est Gratuit

– une collection intrahépatique spontanément dense (d = 60 UH) et ne se rehaussant pas lors de l'injection de produit de contraste IV ;
– l'absence d'épanchement intrapéritonéal, traduisant la situation purement intrahépatique de l'hémorragie ;
– la lésion causale responsable.

Hémorragie intrahépatique infiltrante

La *sémiologie TDM* (fig. 5-13) associe :
– plusieurs petits foyers spontanément denses (d = 60 UH), diffusément répartis dans le foie ;
– parfois la lésion causale intrahépatique responsable (CHC, adénome ou hémangiome) ;
– l'absence d'épanchement intrapéritonéal traduisant le caractère strictement intrahépatique de l'hémorragie.

www.lemanip.com

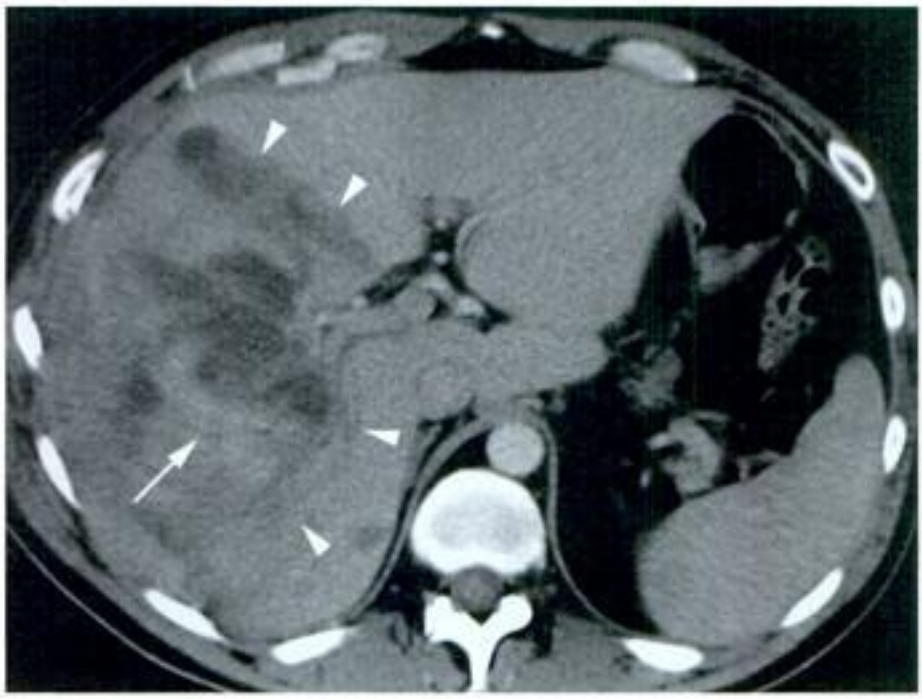

Figure 5-13.
Hémorragie intrahépatique infiltrante. Vaste plage hétérogène du foie droit (têtes de flèche) avec la présence de nombreux foyers internes d'hyperdensité spontanée (flèche).

DIAGNOSTIC TDM DIFFÉRENTIEL

Le caractère spontané est parfois difficile à distinguer d'un traumatisme hépatique passé inaperçu. Sur le plan du diagnostic différentiel, seule la nature de la lésion causale (CHC, adénome, hémangiome) peut prêter à discussion.

HELLP syndrome

HELLP syndrome

Le nom de ce syndrome correspond à l'acronyme de l'association d'une hémolyse (H), d'une augmentation des enzymes hépatiques (*Elevated enzym Liver*) et d'une thrompénie

Paratger Le Site www.lemanip.com Tout Est Gratuit

Paratger Le Site www.lemanip.com Tout Est Gratuit

(*Low Platelet*). Le HELLP syndrome survient chez la femme au décours d'une toxémie gravidique ou encore dans 5 à 10 % des grossesses pré-éclamptiques. Une coagulation intravasculaire disséminée est fréquemment associée. On ne connaît aucun facteur déclenchant et aucune cause n'a réellement été définie. Les lésions hépatiques correspondent sur le plan histologique à des nécroses périportales ou à des dépôts de fibrine au niveau des sinusoïdes du foie. Le tableau survient juste avant l'accouchement ou plus fréquemment dans le post-partum immédiat. Les complications de ce tableau sont l'hypoglycémie, mais surtout des hématomes sous-capsulaires hépatiques, des foyers d'infarcissement hépatique, une insuffisance rénale aiguë ou encore des thromboses vasculaires. Le HELLP syndrome est récurrent au cours de la grossesse suivante dans environ 25 % des cas.

CONTEXTE CLINIQUE

Le tableau clinique varie de simples douleurs de l'HCD à un véritable état de choc par rupture d'hématome sous-capsulaire hépatique en péritoine libre.

BIOLOGIE

La *NFS* relève une thrombopénie inférieure à 100 000 plaquettes/ml. L'hémolyse se traduit par une *bilirubine totale* supérieure à 1,5 mg/ml. Les enzymes hépatiques sont largement modifiées avec une augmentation des *SGOT* et des *LDH*.

EXAMENS D'IMAGERIE

L'*ASP* est non spécifique.

L'*échographie* peut mettre en évidence des plages hétérogènes correspondant à des foyers sous-capsulaires d'infarctus hépatique. Parfois, la mise en évidence d'une image biconvexe et hétérogène en périphérie du foie traduit la présence d'un hématome sous-capsulaire.

TDM

La sémiologie TDM du HELLP syndrome (fig. 5-14) associe :

- une possible image de collection biconvexe périphérique du foie, correspondant à un hématome sous-capsulaire spontanément dense (d = 60 UH) ;
- la présence de foyers périphériques d'allure triangulaire, spontanément hypodenses et ne se rehaussant pas lors de l'injection de contraste IV, correspondant à des foyers d'infarctus hépatique ;
- un possible hémopéritoine spontanément dense avec fuite du produit de contraste en péritoine libre lors de l'injection.

DIAGNOSTIC TDM DIFFÉRENTIEL

Un traumatisme hépatique méconnu avec hématome sous-capsulaire peut être suspecté. Des lésions d'infarctus hépatique d'origine vasculaire peuvent discutées. Le contexte d'HTA gravidique, de toxémie gravidique, de pré-éclampsie ou encore de post-partum immédiat fournit un argument en général suffisant au diagnostic.

www.lemanip.com

Paratger Le Site www.lemanip.com Tout Est Gratuit

Paratger Le Site www.lemanip.com Tout Est Gratuit

Figure 5-14.
HELLP syndrome. Présence de multiples foyers d'allure triangulaire en région sous-capsulaire du foie (flèche) dont l'absence de rehaussement après l'injection de produit de contraste IV confirme la nature ischémique.

www.lemanip.com

PATHOLOGIE TRAUMATIQUE

Traumatisme hépatique

Blunt liver trauma

L'atteinte traumatique du foie représente 20 % des lésions contusives de l'abdomen (deuxième position derrière la rate). Le foie droit est le plus exposé en raison de sa situation et de son volume. Le traumatisme survient au cours d'accidents de la voie publique (deux tiers des cas), mais aussi d'accidents du travail, de tentatives de suicides, de rixes, de chutes, de sports de contact. Le traumatisme hépatique s'intègre fréquemment dans le cadre d'un polytraumatisme, surtout en cas d'atteinte du lobe gauche (atteinte associée du duodénum, du pancréas ou du côlon transverse). Ses mécanismes principaux sont le choc direct, l'écrasement et la décélération. Les lésions produites sont variables et s'intègrent en fonction de leur gravité dans la classification de l'*American Association for Surgery of Trauma* (Tableau 5-1). Le traitement est conservateur dans plus de 80 % des cas. L'hémobilie (par rupture d'un vaisseau intra-hépatique dans les voies biliaires) est une complication rare mais grave du traumatisme hépatique.

CONTEXTE CLINIQUE

Le tableau clinique associe une douleur, plus ou moins une défense, et des érosions cutanées de l'HCD, une irradiation douloureuse à la pointe de l'omoplate droite, des fractures costales droites et d'éventuels signes de choc hémodynamique. La survenue

Paratger Le Site www.lemanip.com Tout Est Gratuit

Paratger Le Site www.lemanip.com Tout Est Gratuit

Tableau 5-I : Classification des traumatismes hépatiques de l'*American Association for Surgery of Trauma* (grades I à V).

I	Déchirure capsulaire Fissure superficielle inférieure à 1 cm de profondeur Hématome sous capsulaire inférieur à 1 cm Infiltration périportale
II	Brèche parenchymateuse de 1 à 3 cm de profondeur Hématome sous capsulaire ou intraparenchymateux de 1 à 3 cm
III	Brèche parenchymateuse supérieure à 3 cm de profondeur Hématome sous capsulaire ou centrohépatique supérieur à 3 cm
IV	Hématome sous capsulaire ou centrohépatique supérieur à 10 cm Lacération à 25 % à 75 % d'un lobe hépatique ou 1 à 3 segments
V	Plaies vasculaires importantes Dévascularisation ou lacération supérieure à 75 % d'un lobe hépatique ou plus de 3 segments

secondaire d'une fièvre avec ictère et hémorragie digestive traduit l'existence d'une hémobilie.

BIOLOGIE

Une élévation modérée des *enzymes hépatiques* (*transaminases, PAL*) est classique dans les formes contusives simples tandis qu'une *déglobulisation* et une élévation de la *bilirubine conjuguée* traduisent la survenue respectivement d'une hémorragie intrapéritonéale et d'une hémobilie.

EXAMENS D'IMAGERIE

L'*ASP* est non spécifique.

L'*échographie* est un bon examen, permettant un diagnostic aisé de l'hématome sous-capsulaire, mais pouvant parfois être complètement pris à défaut à la phase précoce d'un traumatisme, en raison de l'aspect isoéchogène au reste du parenchyme hépatique des lésions de contusion simple. La recherche d'une lésion favorisante sous-jacente doit être systématique. La place de l'échographie de contraste en pathologie traumatique est encore en cours d'analyse.

TDM

L'aspect TDM des lésions traumatiques du foie diffère selon les formes anatomopathologiques rencontrées.

Infiltration périportale

La *sémiologie TDM* (fig. 5-15) associe :

– une hypodensité linéaire le long des structures veineuses portales intrahépatiques ;

– l'absence d'hémopéritoine (capsule hépatique respectée).

Paratger Le Site www.lemanip.com Tout Est Gratuit

www.lemanip.com

www.lemanip.com

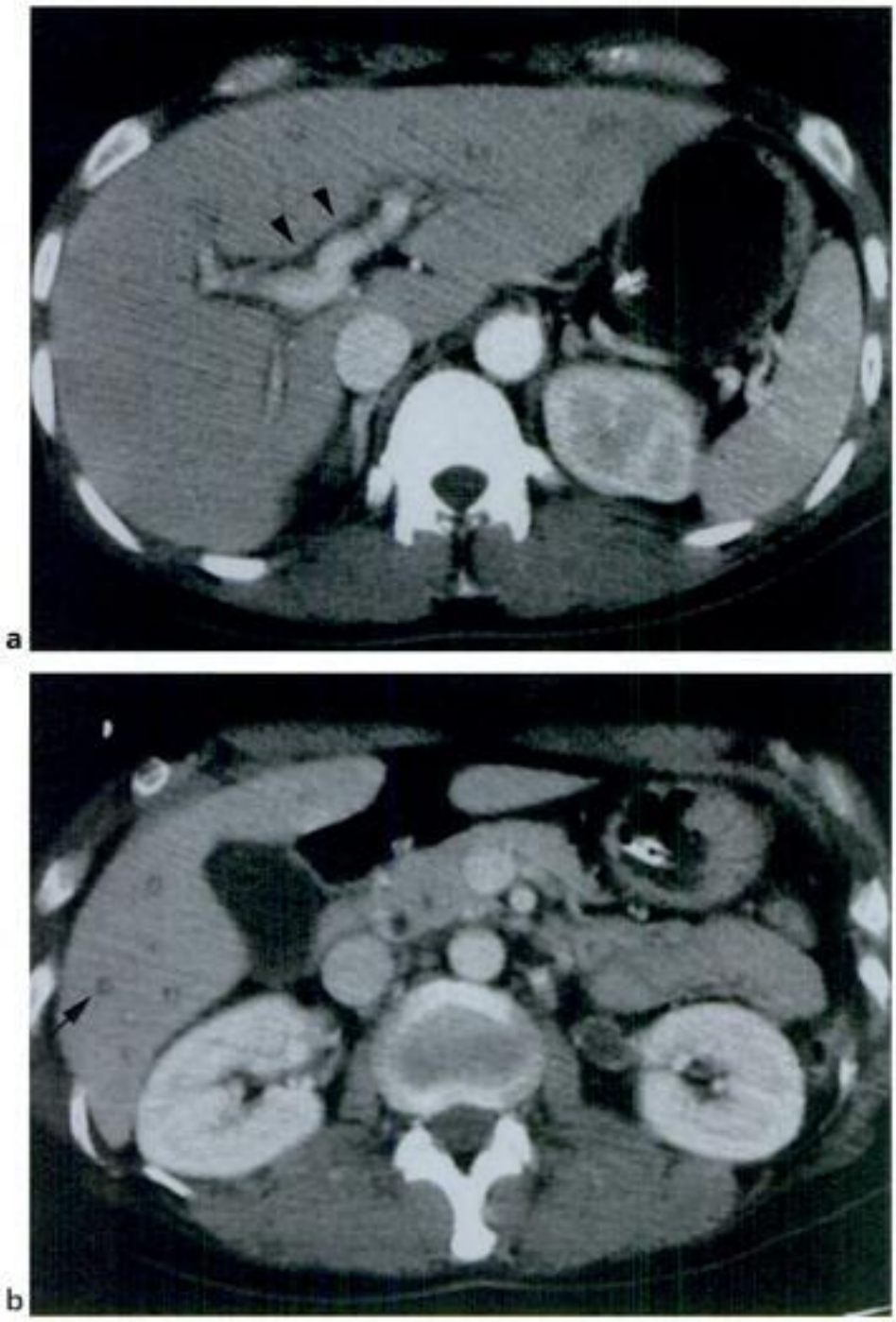

Figure 5-15.

Infiltration périportale. a : hypodensité périportale visible en région proximale (têtes de flèche). b : hypodensité périportale visible jusqu'en périphérie du foie (flèche).

Paratger Le Site www.lemanip.com Tout Est Gratuit

Lacération parenchymateuse

La *sémiologie TDM* (fig. 5-16) associe :

– une image de fracture parenchymateuse, plus ou moins large et profonde, spontanément hypodense, et ne se rehaussant pas lors de l'injection de contraste IV ;

– un hémopéritoine (d = 60 UH) parfois important traduisant la décapsulation focale.

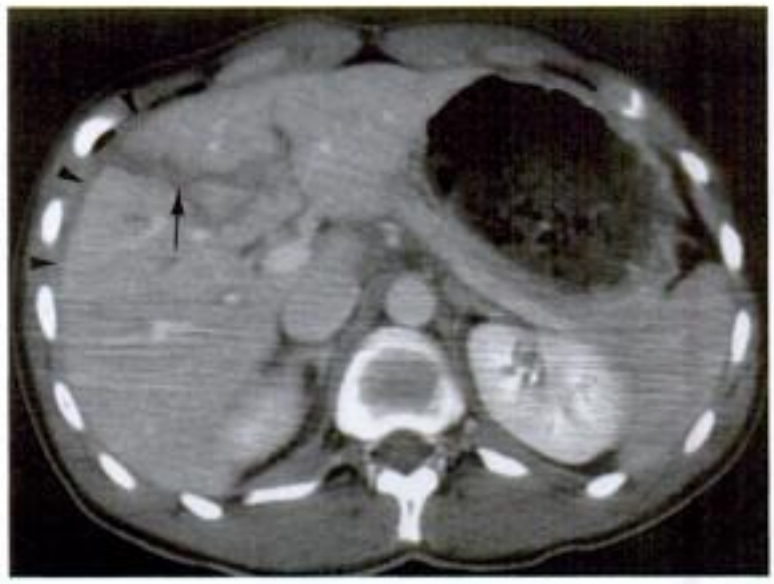

Figure 5-16.
Lacération parenchymateuse. Trait de fracture dans le parenchyme hépatique ne se rehaussant pas lors de l'injection de produit de contraste IV (flèche), ici associé à un hémopéritoine périhépatique (têtes de flèche) du fait d'une rupture capsulaire.

www.lemanip.com

Hématome sous-capsulaire

La *sémiologie TDM* (fig. 5-17) associe :

– une collection liquidienne hétérogène, périhépatique, contenant du sang frais (d = 60 UH), de forme biconvexe assez caractéristique ;

– un respect capsulaire se traduisant par l'absence d'hémopéritoine concomitant.

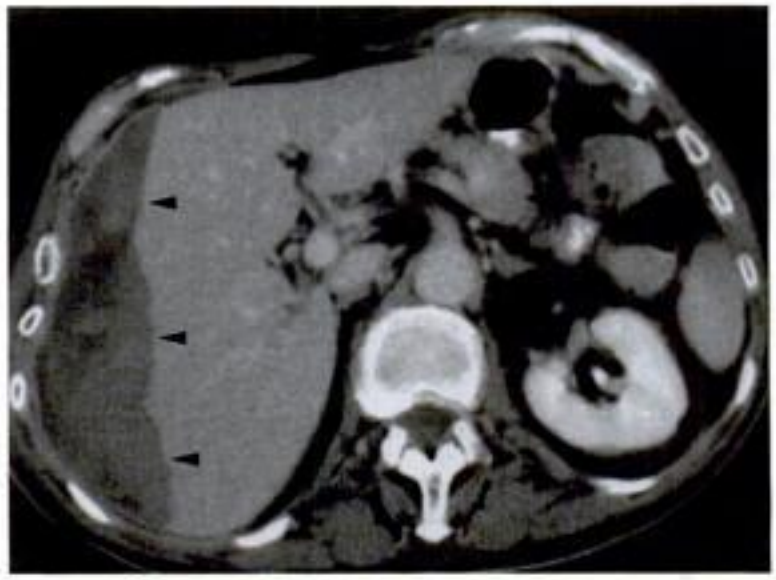

Figure 5-17.
Hématome sous-capsulaire. Collection hétérogène périhépatique d'allure biconvexe (têtes de flèche), refoulant et tassant le parenchyme hépatique au contact. Noter l'absence d'hémopéritoine associé, signant le respect capsulaire.

Paratger Le Site www.lemanip.com Tout Est Gratuit

Copyrighted material

Paratger Le Site www.lemanip.com Tout Est Gratuit

Lacération d'un lobe

La *sémiologie TDM* (fig. 5-18) associe :
- une altération des contours du lobe ;
- des densités spontanément hétérogènes du parenchyme atteint ;
- un défaut de rehaussement par plages correspondant aux zones contuses et/ou dévascularisées ;
- une déchirure capsulaire se traduisant par un hémopéritoine ;
- une plaie vasculaire en cas d'atteinte hilaire.

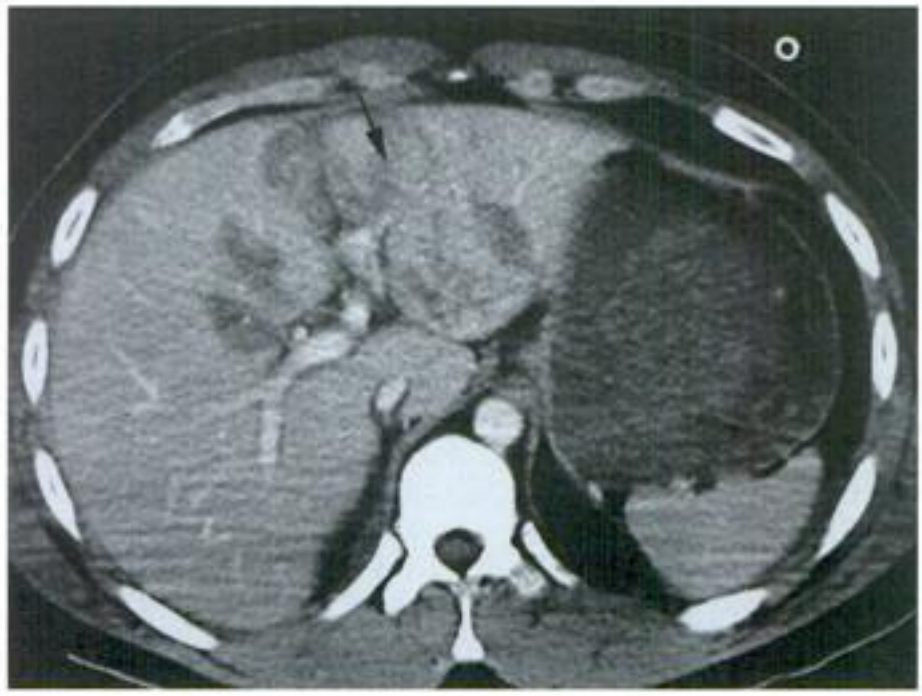

Figure 5-18.
Lacération lobaire. Aspect extrêmement hétérogène du lobe hépatique gauche avec défaut de rehaussement en plage (flèche) lors de l'injection de produit de contraste IV.

www.lemanip.com

Paratger Le Site www.lemanip.com Tout Est Gratuit

Paratger Le Site www.lemanip.com Tout Est Gratuit

Hématome centrohépatique

La *sémiologie TDM* (fig. 5-19) associe :

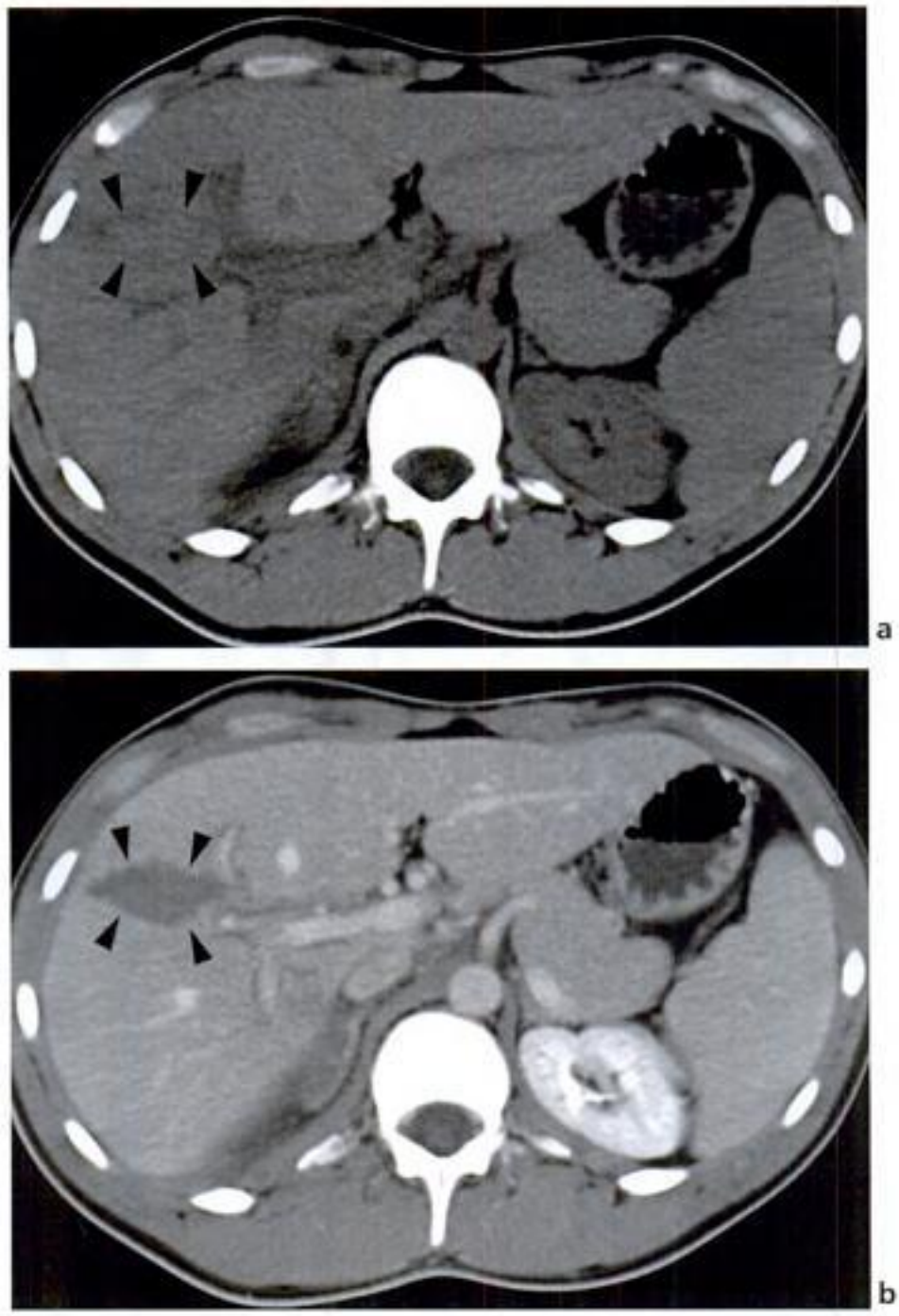

Figure 5-19.
Hématome centrohépatique. a : sans injection. Image grossièrement arrondie et de densité spontanée élevée (flèche) située en plein parenchyme hépatique. b : temps parenchymateux. Absence de rehaussement lésionnel, qui conserve un aspect hétérogène et hypodense par rapport au reste du parenchyme hépatique (têtes de flèche).

- une lésion centrohépatique, spontanément hyperdense (d = 60 UH), et le restant après injection de contraste IV ;
- une extravasation possible du produit de contraste lors de l'injection, signant une hémorragie active intralésionnelle ;
- l'absence d'hémopéritoine associé (traduisant le respect capsulaire).

Paratger Le Site www.lemanip.com Tout Est Gratuit
www.lemanip.com

Paratger Le Site www.lemanip.com Tout Est Gratuit

Plaie vasculaire

La *sémiologie TDM* (fig. 5-20) associe :

– une hyperdensité spontanée au contact du vaisseau lésé correspondant à un caillottage de sang frais (caillot sentinelle) ;

– une extravasation de produit contraste périvasculaire, signant une hémorragie active,

– un défaut de rehaussement du parenchyme hépatique dévascularisé ;

– une lacération parenchymateuse concomitante presque systématique.

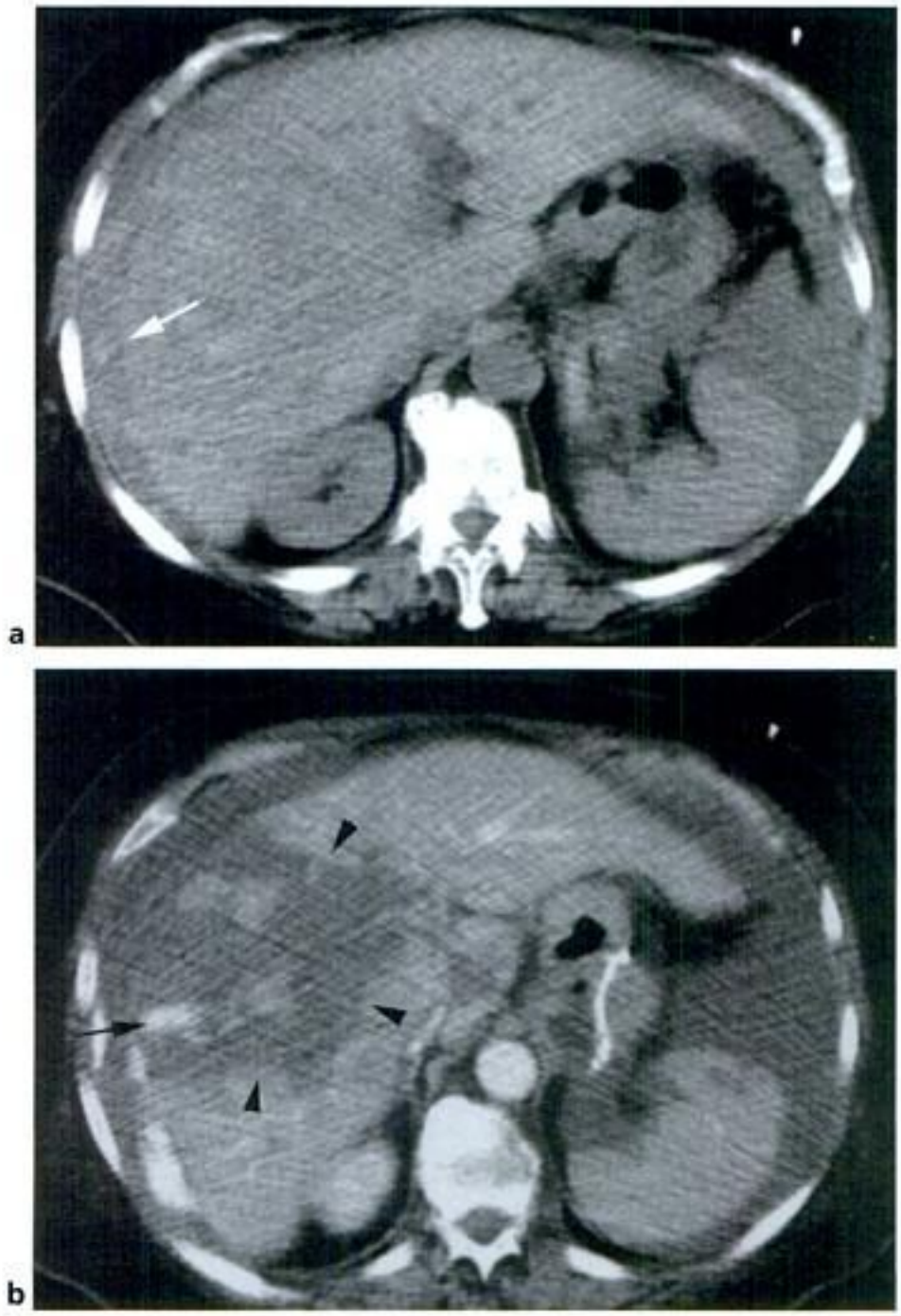

Figure 5-20.

Plaie vasculaire hépatique. a : sans injection. Aspect hétérogène du foie, avec présence d'hyperdensités spontanées et notamment une image de caillot sentinelle périphérique (flèche) signant l'origine hépatique du saignement. b : temps parenchymateux. Vaste zone de dévascularisation hépatique post-traumatique (têtes de flèche) au sein de laquelle est bien visible une extravasation de produit de contraste (flèche), traduisant une plaie vasculaire avec saignement actif.

Paratger Le Site www.lemanip.com Tout Est Gratuit

www.lemanip.com

Paratger Le Site www.lemanip.com Tout Est Gratuit

DIAGNOSTIC DIFFÉRENTIEL

Il est inexistant en cas de contexte traumatique connu. Seule l'existence d'une lésion favorisante sous-jacente peut être éventuellement discutée.

POUR EN SAVOIR PLUS

Hépatite virale aiguë

Murakami et al. Liver necrosis and regeneration after fulminant hepatitis : pathologic correlation with CT and MR findings. Radiology 1996 ; 198 : 239-42.

Ozaras R et al. Acute viral cholecystitis due to hepatitis A virus infection. J Clin Gastroenterol 2003 ; 37 : 79-81.

Abcès à pyogènes

Jeffrey RB et al : CT of small pyogenic hepatic abscesses : the cluster sign. AJR 1998 ; 151 : 487-9.

Mortelé KJ et al. The infected liver : radiologic-pathologic correlation. Radiographics 2004 ; 24 : 937-55.

Syed MA et al. Portal and hepatic vein thrombosis in liver abscess : CT findings. Eur J Radiol 2007 ; 61 : 513-9.

Wang CL et al. Diagnosis of bacterial hepatic abscess by CT. Hepatobiliary Pancreat Dis Int 2007 ; 6 : 271-5.

Abcès amibien

Huch Boni RA et al. Amebic abscess of the liver manifested by hemoptysis : US, CT, and MRI findings. Abdom Imaging 1995 ; 20 : 214-6.

Radin DR et al. CT of amebic liver abscess. AJR Am J Roentgenol 1988 ; 150 : 1297-301.

Verhaegen F et al. Apport de l'examen TDM pour le diagnostic et le traitement des abcès amibiens du foie. J Radiol 1996 ; 77 : 23-8.

Abcès fungiques

Metser U et al. Fungal liver infection in immunocompromised patients : depiction with multiphasic contrast-enhanced helical CT. Radiology 2005 ; 235 : 97-105.

Rudolph J et al. Unusual enhancement pattern of liver lesions in hepatosplenic candidiasis. Acta Radiol 2004 ; 45 : 499-503.

Distomatose à Fasciola hepatica

Cevikol C et al. MR findings of hepatic lesions. Eur radiol 2003 ; 13 : 141-8.

Kabaalioglu A et al. Fascioliasis : US, CT and MRI findings with new observations. Abdom Imaging 2000 ; 25 : 400-4.

Kabaalioglu A et al. Hepatobiliary fascioliasis : sonographic and CT findings in 87 patients during the initial phase and long-term follow-up. AJR 2007 ; 189 : 824-8.

Périhépatite vénérienne

Cho HJ et al. Fitz-Hugh-Curtis syndrome : CT findings of three cases. Emerg radiol 2008 ; 15: 43-6.

Fitz-Hugh T Jr. Acute gonococcic peritonitis of the right upper quadrant in women. JAMA 1934 ; 102 : 2094-6.

Paratger Le Site www.lemanip.com Tout Est Gratuit

www.lemanip.com

Paratger Le Site www.lemanip.com Tout Est Gratuit

Pickhardt PJ et al. Fitz-Hugh-Curtis syndrome : Multidetector CT findings of transient hepatic attenuation difference and gallbladder wall thickening. AJR 2003 ; 180 : 1605-6.

Tsubuku M et al. Fitz-Hugh-Curtis syndrome : linear contrast enhancement of the surface of the liver on CT. J Comput Assist Tomogr 2002 ; 26 : 456-8.

Foie cardiaque aigu

De Las Heras D et al. Abnormal hepatic enhancement on CT in congestive heart failure. J Hepatol. 2001 ; 35 : 431.

Gore RM et al. Passive hepatic congestion : cross-sectional imaging features. AJR 1994 ; 162 : 71-5.

Vilgrain V et al. Foie et anomalies de perfusion en imagerie. J Radiol 2002 ; 83 : 255-66.

Syndrome de Budd-Chiari aigu

Camera L et al. Triphasic helical CT in Budd-Chiari syndrome : patterns of enhancement in acute, subacute and chronic disease. Clin Radiol 2006 ; 61 : 331-7.

McKusick MA. Imaging findings in Budd-Chiari syndrome. Liver Transpl. 2001 ; 7 : 743-4.

Vilgrain V et al. Foie et anomalies de perfusion en imagerie. J Radiol 2002 ; 83 : 255-66.

Vilgrain V et al. Hepatic nodules in Budd-Chiari syndrome : Imaging features. Radiology 1999 ; 210 : 443-50.

Infarctus hépatique

Giovine S et al. Retrospective study of 23 cases of hepatic infarction : CT findings and pathological correlations. Radiol Med 2000 ; 12 : 107-11.

Holbert BL et al. Hepatic infarction caused by arterial insufficiency : spectrum and evolution of CT findings. AJR 1996 ; 166 : 815-20.

Kim YS et al. Hepatic infarction after radiofrequency ablation of hepatocellular carcinoma with an internally cooledelectrode. J Vasc Interv Radiol 2007 ; 18 : 1126-33.

Quiroga S and al. Improved diagnosis of hepatic perfusion disorders : value of hepatic arterial phase imaging during helical CT. Radiographics 2001 ; 21 : 65-81.

Smith GS et al. Hepatic infarction secondary to arterial insufficiency in native livers : CT findings in 10 patients. Radiology. 1998 ; 208 : 223-9.

Stewart BG et al. Imaging and percutaneous treatment of secondarily infected hepatic infarctions. AJR 2008 ; 190 : 601-7.

Vilgrain V et al. Foie et anomalies de perfusion en imagerie. J Radiol 2002 ; 83 : 255-66.

Pyléphlébite

Balthazar EJ et al. Septic thrombophlebitis of the mesenteric and portal veins : CT imaging. J Comput Assist Tomogr 2000 ; 24 : 755-60.

Lee L et al. Septic thrombophlebitis of the inferior mesenteric vein associated with diverticulitis CT diagnosis. Clin Imaging. 1996 ; 20 : 115-7.

Molitch HI. Septic thrombophlebitis of the inferior mesenteric vein complicating sigmoid diverticulitis : CT findings. AJR Am J Roentgenol 1996 Oct ; 167 : 1014-6.

Schmutz GR et al. Computed tomography of superior mesenteric vein thrombosis following appendectomy. Abdom Imaging. 1998 ; 23 : 563-7.

www.lemanip.com

Paratger Le Site www.lemanip.com Tout Est Gratuit

Paratger Le Site www.lemanip.com Tout Est Gratuit

Tandon R et al. Pylephlebitis after CT-guided percutaneous liver biopsy. AJR 2005 ; 184 : S70-2.
White TB et al. Portal and mesenteric vein gas in diverticulitis : CT findings. AJR 1998 ; 171 : 525-6.
Yu JS et al. CT of superior mesenteric vein thrombosis complicating periappendiceal abscess. J Comput Assist Tomogr 1993 ; 17 : 309-12.

Hémorragie intrahépatique

Choi BG et al. The findings of ruptured hepatocellular carcinoma on helical CT. Br J Radiol 2001 ; 74 : 142-6.
Iwasaki Y et al. Lesser sac hematoma as a sign of rupture of hepatocellular carcinoma in the caudate lobe. Eur Radiol 2001 ; 11 : 422-6.
Kim HC et al. The various manifestations of ruptured hepatocellular carcinoma : CT findings. Abdom Imaging 2008 ; 3.
Kim PT et al. Computed tomography and angiographic interventional features of ruptured hepatocellumar carcinoma : pictorial essay. Can Assoc Radiol J 2006 ; 57 : 159-68.

HELLP syndrome

Mahi M et al. Hématome sous-capsulaire du foie et grossesse. À propos de 4 observations. J Radiol 2001 ; 82 : 679-82.
Minakami H et al. HELLP syndrome : CT evaluation. Gynecol Obstet Invest 1994 ; 38 : 28-30.
Nunes JO et al. Abdominal imaging features of HELLP syndrome : a 10 year retrospective review. AJR 2005 ; 185 : 1205-10.
Zissin R et al. Hepatic infarction in preeclampsia as part of the HELLP syndrome : CT appearance. Abdom Imaging 1999 ; 24 : 594-6.

Traumatisme hépatique

Becker CD et al. Blunt hepatic trauma in adults : correlation of CT injury grading with outcome. Radiology 1996 ; 201 : 215-20.
McGahan JP et al. Appearance of solid organ injury with contrast-enhanced sonography in blunt abdominal trauma : preliminary experience. AJR 2006 ; 187 : 658-66.
Mirvis SE et al. CT evaluation of blunt hepatic trauma. Radiol Clin North Am 1998 ; 36 : 399-411.
Patten RM et al. CT detection of hepatic and splenic injuries : usefulness of liver window settings. AJR 2000 ; 175 : 1107-10.
Poletti PA et al. CT criteria for management of blunt liver trauma : correlation with angiographic and surgical findings. Radiology. 2000 ; 216 : 418-27.
Romano L et al. Hepatic trauma : CT findings and considerations based on our experience in emergency diagnostic imaging. Eur J Radiol 2004 ; 50 : 59-66.
Rondeau Y et al. Traumatismes du foie chez l'adulte. Feuillets de Radiologie 1999 ; 4 : 293-300.
Taourel P et al. Vascular emergencies in liver trauma. Eur J Radiol 2007 ; 64 : 73-82.
Yoon W et al. CT in liver trauma. Radiographics 2005 ; 25 : 87-104.

www.lemanip.com

Paratger Le Site www.lemanip.com Tout Est Gratuit

Paratger Le Site www.lemanip.com Tout Est Gratuit

Voies biliaires 6

CHAPITRE

Les voies biliaires sont habituellement divisées en voies biliaires intra et extra-hépatiques. Sur le plan physiologique, les voies biliaires correspondent à des canaux permettant l'évacuation de la bile depuis le foie jusque dans le tube digestif. La vésicule biliaire est placée en dérivation par rapport au système biliaire principal et possède une fonction de stockage et de concentration de la bile. Les urgences biliaires sont nettement dominées par l'obstruction lithiasique, parfois responsable de surinfections secondaires. De nombreuses formes étiopathogéniques existent, en rapport avec les différents types d'obstruction et les différents sites possibles d'obstacle tout au long des voies biliaires. Compte tenu de l'importante proximité anatomique et de l'intrication physiologique du foie et des voies biliaires, les pathologies biliaires et hépatiques sont extrêmement mêlées. Ainsi sur le plan traumatique, les atteintes des VBIH ne sont pas dissociables des lésions du parenchyme hépatique qui les contient. Seule la vésicule biliaire possède une pathologie traumatique qui lui est réellement propre. Pour les mêmes raisons, les atteintes ischémiques des voies biliaires sont aussi rares que celles du foie.

www.lemanip.com

PATHOLOGIE OBSTRUCTIVE

Hydrocholécyste aigu

Acute obstruction of the cystic duct

Il s'agit de la mise sous tension de la vésicule biliaire en amont d'un calcul enclavé au niveau du siphon vésiculaire ou au sein du canal cystique. Ce phénomène transitoire est la complication la plus fréquente et la moins grave de la maladie lithiasique vésiculaire, laquelle affecte 10 à 20 % de la population adulte. L'évolution vers la cholécystite aiguë représente 30 % des cas.

CONTEXTE CLINIQUE

Le tableau clinique correspond à la crise de colique hépatique. Elle associe une douleur transfixiante de l'épigastre ou de l'HCD, inhibant la respiration, de début brutal (parfois déclenchée par un repas copieux), disparaissant spontanément après quelques minutes à quelques heures, et des troubles dyspeptiques à type de nausées et/ou de vomissements. L'absence de fièvre et d'ictère est la règle. L'examen clinique retrouve une sensibilité de l'HCD inhibant la respiration à l'inspiration profonde, correspondant à un signe de Murphy. L'issue de la crise se fait vers la cessation de l'épisode

Paratger Le Site www.lemanip.com Tout Est Gratuit

Paratger Le Site www.lemanip.com Tout Est Gratuit

douloureux avec réintégration du calcul dans la vésicule, plus rarement avec migration du calcul dans le cholédoque. Dans le cas inverse, lorsque l'obstacle persiste au-delà de 6 heures, une fièvre apparaît qui témoigne de l'installation d'un tableau de cholécystite aiguë voire d'angiocholite aiguë ou de pancréatite aiguë (par migration calculeuse intracholédocienne).

BIOLOGIE

La *NFS* est normale tandis qu'est souvent notée une élévation des *transaminases*.

EXAMENS D'IMAGERIE

L'*ASP* peut retrouver un calcul calcifié en projection de l'aire vésiculaire (10 % des cas).

L'*échographie* met en évidence une distension vésiculaire supérieure à 4 cm de grand axe transversal, une paroi vésiculaire non modifiée et quelquefois le calcul responsable, enclavé au collet ou dans le canal cystique.

TDM

La sémiologie TDM de l'hydrocholécyste aigu (fig. 6-1) associe :

- un aspect largement distendu de la vésicule biliaire dont le grand axe transversal dépasse 4 cm ;
- une paroi vésiculaire fine, se réhaussant normalement lors de l'injection IV de produit de contraste ;
- un contenu vésiculaire liquidien et homogène ;

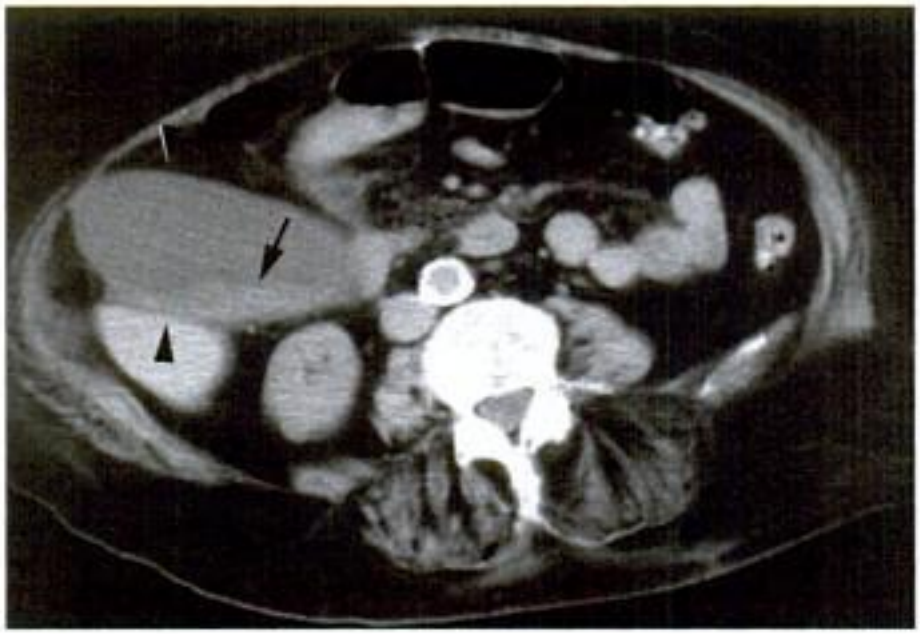

Figure 6-1.
Hydrocholécyste aigu. Vésicule biliaire largement distendue possédant un grand axe transversal supérieur à 4 cm (têtes de flèche) et dont le contenu est microlithiasique au niveau déclive (flèche). Noter l'aspect d'infiltration périvésiculaire modérée.

Paratger Le Site www.lemanip.com Tout Est Gratuit

www.lemanip.com

Paratger Le Site www.lemanip.com Tout Est Gratuit

– un calcul, de taille et densité variables, enclavé dans le siphon vésiculaire ou dans le canal cystique ;
– une infiltration de la graisse périvésiculaire (inconstante).

DIAGNOSTIC TDM DIFFÉRENTIEL

Le principal diagnostic différentiel est celui des grosses vésicules de jeûne ou d'alitement prolongé, pour lesquelles la distension prédomine dans le sens du grand axe vésiculaire et qui ne sont pas associées à une infiltration des tissus graisseux de voisinage.

Volvulus de la vésicule biliaire
Gallbladder volvulus

Le volvulus de la vésicule biliaire est une pathologie extrêmement rare qui correspond à une torsion vésiculaire générant une cholécystite suraiguë. Il survient principalement chez la femme âgée, maigre et cyphotique (selon Mondor). Les facteurs favorisants habituellement retenus sont un défaut d'accolement vésiculaire et/ou un long mésocyste (vésicule « errante »). L'évolution gangréneuse survient dans près de la moitié des cas.

CONTEXTE CLINIQUE

Le volvulus de la vésicule biliaire se présente comme une cholécystite suraiguë avec parfois la palpation d'une masse douloureuse et sous tension de l'HCD.

BIOLOGIE

Elle reste souvent peu informative.

EXAMENS D'IMAGERIE

L'*ASP* est sans apport diagnostique.
L'*échographie* met en évidence une vésicule en général distendue, allongée, d'allure parfois flottante, avec une paroi feuilletée et un contenu liquidien le plus souvent épais (hémorragie intravésiculaire). L'absence de lithiase est évocatrice. Un signe de Murphy échographique est souvent présent.

TDM

La sémiologie TDM du volvulus de la vésicule biliaire (fig. 6-2) associe :
– une vésicule très distendue, parfois flottante sous le foie ;
– un collet en situation externe (signe très évocateur lorsque présent) ;
– une paroi plus ou moins bien rehaussée lors de l'injection de produit de contraste IV en rapport avec les troubles ischémiques secondaires à la strangulation ;
– une infiltration de la graisse périvésiculaire ;
– une bile intravésiculaire de densité variable ;
– l'absence (le plus souvent) de calcul intravésiculaire décelé.

www.lemanip.com

Paratger Le Site www.lemanip.com Tout Est Gratuit

Paratger Le Site www.lemanip.com Tout Est Gratuit

www.lemanip.com

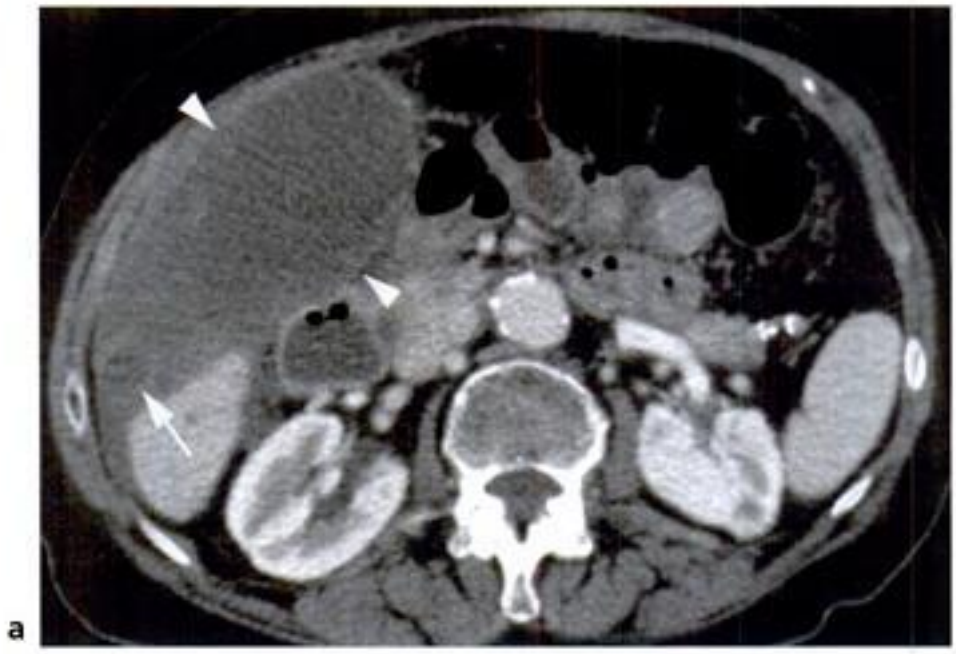

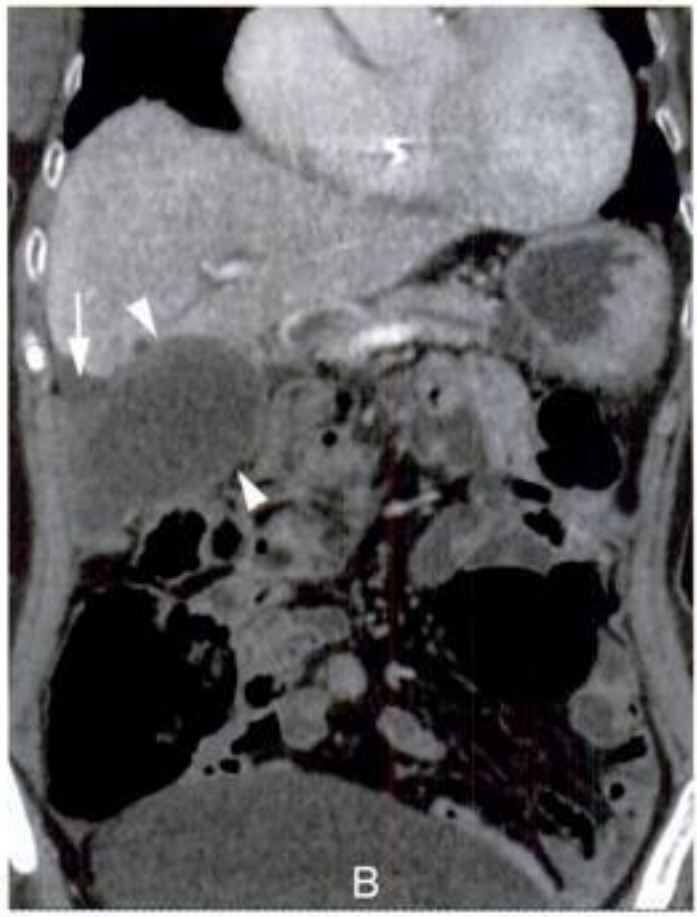

Figure 6-2.
Volvulus de la vésicule biliaire. a et b : importante distension vésiculaire avec défaut de rehaussement mural (têtes de flèche). Noter la situation anormale du collet vésiculaire (flèche).

DIAGNOSTIC TDM DIFFÉRENTIEL

Il est surtout celui des cholécystites aiguës (lithiasique, gangréneuse, emphysémateuse). L'absence de lithiase visible est un bon argument contre une cholécystite aiguë lithiasique (beaucoup plus fréquente), tout en se souvenant néanmoins de la faiblesse de la TDM pour le diagnostic des calculs vésiculaires.

Paratger Le Site www.lemanip.com Tout Est Gratuit

Paratger Le Site www.lemanip.com Tout Est Gratuit

Cholécystite aiguë lithiasique

Acute cholecystitis

Il s'agit de l'inflammation aiguë de la vésicule biliaire par l'enclavement d'un calcul dans le siphon vésiculaire ou le canal cystique provoquant une stase de la bile intravésiculaire, puis son infection. La cholécystite aiguë révèle la maladie lithiasique dans 25 % des cas. Le terrain de prédilection est la femme de 50 à 60 ans. La cholécystite aiguë gangréneuse, la fistule biliodigestive avec ileus biliaire et l'abcès périvésiculaire sont les complications évolutives de la maladie. La cholécystite aiguë alithiasique, la cholécystite aiguë emphysémateuse et le syndrome de Mirizzi sont des variantes étiopathogéniques de la forme classique.

CONTEXTE CLINIQUE

La cholécystite aiguë se traduit cliniquement par une crise de colique hépatique fébrile. La douleur, localisée à l'HCD, persistante (plus de 6 heures), irradie à la pointe de l'omoplate droite. Nausées et vomissements sont habituels. La fièvre est présente, plus ou moins importante selon le stade de l'infection. L'examen clinique retrouve un signe de Murphy (inhibition douloureuse de la respiration à l'inspiration profonde) et une défense de l'HCD. La vésicule distendue est parfois palpable. L'absence d'ictère cutanéomuqueux est la règle.

BIOLOGIE

La *NFS* montre une hyperleucocytose à polynucléaires neutrophiles (10 000 à 15 000 GB/mL) parfois associée à une élévation modérée des *transaminases*, des *PAL* et des *amylases*.

EXAMENS D'IMAGERIE

L'*ASP* décèle seulement les calculs vésiculaires calcifiés (15 % des cas).

L'*échographie* est l'examen clé du diagnostic de cholécystite aiguë lithiasique, qui permet de détecter (avec une sensibilité de plus de 95 % des cas) des calculs dans une vésicule en général distendue, un épaississement pariétal (supérieur à 4 mm) d'aspect feuilleté caractéristique et un contenu liquidien le plus souvent épais (sludge ou boue biliaire). La douleur et surtout l'inhibition respiratoire au passage de la sonde en projection de la vésicule (Murphy échographique) sont également un excellent signe en faveur du diagnostic. L'*étude Doppler* peut noter un flux intrapariétal majoré.

TDM

La sémiologie TDM de la cholécystite aiguë lithiasique (fig. 6-3) associe :

– une distension vésiculaire ;
– un épaississement pariétal irrégulier (plus de 4 mm) avec œdème sous-muqueux et rehaussement muqueux important lors de l'injection de produit de contraste IV ;

Paratger Le Site www.lemanip.com Tout Est Gratuit

www.lemanip.com

Paratger Le Site www.lemanip.com Tout Est Gratuit

– un hyper-rehaussement hépatique au contact de la vésicule ;

– une infiltration de la graisse périvésiculaire ;

– un épanchement périvésiculaire (inconstant) ;

– la présence d'un ou plusieurs calculs intravésiculaires (sensibilité de la détection estimée à environ 75 %) ;

– une bile intravésiculaire dense et souvent hétérogène (*sludge* ou boue biliaire).

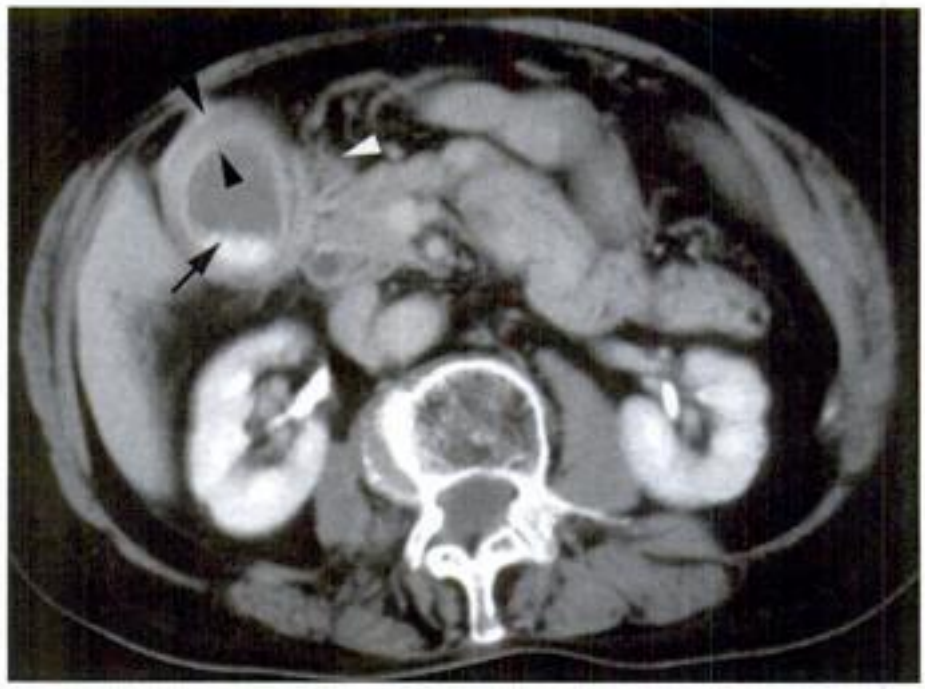

Figure 6-3.
Cholécystite aiguë lithiasique. Vésicule distendue avec un épaississement pariétal majeur (têtes de flèche), un contenu lithiasique dense bien visible en région déclive (flèche) et une infiltration périvésiculaire nette (grosse tête de flèche).

À noter qu'aucun de ces signes TDM n'est spécifique isolément, mais l'association de trois d'entre eux possède une valeur prédictive positive voisine de 90 %.

DIAGNOSTIC TDM DIFFÉRENTIEL

L'épaississement pariétal vésiculaire est retrouvé dans les autres formes de cholécystites aiguës (alithiasique, emphysémateuse), mais aussi chroniques.

L'hépatite virale aiguë dans sa phase préictérique peut également se traduire par un épaississement pariétal vésiculaire en rapport avec un œdème sous-muqueux important.

L'ascite, l'hypertension portale, l'hypoprotidémie, l'insuffisance cardiaque et l'adénomyose sont également des causes classiques d'épaississement pariétal vésiculaire, la vésicule n'étant alors pas distendue et même le plus souvent contractée.

Paratger Le Site www.lemanip.com Tout Est Gratuit
www.lemanip.com

Paratger Le Site www.lemanip.com Tout Est Gratuit

Cholécystite aiguë alithiasique

Acute acalculous cholecystitis

La cholécystite aiguë alithiasique représente 5 à 15 % du total des cholécystites aiguës et survient principalement dans un contexte d'immunodépression ou au décours d'un séjour en service de réanimation médicochirurgical (50 % des cas). Cette forme de cholécystite aiguë, secondaire à un infarctus vésiculaire, est potentiellement grave, puisqu'elle peut évoluer très rapidement vers la gangrène vésiculaire. Le taux de mortalité avoisine les 7 %. La prise en charge de cette forme de cholécystite aiguë est habituellement la cholécystostomie percutanée sous-échoguidage.

CONTEXTE CLINIQUE

La cholécystite aiguë alithiasique possède une sémiologie clinique variée. Dans la plupart des cas, sa symptomatologie reste celle de la cholécystite aiguë de forme classique, mais elle s'affiche parfois aussi comme un syndrome septique général inexpliqué, ou au contraire demeure complètement asymptomatique, jusqu'à être révélée fortuitement au décours d'un examen échographique ou TDM.

BIOLOGIE

La présence d'un contexte fréquent d'immunodépression rend bien souvent non interprétables les résultats de la *NFS*.

EXAMENS D'IMAGERIE

L'*ASP* est sans apport diagnostique.

L'*échographie* met en évidence une vésicule en général distendue, une paroi d'aspect feuilletée mais parfois peu épaissie et un contenu liquidien le plus souvent épais (sludge ou boue biliaire) mais alithiasique. L'inhibition respiratoire au passage de la sonde en projection de la vésicule (Murphy échographique) est également un très bon signe en faveur de ce diagnostic lorsque le patient est conscient.

TDM

La sémiologie TDM de la cholécystite aiguë alithiasique (fig. 6-4) associe :

une distension vésiculaire,

- une paroi irrégulière et plus ou moins bien rehaussée lors de l'injection de produit de contraste IV en rapport avec les troubles ischémiques ;
- un hyper-rehaussement hépatique au contact de la vésicule ;
- une infiltration de la graisse périvésiculaire ;
- une bile intravésiculaire de densité variable ;
- l'absence de calcul intravésiculaire décelé.

www.lemanip.com

Paratger Le Site www.lemanip.com Tout Est Gratuit

Paratger Le Site www.lemanip.com Tout Est Gratuit

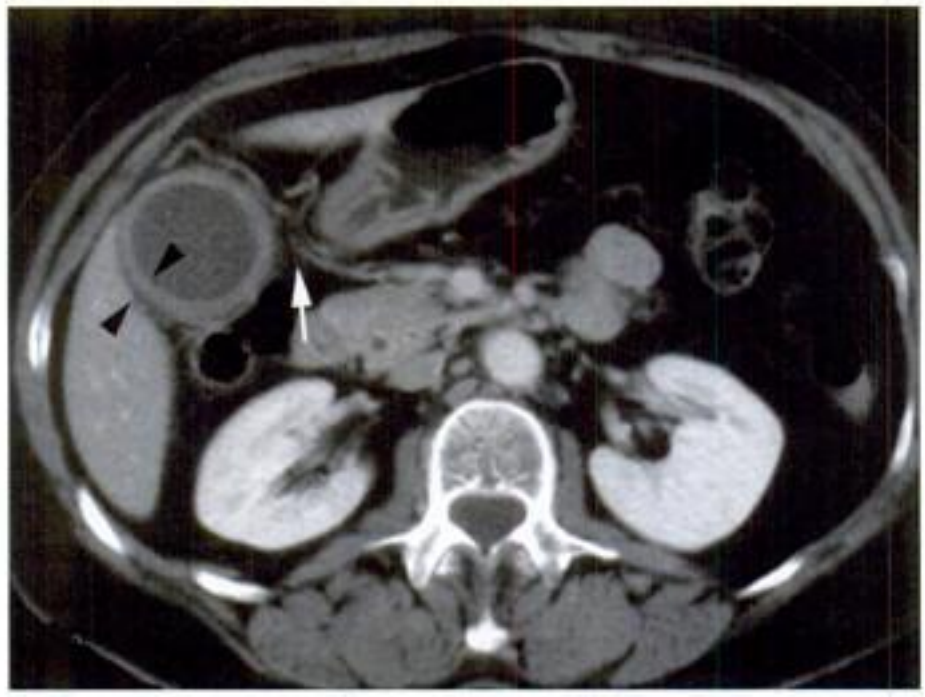

Figure 6-4.
Cholécystite aiguë alithiasique. Vésicule distendue, de contenu liquidien homogène et à paroi nettement épaissie (têtes de flèche). Noter l'infiltration périvésiculaire (flèche).

DIAGNOSTIC TDM DIFFÉRENTIEL

Il est surtout celui des autres formes de cholécystite aiguë (lithiasique, emphysémateuse) sachant que la visibilité des calculs intravésiculaires en TDM dépend de leur degré de calcification. Le caractère alithiasique est mieux étudié en échographie qu'en TDM.

Cholécystite aiguë gangréneuse
Acute gangrenous cholecystitis

La cholécystite gangréneuse est une complication grave de la cholécystite aiguë, survenant majoritairement en période postopératoire ou sur un terrain âgé volontiers débilité. Son évolution se fait vers la nécrose pariétale puis vers le cholépéritoine et la péritonite aiguë, la perforation dans un organe de voisinage (fistule biliodigestive avec iléus biliaire) ou dans la région vésiculaire (abcès périvésiculaire).

CONTEXTE CLINIQUE

La cholécystite gangréneuse se traduit cliniquement par une altération majeure de l'état général contrastant avec des signes locaux discrets, très proches de ceux de la cholécystite aiguë simple.

BIOLOGIE

À la *NFS*, il existe une hyperleucocytose à polynucléaires neutrophiles marquée, tandis que les *amylases* et le *bilan hépatique* ne sont pas modifiés.

Paratger Le Site www.lemanip.com Tout Est Gratuit

www.lemanip.com

Paratger Le Site www.lemanip.com Tout Est Gratuit

EXAMENS D'IMAGERIE

L'*ASP* est le plus souvent sans particularité si ce n'est des signes d'ileus réflexe.

L'*échographie* retrouve des signes d'inflammation vésiculaire avec un épaississement pariétal irrégulier, du sludge intravésiculaire, un épanchement périvésiculaire important et parfois un décollement muqueux assez caractéristique.

TDM

La sémiologie TDM de la cholécystite aiguë gangréneuse (fig. 6-5) associe :

- un épaississement pariétal vésiculaire irrégulier, d'allure pseudotumorale, avec un défaut de rehaussement focal de la muqueuse lors de l'injection de produit de contraste IV ;
- une muqueuse détachée de la paroi se traduisant par une fine membrane parfois visible dans la lumière vésiculaire ;
- un contenu vésiculaire dense et hétérogène (*sludge* ou boue biliaire) ;
- un hyper-rehaussement hépatique au contact de la vésicule ;
- une infiltration de la graisse périvésiculaire ;
- la présence d'un ou plusieurs calculs intravésiculaires.

www.lemanip.com

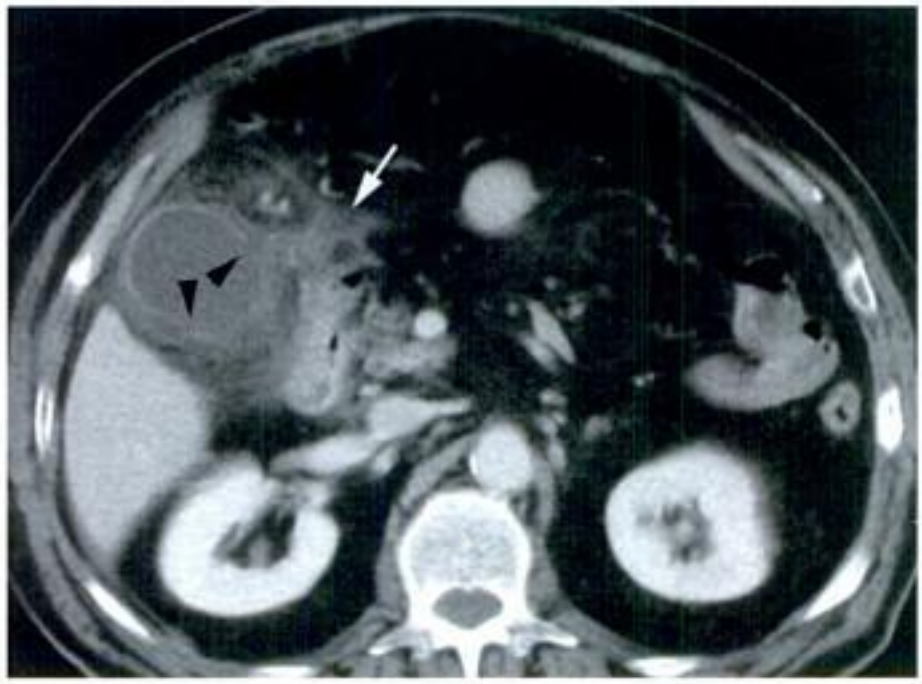

Figure 6-5.
Cholécystite aiguë gangréneuse. Vésicule à paroi épaissie et irrégulière avec mise en évidence de défauts de rehaussement muqueux traduisant la gangrène pariétale (têtes de flèche) et une nette infiltration périvésiculaire (flèche).

DIAGNOSTIC TDM DIFFÉRENTIEL

La cholécystite aiguë non gangréneuse reste le diagnostic différentiel principal, mais il n'existe alors pas de défaut de rehaussement pariétal localisé.

Paratger Le Site www.lemanip.com Tout Est Gratuit

L'hépatite virale aiguë préictérique provoque un épaississement pariétal vésiculaire parfois trompeur, mais clinique et biologie diffèrent alors largement.

Cholécystite aiguë emphysémateuse
Acute emphysematous cholecystitis

La cholécystite emphysémateuse est une forme rare de la cholécystite aiguë. Elle survient principalement chez le patient diabétique de plus de 50 ans (20 à 50 % des cas), du fait d'une infection à germes anaérobies (*Clostridium perfringens*) s'ajoutant à des phénomènes ischémiques artériels. L'évolution vers la gangrène et la perforation (20 % des cas) est le risque majeur de la maladie. Le taux de mortalité est voisin de 15 %.

CONTEXTE CLINIQUE

La cholécystite emphysémateuse possède un tableau clinique local peu différent de celui de la cholécystite aiguë simple, associant une douleur de l'HCD irradiant à la pointe de l'omoplate droite, un signe de Murphy positif et une défense de l'HCD. Les signes généraux et notamment la fièvre sont par contre souvent plus importants.

BIOLOGIE

La *NFS* révèle une hyperleucocytose à polynucléaires neutrophiles mais peut parfois être étonnamment normale (un tiers des cas). Le *taux d'amylases* et le *bilan hépatique* ne sont en général pas perturbés.

EXAMENS D'IMAGERIE

L'*ASP* peut révéler des clartés gazeuses en projection du site vésiculaire.
L'*échographie* est souvent prise à défaut pour la mise en évidence d'air intravésiculaire ou intrapariétal (images intrapariétales en queue de comète).

TDM

La sémiologie TDM de la cholécystite emphysémateuse (fig. 6-6) associe :
- un épaississement pariétal avec une muqueuse plus ou moins bien rehaussée lors de l'injection IV de contraste du fait des phénomènes ischémiques ;
- la présence très caractéristique de gaz dans la vésicule et/ou dans la paroi vésiculaire ;
- un hyper-rehaussement hépatique au contact de la vésicule ;
- un épanchement périvésiculaire ;
- un contenu vésiculaire épais (sludge ou boue biliaire) et fréquemment lithiasique.

DIAGNOSTIC TDM DIFFÉRENTIEL

La fistule cholécystodigestive (dont la traduction clinique classique est, en cas de migration calculeuse, le syndrome de Bouveret ou l'ileus biliaire) est la seule autre pathologie aiguë responsable de la présence de gaz intravésiculaire.

www.lemanip.com

Paratger Le Site www.lemanip.com Tout Est Gratuit

Figure 6-6.
Cholécystite aiguë emphysémateuse. Distension vésiculaire avec un épaississement pariétal net (têtes de flèche) et surtout des bulles gazeuses intraluminales (flèche) signant le caractère emphysémateux de l'atteinte.

À noter également qu'une aérobilie avec de l'air trappé dans la vésicule biliaire peut être retrouvée dans les suites d'une sphinctérotomie ou d'un montage biliodigestif.

Abcès périvésiculaire
Pericholecystic abscess

L'abcès périvésiculaire est une complication non rare survenant le plus souvent dans les suites d'une cholécystite aiguë gangréneuse, mais pouvant compliquer toute cholécystite aiguë. Il est le résultat d'une perforation dans le lit vésiculaire ou en région périhépatique d'une vésicule gangrénée. Sa prévalence est de 2 à 20 %.

CONTEXTE CLINIQUE

L'abcès périvésiculaire se traduit par un tableau clinique associant des signes locaux importants et des signes généraux souvent présents. La fièvre est importante (40 °C). L'examen clinique retrouve une défense avec à la palpation un empâtement douloureux de l'HCD.

BIOLOGIE

La *NFS* révèle une hyperleucocytose à polynucléaires neutrophiles majeure avec une modification en général modérée du *taux d'amylases* et du *bilan hépatique*.

EXAMENS D'IMAGERIE

L'*ASP* est sans particularité ou alors traduit un ileus réflexe.

Paratger Le Site www.lemanip.com Tout Est Gratuit

www.lemanip.com

Paratger Le Site www.lemanip.com Tout Est Gratuit

L'*échographie* retrouve une collection liquidienne organisée et de contenu hétérogène à proximité immédiate d'une vésicule le plus souvent rétractée.

TDM

La sémiologie TDM d'un abcès périvésiculaire (fig. 6-7) associe :
– une vésicule rétractée, partiellement vidée de son contenu liquidien et de ses calculs ;
– une image de collection périvésiculaire souvent multilobée, possédant une coque irrégulière se rehaussant fortement lors de l'injection de contraste IV ;
– de fréquents signes d'inflammation péritonéale.

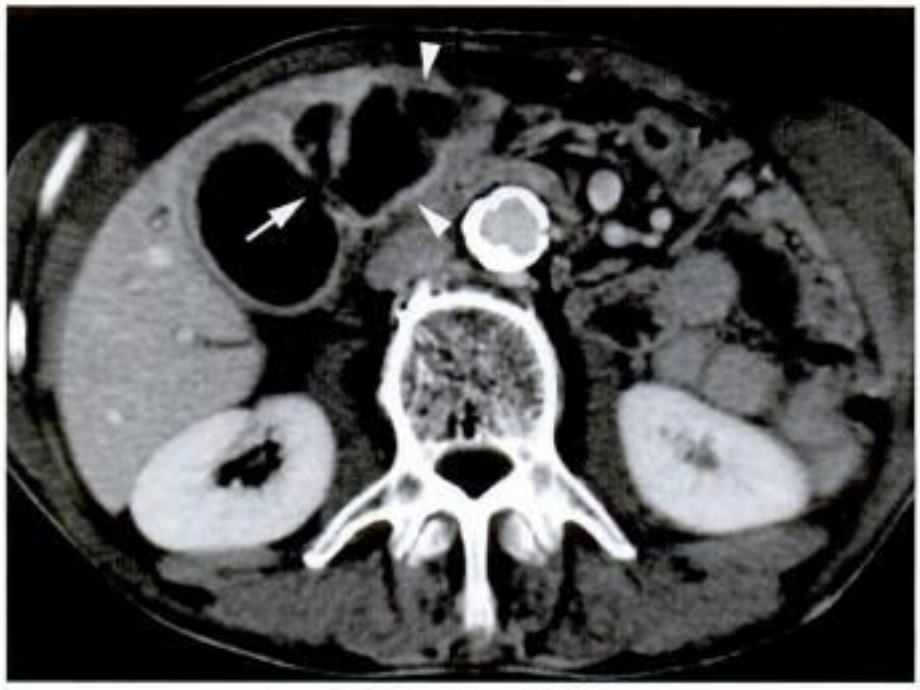

Figure 6-7.
Abcès périvésiculaire. Collection de densité liquidienne cernée d'une coque fortement rehaussée par le produit de contraste IV (têtes de flèche), située au contact d'une vésicule biliaire d'allure inflammée mais partiellement vidée. Noter ici la solution de continuité entre la vésicule et l'abcès (flèche) en rapport avec la perforation vésiculaire.

www.lemanip.com

DIAGNOSTIC TDM DIFFÉRENTIEL

Un abcès hépatique à pyogènes, un abcès appendiculaire sous-hépatique ou un abcès périrénal droit peuvent être des diagnostics différentiels difficiles en cas de taille importante de l'abcès. À noter que dans le cas d'un abcès d'une autre origine, la vésicule est plutôt distendue par inhibition réflexe de sa vidange (vésicule exclue).

Paratger Le Site www.lemanip.com Tout Est Gratuit

Paratger Le Site www.lemanip.com Tout Est Gratuit

Syndrome de Mirizzi

Mirizzi's syndrome

Le syndrome de Mirizzi résulte de la compression extrinsèque droite de la VBP réactionnelle à l'enclavement d'un calcul vésiculaire dans le canal cystique ou au collet vésiculaire. Un tableau de cholécystite aiguë est toujours associé. La fistule biliodigestive est une complication possible de cette pathologie.

CONTEXTE CLINIQUE

Le syndrome de Mirizzi se traduit cliniquement par un tableau de crise de colique hépatique fébrile, associée à un ictère cutanéomuqueux. La douleur, persistante, localisée à l'HCD, irradie à la pointe de l'omoplate droite. La fièvre est présente, plus ou moins importante selon le stade de l'infection. L'examen clinique retrouve une inhibition douloureuse de la respiration à l'inspiration profonde (signe de Murphy) et une défense de l'HCD du fait de la cholecystite aiguë sous-jacente. La vésicule distendue est parfois palpée.

BIOLOGIE

La *NFS* révèle une hyperleucocytose à polynucléaires neutrophiles associée à une élévation des *marqueurs hépatiques* (notamment une cholestase marquée).

EXAMENS D'IMAGERIE

L'*ASP* peut mettre en évidence une image de calcul radio-opaque en projection du hile hépatique.

L'*échographie* retrouve la dilatation des VBIH et de la VBP en amont de la compression exercée par le calcul enclavé au cystique. Le cholédoque intrapancréatique est de calibre normal.

La *cholangiographie rétrograde.* montre l'obstruction partielle de la VBP liée à la compression extrinsèque droite par le calcul enclavé.

TDM

La sémiologie TDM du syndrome de Mirizzi (fig. 6-8) associe :

- une vésicule distendue, lithiasique et inflammatoire ;
- un calcul enclavé au collet vésiculaire ou dans le canal cystique entraînant une compression du bord droit de la VBP ;
- des signes d'inflammation locorégionaux importants ;
- une dilatation des VBIH d'amont ;
- un cholédoque intrapancréatique (en aval de la compression) non dilaté.

DIAGNOSTIC TDM DIFFÉRENTIEL

Le diagnostic d'angiocholite aiguë sur lithiase, adénopathie ou lésion tumorale peuvent être évoquées.

www.lemanip.com

Paratger Le Site www.lemanip.com Tout Est Gratuit

Paratger Le Site www.lemanip.com Tout Est Gratuit

www.lemanip.com

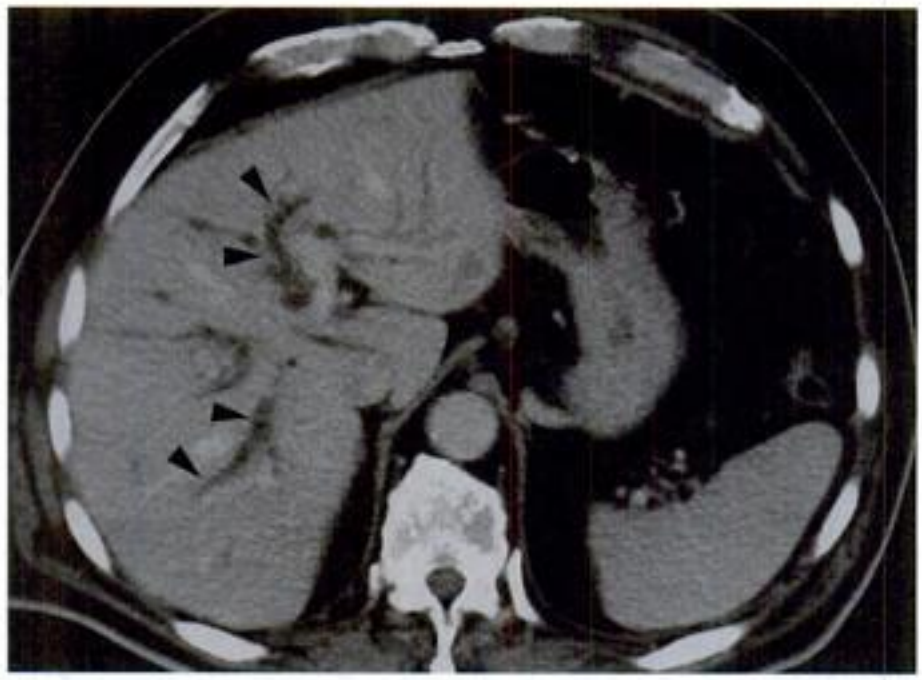

a

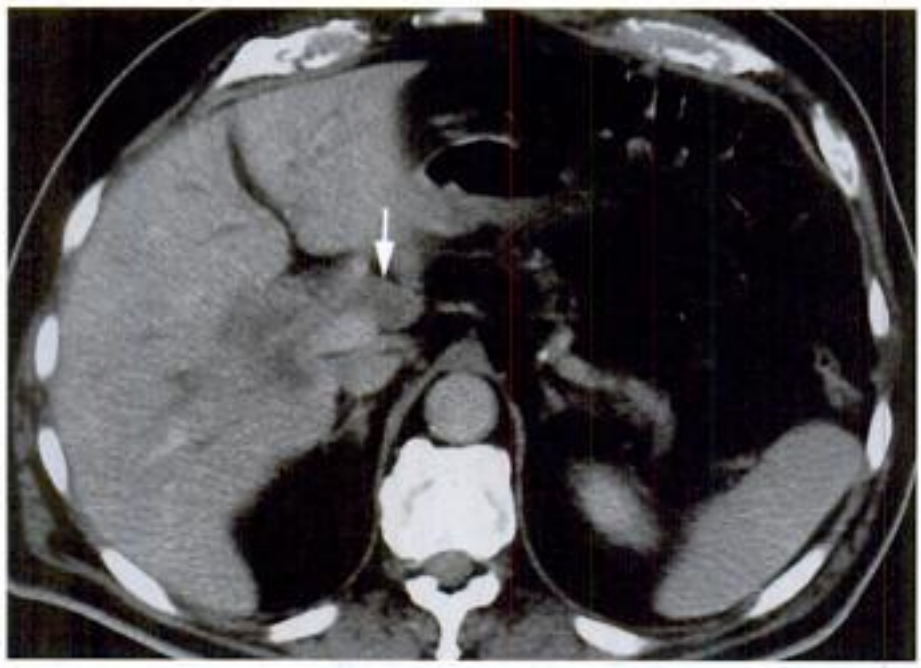

b

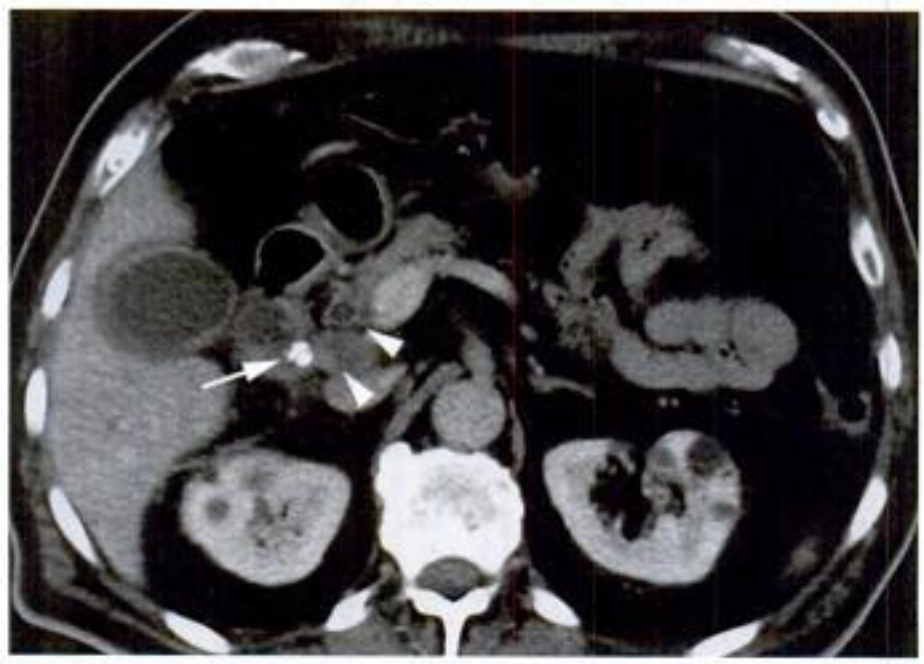

c

Paratger Le Site www.lemanip.com Tout Est Gratuit

www.lemanip.com

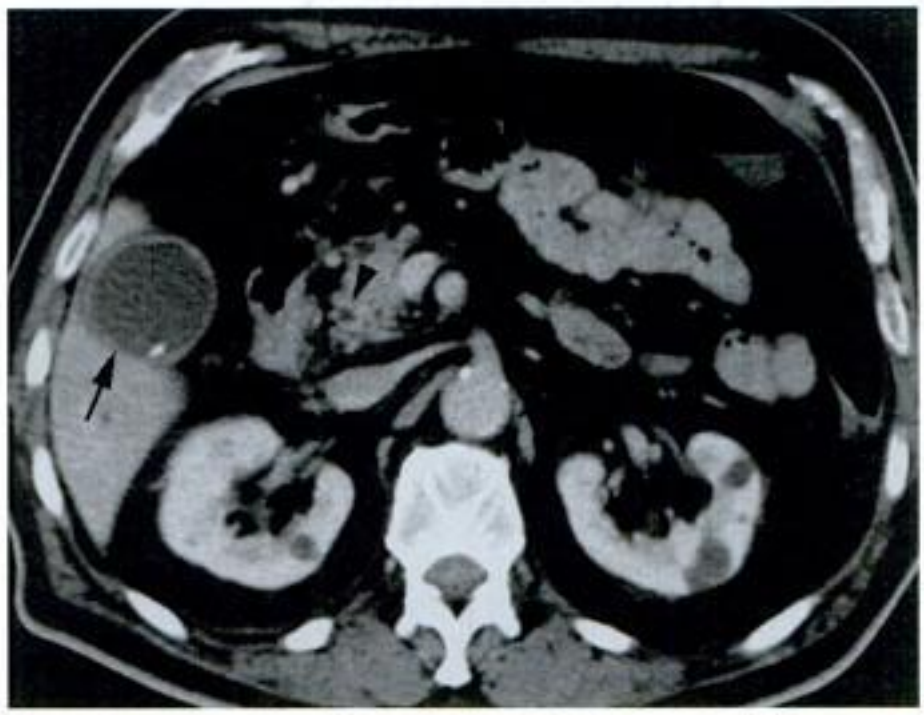

d

e

Figure 6-8.

Syndrome de Mirizzi. a : dilatation des VBIH (têtes de flèche). b : dilatation de la VBP en région hilaire (flèche). c : image de calcul de densité calcique au niveau du siphon vésiculaire (flèche) venant au contact latéral droit de la VBP. Noter l'aspect d'infiltration de la graisse alentour (têtes de flèche). d : épaississement pariétal vésiculaire modéré (flèche) traduisant la cholécystite aiguë et calibre normal du cholédoque (tête de flèche) en aval de la compression inflammatoire. e : reconstruction dans le plan coronal. Les gros calculs enclavés dans le canal cystique sont bien visibles (flèche) ainsi que la dilatation des VBIH d'amont (têtes de flèche).

Paratger Le Site www.lemanip.com Tout Est Gratuit

Angiocholite aiguë
Acute cholangitis

L'angiocholite aiguë (ou cholangite infectieuse) correspond à l'infection des voies biliaires. Ce tableau infectieux aigu est le plus souvent lié à l'enclavement d'un calcul dans la VBP (50 % des cas). Un antécédent lithiasique vésiculaire est alors fréquemment retrouvé. Les autres causes d'angiocholite aiguë sur obstacle résultent de la sténose inflammatoire, postopératoire (greffe hépatique), tumorale (néoplasme pancréatique, ampulome vatérien, cholangiocarcinome), parasitaire (distomatose à *Fasciola hepatica*) ou encore congénitale (kyste du cholédoque, maladie de Caroli) de la VBP et réalisent un tableau d'angiocholite aiguë dit non lithiasique. Le germe en cause dans la surinfection biliaire est *Echerischia coli* dans 9 cas sur 10, associé à des anaérobies dans 15 % des cas. La suppuration biliaire fait le pronostic de la maladie. Des abcès hépatiques multiples compliquent parfois le tableau infectieux. Le taux de mortalité est alors de 100 % en cas d'absence de drainage biliaire.

CONTEXTE CLINIQUE

L'angiocholite aiguë se traduit cliniquement par la triade de Charcot (70 % des cas) qui associe une douleur de l'HCD, une fièvre élevée avec frissons et un ictère cutanéo-muqueux. L'examen clinique est pauvre le plus souvent. Il peut néanmoins révéler une douleur (sans défense) inhibant la respiration profonde à la palpation de l'HCD, une légère hépatomégalie à bord mousse, des urines foncées et des selles décolorées. Lorsque la suppuration biliaire s'installe, un état de choc septique peut alors survenir.

BIOLOGIE

La *NFS* révèle une hyperleucocytose à polynucléaires neutrophiles importante.
Le *bilan rénal* et le *bilan hépatique* sont en règle générale largement perturbés.
La *mise en cultures de la bile* fournit le germe responsable de l'infection.

EXAMENS D'IMAGERIE

L'*ASP* est normal en règle générale. Une pneumobilie est exceptionnellement détectable.
L'*échographie* retrouve une dilatation des VBIH et de la VBP (supérieure à 8 mm) associée à un obstacle situé au niveau de la VBP ou du cholédoque (calcul enclavé, tumeur, malformation de l'arbre biliaire) et d'éventuels foyers abcédés hypoéchogènes au sein du parenchyme hépatique.
L'*échoendoscopie* est aujourd'hui l'examen clé pour l'étude morphologique de la région du bas cholédoque, de la tête du pancréas et de la papille. Sa supériorité diagnostique par rapport aux autres examens d'imagerie est manifeste pour les microlithiases et les petites tumeurs. Elle peut par ailleurs être couplée à une opacification rétrograde et à un geste de biopsie ou de sphinctérotomie.

TDM

Les *deux formes étiologiques* comportent de nombreuses similitudes sémiologiques et diffèrent essentiellement par les signes TDM émanant de leur lésion causale.

Angiocholite aiguë lithiasique

La sémiologie TDM (fig. 6-9) associe :

www.lemanip.com

Paratger Le Site www.lemanip.com Tout Est Gratuit

Paratger Le Site www.lemanip.com Tout Est Gratuit

www.lemanip.com

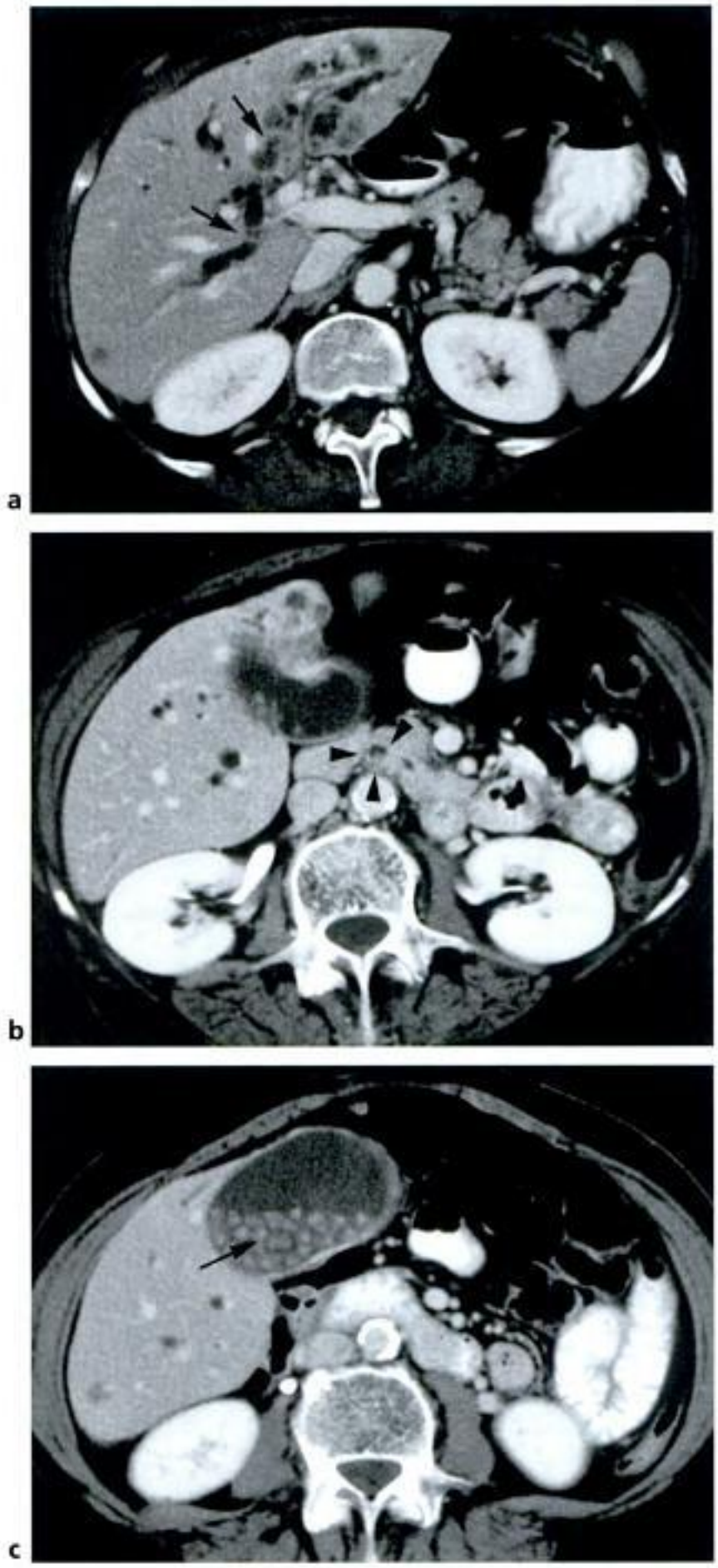

Figure 6-9.
Angiocholite aiguë lithiasique. a : dilatation importante des VBIH dont la paroi est rehaussée après injection (flèches). b : mise en évidence d'une petite image de densité calcique à l'intérieur de la lumière cholédocienne (têtes de flèche). c : vésicule biliaire multilithiasique (flèche).

Paratger Le Site www.lemanip.com Tout Est Gratuit

– une dilatation des VBIH avec parfois une pneumobilie (gaz produit par les germes anaérobies) ;
– un rehaussement pariétal important des VBIH (traduisant l'inflammation canalaire) ;
– un rehaussement parenchymateux hépatique majoré autour des VBIH infectées ;
– une dilatation de la VBP (supérieure à 8 mm) ;
– la présence d'un calcul plus ou moins radio-opaque enclavé au niveau de la VBP et entouré d'un anneau de rehaussement de la paroi canalaire très caractéristique ;
– une vésicule le plus souvent microlithiasique (distendue si l'obstacle calculeux biliaire se situe en aval de l'abouchement du cystique) ;
– d'éventuels foyers abcédés intrahépatiques.

Angiocholite aiguë non lithiasique

La sémiologie TDM (fig. 6-10) associe :
– une dilatation des VBIH (souvent très marquée dans cette forme) avec parfois une pneumobilie (gaz produit par les germes anaérobies) ;
– un rehaussement pariétal important des VBIH (traduisant l'inflammation canalaire) ;
– un rehaussement parenchymateux hépatique majoré autour des VBIH infectées ;
– une dilatation importante de la VBP (supérieure à 8 mm) ;
– la présence d'une sténose de la VBP ;
– une lésion causale au niveau de la partie basse de la VBP (tumeur de la tête du pancréas, tumeur de la VBP, ampulome Vatérien, kyste du cholédoque) ;
– une vésicule distendue et alithiasique ;
– d'éventuels foyers abcédés intrahépatiques.

DIAGNOSTIC TDM DIFFÉRENTIEL

Le syndrome de Mirizzi (qui correspond à l'enclavement d'un calcul dans le siphon vésiculaire ou le canal cystique venant comprimer la VBP) peut entraîner un équivalent d'angiocholite aiguë lithiasique parfois trompeur.

www.lemanip.com

www.lemanip.com

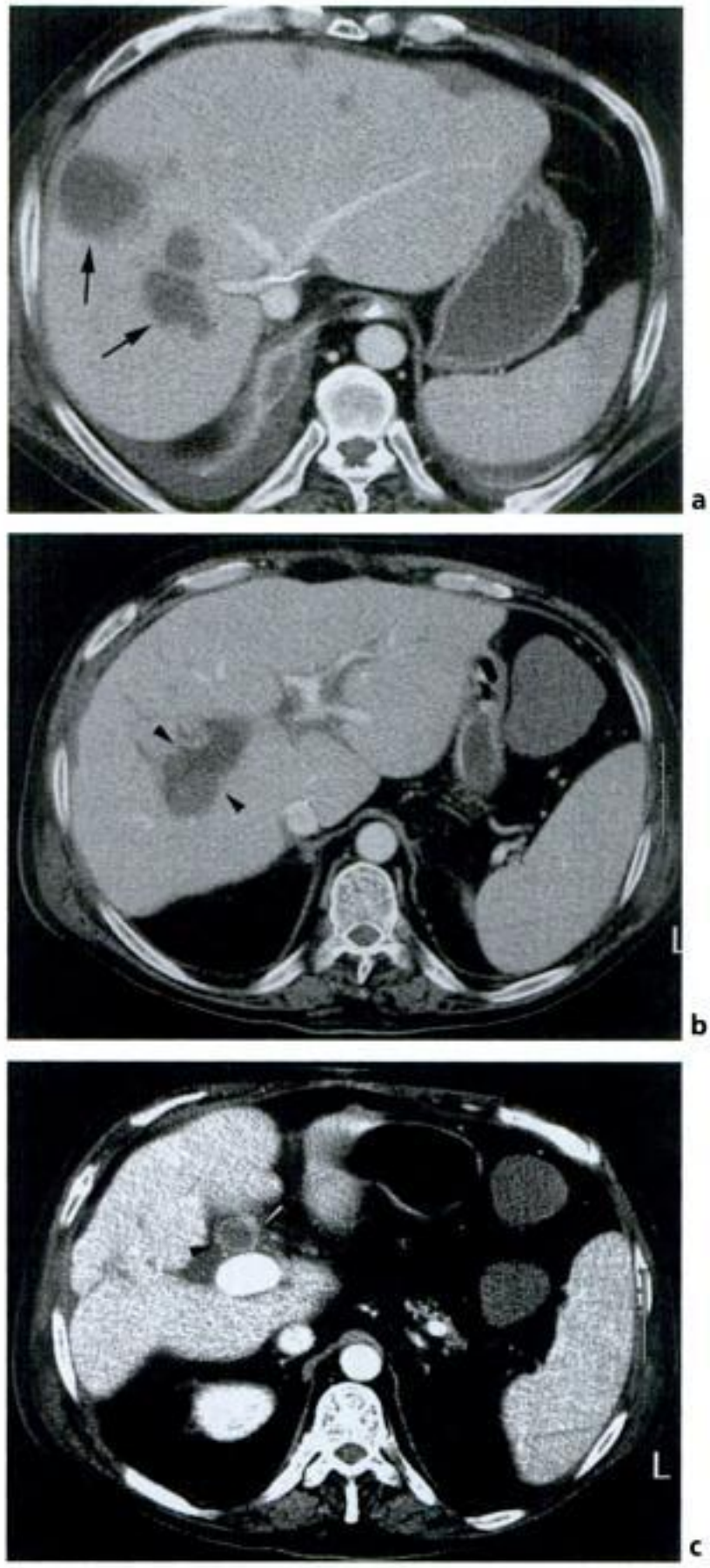

Figure 6-10.

Angiocholite aiguë compliquée d'abcès hépatiques dans un contexte de greffe hépatique. a : collections intrahépatiques à centre nécrotique cernées d'une coque fortement rehaussée par l'injection de produit de contraste IV (flèches). b : aspect très distendu et de contenu largement hétérogène des VBIH droites (têtes de flèche). c : distension, épaississement pariétal et contenu hétérogène de la VBP (têtes de flèche) en rapport avec un contenu biliaire purulent.

Paratger Le Site www.lemanip.com Tout Est Gratuit

PATHOLOGIE TRAUMATIQUE

Traumatisme de la vésicule biliaire

Blunt gallbladder trauma

Le traumatisme de la vésicule biliaire représente 2 % des traumatismes fermés de l'abdomen. Il survient en général au cours d'un polytraumatisme. Les mécanismes évoqués sont la contusion, la lacération, la perforation et l'avulsion. Les lésions associées les plus courantes sont hépatiques et duodénales.

CONTEXTE CLINIQUE

Le tableau clinique associe une douleur aiguë de l'HCD, de possibles érosions cutanées et d'éventuelles fractures de côtes droites. La survenue d'une défense abdominale dans les suites immédiates ou plus retardées traduit le cholépéritoine post-traumatique.

BIOLOGIE

La *biologie* est non spécifique

EXAMENS D'IMAGERIE

L'*ASP* est de peu d'intérêt mais peut mettre en évidence un ileus réflexe.

L'*échographie* retrouve un épaississement pariétal vésiculaire important associé à une importante échogénicité du contenu vésiculaire en rapport avec l'hémorragie intravésiculaire.

TDM

La sémiologie TDM du traumatisme de la vésicule biliaire (fig. 6-11) associe :

- une hyperdensité spontanée du contenu vésiculaire (d = 60 UH) en rapport avec une hémorragie ou un caillotage intravésiculaire ;
- un épaississement avec un défaut de rehaussement plus ou moins important de la paroi de la vésicule après injection du produit de contraste IV ;
- une infiltration périvésiculaire marquée ;
- un possible aspect collabé de la vésicule, traduisant une déchirure de la paroi vésiculaire.

DIAGNOSTIC TDM DIFFÉRENTIEL

Le diagnostic différentiel ne se pose vraiment que dans le cadre d'un polytraumatisme avec présence d'une infiltration spontanément dense au niveau du lit vésiculaire. L'origine vésiculaire du saignement doit notamment être écartée sur un bon rehaussement pariétal lors de l'injection de produit de contraste.

www.lemanip.com

Paratger Le Site www.lemanip.com Tout Est Gratuit

Paratger Le Site www.lemanip.com Tout Est Gratuit

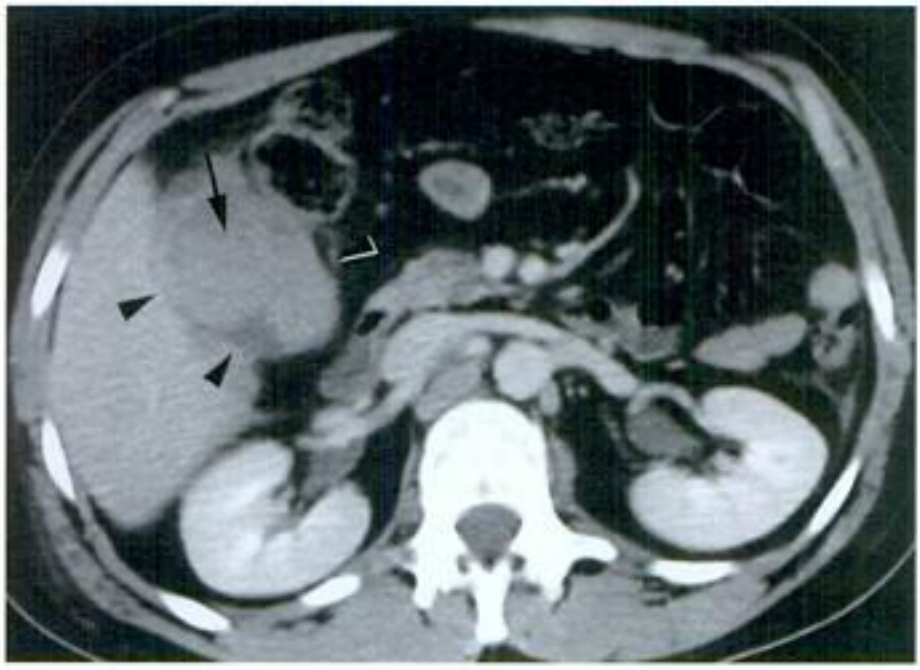

Figure 6-11.
Traumatisme de la vésicule biliaire. Aspect très hétérogène, de contours mal définis et de contenu spontanément dense (flèche) de la vésicule biliaire, dont la paroi présente un défaut de rehaussement lors de l'injection de produit de contraste IV (têtes de flèche).

www.lemanip.com

Pour en savoir plus

Hydrocholécyste aigu

Vogt DP. Gallbladder disease : an update on diagnosis and treatment. Cleve Clin J Med 2002 ; 69 : 977-84.

Volvulus de la vésicule biliaire

Aibe H et al. Gallbladder torsion : case report. Abdom Imaging 2002 ; 27 : 51-3.

Chou CT et al. Gallbladder torsion : preoperative diagnosis by MDCT. Abdom Imaging 2007 ; 32 : 657-9.

Matsuhashi et al. Volvulus of the gallbladder diagnosed by US, CT, coronal MRI and MR cholangio-pancreatography. World J Gastroenterol 2006 ; 28 : 4599-601.

Merine D et al. CT diagnosis of gallbladder torsion. J Comput assist Tomogr 1987 ; 11 : 712-3.

Cholécystite aiguë lithiasique

Aoun N et al. Cholécystite aiguë en tomodensitométrie : utilité de la trabéculation de la graisse périvésiculaire. J Radiol 1999 ; 80 : 575-8.

Fidler J et al. CT evaluation of acute cholecystitis : findings and usefulness in diagnosis. AJR 1996 ; 166 : 1085-8.

Paulson EK. Acute cholecystitis : CT findings. Semin Ultrasound CT MR 2000 ; 21: 56-63.

Yamashita K et al. CT finding of transient focal increased attenuation of the liver adjacent to gallbladder in acute cholecystitis. AJR 1995 ; 164 : 343-6.

Zissin R et al. CT of a thickened-wall gall bladder. Br J Radiol 2003 ; 76 : 137-43.

Paratger Le Site www.lemanip.com Tout Est Gratuit

Paratger Le Site www.lemanip.com Tout Est Gratuit

Cholécystite aiguë alithiasique

Shapiro MJ et al. Acute acalculous cholecystitis in critically ill. Am Surg 1994 ; 60 : 335-9.

Zissin R et al. CT of a thickened-wall gallbladder. Br J Radiol 2003 ; 76 : 137-43.

Cholécystite aiguë gangrèneuse

Bennett GL et al. CT findings in acute gangrenous cholecystitis. AJR 2002 ; 178 : 275-81.

Fidler J et al. CT evaluation of acute cholecystitis : findings and usefulness in diagnosis. AJR 1996 ; 166 : 1085-8.

Cholécystite aiguë emphysémateuse

Coulier B et al. Images in clinical radiology. Extensive emphysematous cholecystitis. JBR-BTR 1999 ; 82 : 245.

Sharma R et al. Case of the season. Emphysematous cholecystitis. Semin Roentgenol 2001 ; 36 : 78-80.

Van Dyck P et al. Acute emphysematous cholecystitis. JBR-BTR 2001 ; 84 : 77.

Abcès périvésiculaire

Fidler J et al. CT evaluation of acute cholecystitis : findings and usefulness in diagnosis. AJR 1996 ; 166 : 1085-8.

Morris BS et al. The Ct appearance of gallbladder perforation. Br J Radiol 2007 ; 80 : 898-901.

Paulson EK. Acute cholecystitis : CT findings. Semin Ultrasound CT MR 2000 ; 21: 56-63.

Syndrome de Mirizzi

Karakoyunlar O et al. Mirizzi's syndrome must be ruled out in the differential diagnosis of any patients with obstructive jaundice. Hepatogastroenterology 1999 ; 46 : 2178-82.

Miller FH et al. Mirizzi's syndrome associated with gallbladder cancer and biliary-enteric fistulas. AJR 1996 ; 167 : 95-7.

Angiocholite aiguë

Balthazar EJ et al. Acute cholangitis : CT evaluation. J Comput Assist Tomogr. 1993 ; 17 : 283-9.

Baron RL. Computed tomography of bile ducts. Semin Roentgenol 1997 ; 32 : 172-87.

Gallix BP et al. Une angiocholite : comment la reconnaître ? Quelles conduites à tenir ? J radiol 2006 ; 87 : 430_40.

Neitlich JD et al. Detection of choledocholithiasis : comparison of unenhanced helical CT and endoscopic retrograde cholangiopancreatography. Radiology 1997 ; 203 : 753-7.

Wyatt SH et al. Biliary tract obstruction. The role of spiral CT in detection and definition of disease. Clin Imaging 1997 ; 21: 27-34.

www.lemanip.com

Paratger Le Site www.lemanip.com Tout Est Gratuit

Paratger Le Site www.lemanip.com Tout Est Gratuit

Traumatisme vésiculaire

Chen X et al. Gallbladder avulsion due to blunt trauma. AJR 2001 ; 177 : 822.
Contini S et al. Gallbladder injury in blunt abdominal trauma. Surg Endosc 2001 ; 15 : 757.
Gomez MA et al. Contusion vésiculaire isolée post-traumatique : à propos d'un cas. J Radiol 2002 ; 83 : 490-1.
Gupta A et al. Blunt trauma of the pancreas and biliary tract : a multimodality imaging approach to diagnosis. Radiographics 2004 ; 24 : 1381-95.
Sondenaa K et al. Diagnosis of blunt trauma to the gallbladder and bile ducts. Eur J Surg 2000 ; 166 : 903-7.
Wittenberg A et al. CT diagnosis of traumatic gallbladder injury. AJR 2005 ; 185 : 1573-4.

www.lemanip.com

Paratger Le Site www.lemanip.com Tout Est Gratuit

Paratger Le Site www.lemanip.com Tout Est Gratuit

Rate

CHAPITRE 7

La rate est un organe lymphopoïétique appartenant au système de défense de l'organisme, au même titre que les ganglions lymphatiques. Sa situation sous-diaphragmatique gauche, au voisinage immédiat de la paroi et des côtes, ainsi que sa très grande friabilité naturelle, expliquent l'importance de sa pathologie traumatique. Du fait de sa nature lymphoïde, les infections de la rate sont rares et surviennent presque exclusivement en terrain immunodéprimé. L'ischémie splénique est fréquente et de causes variées, tandis que les pathologies hématologiques qui augmentent son volume lui font courir un risque hémorragique spontané important.

www.lemanip.com

PATHOLOGIE INFECTIEUSE

Abcès splénique à pyogènes

Pyogenic abscess

Les abcès spléniques à pyogènes correspondent à la contamination de la rate par des germes véhiculés par voie hématogène, ou provenant d'une lésion infectieuse de voisinage. La voie hématogène représente 80 % des causes recensées. La migration d'emboles septiques d'origine cardiaque, au cours des endocardites et des septicémies (injection de drogues), représente l'étiologie la plus fréquente. La surinfection d'un hématome splénique ou d'une lésion intrasplénique, ainsi que la contamination locale provenant du côlon ou du pancréas (pseudokyste du pancréas infecté) correspondent toutes deux à 10 % des causes d'abcès. La prévalence globale de la maladie est de 1 %. Des facteurs favorisants, tels qu'un hypospléniisme fonctionnel ou une immunodépression (15 % des cas), sont souvent retrouvés. Les germes les plus fréquemment rencontrés sont *Streptococcus bovis*, *Staphylococcus aureus*, *Escherischia coli* et plus rarement des entérobactéries et certaines *Salmonella*.

CONTEXTE CLINIQUE

Le tableau clinique associe une douleur de l'HCG (environ 50 % des cas) et une fièvre supérieure à 38 °C.

BIOLOGIE

La *NFS* retrouve une hyperleucocytose en dehors d'un terrain hématologique sous-jacent.

La *CRP* est augmentée.

Paratger Le Site www.lemanip.com Tout Est Gratuit

Paratger Le Site www.lemanip.com Tout Est Gratuit

EXAMENS D'IMAGERIE

L'*ASP* peut mettre exceptionnellement en évidence des images de gaz voire un véritable niveau hydro-aérique en projection de l'aire splénique. Un comblement pleural gauche est fréquent.

L'*échographie* révèle une ou plusieurs images lésionnelles arrondies, souvent hypoéchogènes cerclées d'un halo hyperéchogène, et de contenu hétérogène, avec de possibles fins échos de réverbérations correspondant à la présence de bulles gazeuses.

TDM

La sémiologie TDM de l'abcès à pyogènes (fig. 7-1) associe :

- la présence intrasplénique d'une ou plusieurs macrolésions (supérieures à 10 mm) hypodenses, contenant de façon exceptionnelle du gaz et ne possédant en général pas ou peu de couronne de rehaussement après injection de produit de contraste IV ;
- une rate globalement augmentée de volume ;
- une infiltration voire un épanchement des espaces périspléniques ;
- une fréquente lame pleurale réactionnelle gauche.

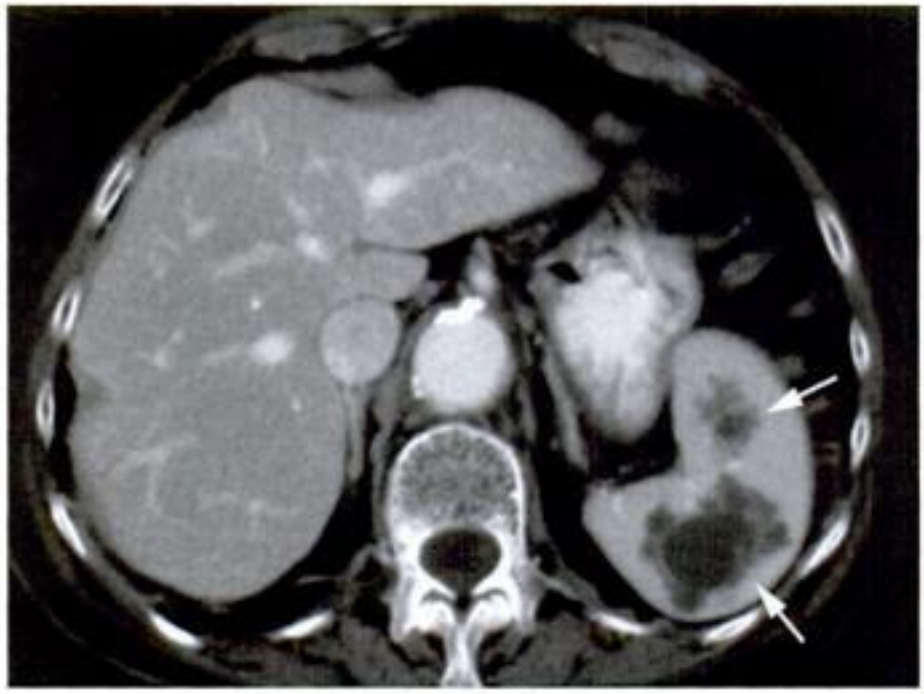

Figure 7-1.
Abcès splénique à pyogènes. Macrolésions hypodenses et confluentes (flèches) possédant un rehaussement périphérique assez discret.

DIAGNOSTIC TDM DIFFÉRENTIEL

En cas d'abcès collecté, le diagnostic est évident dans le contexte infectieux. Des abcès fungiques peuvent fournir des images proches et seul le contexte, voire les résultats de la ponction, pourront faire le diagnostic différentiel. Des lésions tumorales, en général secondaires, peuvent également mimer un abcès, même si les images sont alors en général plus souvent d'allure tissulaire avec un aspect en cocarde.

Paratger Le Site www.lemanip.com Tout Est Gratuit

www.lemanip.com

Paratger Le Site www.lemanip.com Tout Est Gratuit

Abcès spléniques fungiques

Fungal abscess

L'atteinte fungique de la rate est secondaire à une dissémination systémique des agents fungiques. Elle représente 25 % des atteintes infectieuses spléniques. Les agents les plus fréquemment rencontrés sont *Candida albicans*, qui survient en général sur un terrain de pancytopénie, et les mycobactéries, qui sont plus fréquemment associées au sida. La forme splénique pure est quasi inexistante et l'atteinte de la rate est fréquemment associée à celle du foie. Le terrain de prédilection est celui de patients immunodéprimés (post-chimiothérapie ou post-greffe de mœlle).

CONTEXTE CLINIQUE

Le tableau est peu spécifique et associe le plus souvent une fièvre persistante, un amaigrissement et une altération de l'état général, parfois ponctuée de malaises chez des patients immunodéprimés.

BIOLOGIE

La *NFS* montre presque toujours une neutropénie importante.

EXAMENS D'IMAGERIE

L'*ASP* est sans intérêt diagnostique.

L'*échographie* permet la mise en évidence au niveau splénique de nombreuses images hypoéchogènes, parfois centrées par une image ponctiforme hyperéchogène assez caractéristique (en œil de bœuf) en cas d'atteinte par *Candida albicans*. L'atteinte hépatique associée est la règle.

TDM

La sémiologie TDM des abcès fungiques (fig. 7-2) associe :

– une atteinte multifocale splénique à type de miliaire ;

– des lésions de 5 à 10 mm, classiquement nodulaires disséminées et hypodenses ;

– une atteinte hépatique fréquemment associée.

DIAGNOSTIC TDM DIFFÉRENTIEL

Les métastases, les lésions hématologiques (notamment le lymphome) et les abcès à pyogènes sont les diagnostics différentiels principaux. Le contexte clinique et biologique, les hémocultures et le plus souvent les ponctions à visée cytologique, permettent le diagnostic formel.

Paratger Le Site www.lemanip.com Tout Est Gratuit

www.lemanip.com

Paratger Le Site www.lemanip.com Tout Est Gratuit

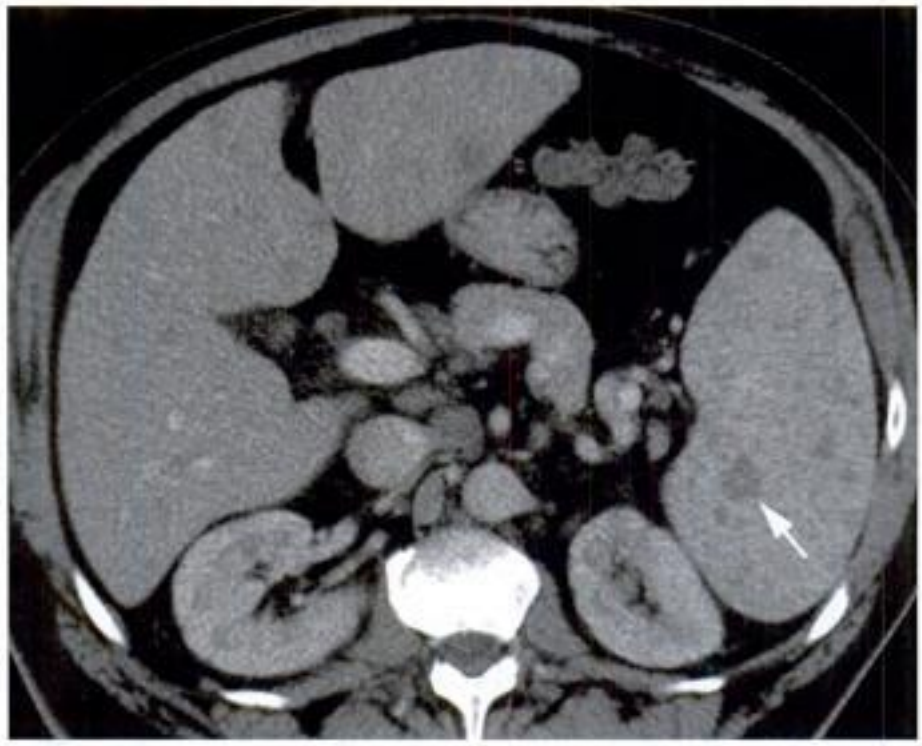

Figure 7-2.
Candidose hépatosplénique. Nombreuses images nodulaires hypodenses (flèche) au niveau du parenchyme splénique.

www.lemanip.com

PATHOLOGIE ISCHÉMIQUE

Infarctus splénique

Splenic infarction

Un infarctus splénique correspond à une lésion ischémique secondaire à une cause embolique (fibrillation auriculaire, endocardite), à une vascularite (périartérite noueuse, lupus érythémateux disséminé), à un bas débit (défaillance cardiaque), à une hypertension portale, à une pancréatite aiguë (par atteinte vasculaire) ou encore à une hémopathie (maladie de Gaucher, maladie de Vaquez, thalassémie et drépanocytose). La vascularisation de type terminale du système artériel splénique est un facteur favorisant de la pathologie. La complication infectieuse d'un foyer d'infarctus splénique est classique (10 % des cas).

CONTEXTE CLINIQUE

Le tableau clinique associe le plus fréquemment une douleur aiguë de l'HCG avec fièvre, mais sans splénomégalie associée.

BIOLOGIE

La *NFS* retrouve une hyperleucocytose.

La *CRP* est élevée de même que les *LDH*.

Paratger Le Site www.lemanip.com Tout Est Gratuit

Paratger Le Site www.lemanip.com Tout Est Gratuit

EXAMENS D'IMAGERIE

L'*ASP* n'est pas spécifique.

L'*échographie* retrouve une image grossièrement triangulaire à base périphérique, hyper ou hypoéchogène selon les cas, et se modifiant en échogénicité jusqu'à parfois devenir transsonore au stade d'état. La rate est par ailleurs de contours et de taille respectés.

L'*étude Doppler* met parfois en évidence une occlusion artérielle ou veineuse tronculaire responsable.

TDM

La sémiologie TDM de l'infarctus splénique (fig. 7-3) associe :

– une rate de taille respectée le plus souvent ;

– un défaut de rehaussement correspondant à la zone d'infarctus, parfois triangulaire à pointe hilaire, mais pouvant aussi parfois être arrondi voire atteindre la totalité du parenchyme splénique ;

– un rehaussement sous-capsulaire souvent préservé après injection de contraste IV ;

– une possible image de thrombus intra-artériel ou intraveineux (signe direct) ;

– la présence éventuelle de lésions de même type au niveau rénal et/ou hépatique en cas d'origine embolique ou de bas débit cardiaque ;

– parfois la lésion causale.

Figure 7-3.
Infarctus splénique. Vaste plage de défaut de rehaussement de la rate (flèche) lors de l'injection de produit de contraste IV.

www.lemanip.com

Paratger Le Site www.lemanip.com Tout Est Gratuit

Paratger Le Site www.lemanip.com Tout Est Gratuit

DIAGNOSTIC TDM DIFFÉRENTIEL

Les abcès à pyogènes peuvent mimer des infarctus spléniques, mais le contexte clinique est souvent différent et les lésions sont en général multiples, confluentes et peuvent contenir (quoique très rarement) des bulles gazeuses.

PATHOLOGIE HÉMORRAGIQUE

Rupture spontanée de la rate

Spontaneous splenic rupture

Les ruptures spontanées de la rate interviennent au cours de processus pathologiques inflammatoires infectieux ou tumoraux entraînant une augmentation brutale du volume splénique puis une hémorragie intraparenchymateuse. La mononucléose infectieuse, la péliose et l'hémangiome en sont des étiologies classiques, de même que la rupture différée sur traumatisme de rate ou sur poussée de pancréatite aiguë.

CONTEXTE CLINIQUE

Le tableau clinique classique retrouve une douleur brutale de l'HCG, sans fièvre et avec un possible état de choc en rapport avec l'hémorragie interne.

BIOLOGIE

La *NFS* peut montrer une déglobulisation liée à l'hémorragie interne.

Les maladies causales peuvent également avoir leurs propres modifications biologiques (mononucléose dans la mononucléose infectieuse).

EXAMENS D'IMAGERIE

L'*ASP* est non spécifique mais peut montrer une grisaille abdominale diffuse en cas d'hémorragie massive en péritoine libre.

L'*échographie* met en évidence une rate dysmorphique, avec une échostructure parenchymateuse très hétérogène, une atmosphère périsplénique infiltrée et un épanchement intrapéritonéal en cas de rupture capsulaire.

TDM

La sémiologie TDM de la rupture spontanée de la rate (fig. 7-4) associe :

- un aspect hétérogène de la rate allant parfois jusqu'à l'éclatement ;
- des zones d'hyperdensité spontanée (d = 60 UH) en rapport avec le saignement récent ;
- des plages de défaut de rehaussement lors de l'injection par le produit de contraste IV ;
- une possible rupture capsulaire entraînant un épanchement hémorragique intrapéritonéal ;
- d'éventuels signes en rapport avec la maladie causale.

www.lemanip.com

Paratger Le Site www.lemanip.com Tout Est Gratuit

Paratger Le Site www.lemanip.com Tout Est Gratuit

Figure 7-4.
Rupture spontanée et partielle de la rate dans le cadre d'une mononucléose infectieuse. Collection hétérogène de la rate (flèche) possédant un contingent sédimentaire déclive (têtes de flèche) traduisant un hématome en voie de liquéfaction.

www.lemanip.com

DIAGNOSTIC TDM DIFFÉRENTIEL

La recherche des signes évocateurs d'une étiologie demeure souvent la principale difficulté.

Rupture d'un anévrisme de l'artère splénique

Ruptured splenic artery aneurysm

L'anévrisme de l'artère splénique est la localisation anévrismale la plus fréquente au niveau des troncs et branches splanchniques de l'aorte abdominale (60 % des cas). Cette pathologie prévaut chez la femme multipare (85 % des cas). Les causes recensées sont l'hypertension portale, la fibrodysplasie artérielle, les vascularites, les atteintes fungiques et beaucoup plus rarement l'athérome. Des faux anévrismes existent, en rapport avec un traumatisme splénique ou encore avec une pancréatite chronique. Le risque de rupture est proportionnel au diamètre anévrismal (important lorsque celui-ci dépasse 2 cm) et se majore au cours du premier trimestre de grossesse. Le taux de rupture global est estimé à 8 % des cas. En cas de rupture, le pronostic vital est engagé (mortalité supérieure à 75 %).

CONTEXTE CLINIQUE

Cette lésion est peu symptomatique en dehors des épisodes de rupture. Le tableau clinique associe dans ce cas un tableau douloureux de l'HCG, un état de choc hémorragique, si la rupture survient en péritoine libre, ou encore un tableau d'hémorragie

Paratger Le Site www.lemanip.com Tout Est Gratuit

Paratger Le Site www.lemanip.com Tout Est Gratuit

digestive basse, en cas de rupture à l'intérieur du canal pancréatique principal ou directement dans une lumière digestive.

BIOLOGIE

La *NFS*, si elle a le temps d'être réalisée, peut révéler une chute de l'hémoglobine secondaire à l'hémorragie.

EXAMENS D'IMAGERIE

L'*ASP* est peu spécifique. Des calcifications anévrismales peuvent parfois être distinguées en projection du hile splénique.

L'*échographie* peut mettre en évidence une image sacciforme, de contenu anéchogène, entourée d'une coque hyperéchogène irrégulière, en région juxtasplénique. L'*étude Doppler* révèle un flux turbulent au sein de cette cavité qui est raccordée à l'artère splénique. Un épanchement locorégional ou en péritoine libre conforte le diagnostic de rupture hémorragique de l'anévrisme.

TDM

La sémiologie TDM de l'anévrisme de l'artère splénique (fig. 7-5) associe :

- une image sacciforme correspondant à l'anévrisme, de contours souvent irréguliers et raccordée à l'artère splénique ;
- un épanchement intrapéritonéal spontanément dense (d = 60 UH) et plus ou moins abondant traduisant l'hémopéritoine ;

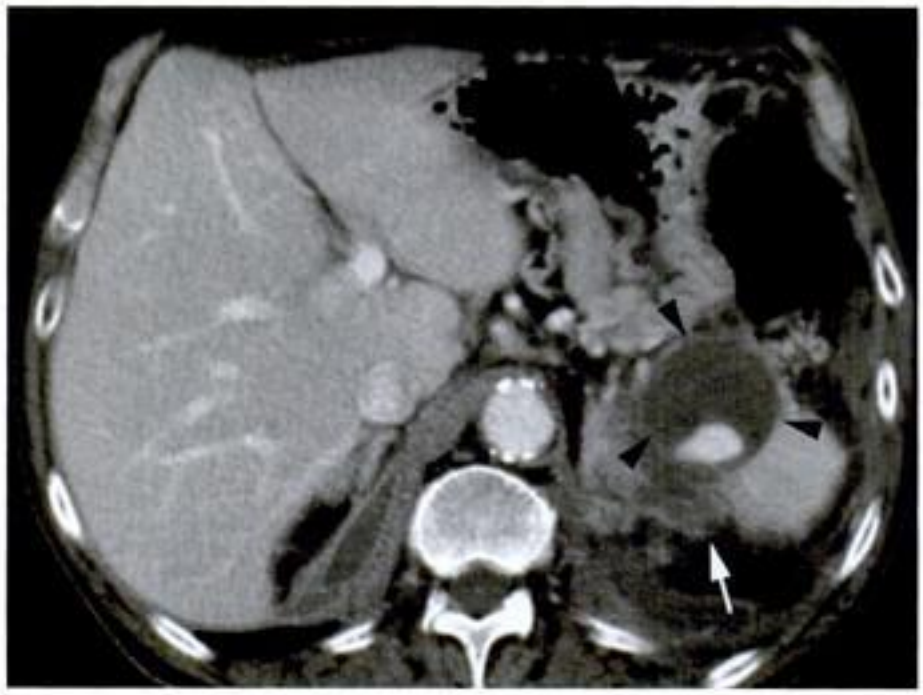

Figure 7-5.
Anévrisme de l'artère splénique en phase fissuraire. Image sacciforme (têtes de flèche) au niveau du hile splénique possédant un chenal largement opacifié par le produit de contraste IV et un thrombus mural hypodense. Noter l'infiltration locorégionale (flèche) signant la complication fissuraire.

www.lemanip.com

Paratger Le Site www.lemanip.com Tout Est Gratuit

Paratger Le Site www.lemanip.com Tout Est Gratuit

– un possible caillot sentinelle au contact de l'anévrisme ;
– un remplissage important de l'anévrisme au temps artériel de l'injection ;
– une extravasation de produit de contraste en région périanévrismale en cas de rupture.

DIAGNOSTIC TDM DIFFÉRENTIEL

Le diagnostic de l'anévrisme de l'artère splénique est le plus souvent évident et seule sa responsabilité dans la présence de l'hémopéritoine peut être discutée. L'extravasation de produit de contraste hors de l'anévrisme doit être recherchée très précautionneusement au temps artériel de l'injection, pour affirmer la relation de cause à effet.

www.lemanip.com

PATHOLOGIE TRAUMATIQUE

Traumatisme splénique

Blunt splenic trauma

La rate est l'organe plein intra-abdominal le plus fréquemment lésé, en raison de sa friabilité naturelle. L'atteinte traumatique de la rate représente 50 % des lésions contusives de l'abdomen. Elle est le fait d'accidents de la voie publique, mais aussi de bagarres, de chutes, de tentatives de suicides, d'accidents du travail et de sports de contact. Le traumatisme splénique peut s'intégrer dans le cadre d'un polytraumatisme (5 à 10 % des cas), mais est souvent rencontré isolément. Ses mécanismes principaux sont le choc direct, l'écrasement et l'embrochement par une côte fracturée (40 % des traumatismes de la rate s'accompagnent de fractures de côtes gauches et 20 % des fractures de côtes gauches s'accompagnent d'un traumatisme splénique). Les lésions spléniques post-traumatiques sont diverses et regroupent : la fracture parenchymateuse avec effraction capsulaire, l'hématome sous-capsulaire, l'éclatement splénique et l'arrachement vasculaire hilaire. Toutes ces formes sont réunies dans la classification TDM de l'*American Association for the Surgery of Trauma* (Tableau 7-1). La moitié des traumatismes spléniques nécessitent une prise en charge chirurgicale (grades III et IV). Un des risques majeurs de cette pathologie est la rupture splénique différée, en deux temps, avec un classique intervalle libre variant de quelques jours à plusieurs mois.

CONTEXTE CLINIQUE

Le tableau clinique associe des douleurs plus ou moins une défense et des érosions cutanées de l'HCG, une irradiation douloureuse scapulaire gauche, des fractures costales gauches et d'éventuels signes de choc hémodynamique.

BIOLOGIE

La *NFS* peut révéler une déglobulisation plus ou moins marquée.

Paratger Le Site www.lemanip.com Tout Est Gratuit

Paratger Le Site www.lemanip.com Tout Est Gratuit

TABLEAU 7-I : CLASSIFICATION TDM DES TRAUMATISMES SPLÉNIQUES DE L'*AMERICAN ASSOCIATION FOR SURGERY OF TRAUMA* (GRADES I À IV).

I	Déchirure capsulaire Fissure superficielle inférieure à 1 cm de profondeur Hématome sous capsulaire inférieur à 1 cm d'épaisseur
II	Brèche parenchymateuse de 1 à 3 cm de profondeur hématome sous capsulaire ou centrosplénique de 1 à 3 cm d'épaisseur
III	Brèche parenchymateuse supérieure à 3 cm de profondeur Hématome sous capsulaire ou centrosplénique supérieur à 3 cm d'épaisseur
IV	Plaies vasculaires importantes Rupture de la rate en trois (ou plus) fragments

EXAMENS D'IMAGERIE

L'*ASP* peut révéler une grisaille abdominale diffuse en cas d'hémopéritoine majeur.

L'*échographie* est utile en cas d'hémorragie intrapéritonéale abondante, avec un patient peu stable et devant être rapidement emmené au bloc opératoire. Les renseignements fournis sont voisins de ceux de la TDM. Le problème majeur réside pour le diagnostic des lésions très récentes de la rate, dont l'échogénicité est très voisine de celle du parenchyme non lésé de voisinage, et qui peuvent donc être méconnues jusque dans 10 à 20 % des cas.

TDM

L'aspect TDM des lésions traumatiques de la rate varie selon les formes anatomopathologiques rencontrées.

Brèche parenchymateuse

La *sémiologie TDM* (fig. 7-6) associe :

- une image de fracture du parenchyme splénique, spontanément hypodense et ne se rehaussant pas lors de l'injection de contraste IV ;
- de possibles fractures costales gauches associées ;
- un épanchement intrapéritonéal spontanément dense (d = 60 UH), prédominant souvent en région périsplénique et dont la présence signe la déchirure capsulaire.

Hématome sous-capsulaire

La *sémiologie TDM* (fig. 7-7) associe :

- une collection liquidienne périsplénique lenticulaire, comprimant le parenchyme adjacent, souvent hétérogène et spontanément dense (d = 60 UH) ;
- un respect capsulaire se traduisant par l'absence d'hémopéritoine.

Éclatement splénique

La *sémiologie TDM* (fig. 7-8) associe :

- une altération des contours spléniques ;

www.lemanip.com

Paratger Le Site www.lemanip.com Tout Est Gratuit

Paratger Le Site www.lemanip.com Tout Est Gratuit

www.lemanip.com

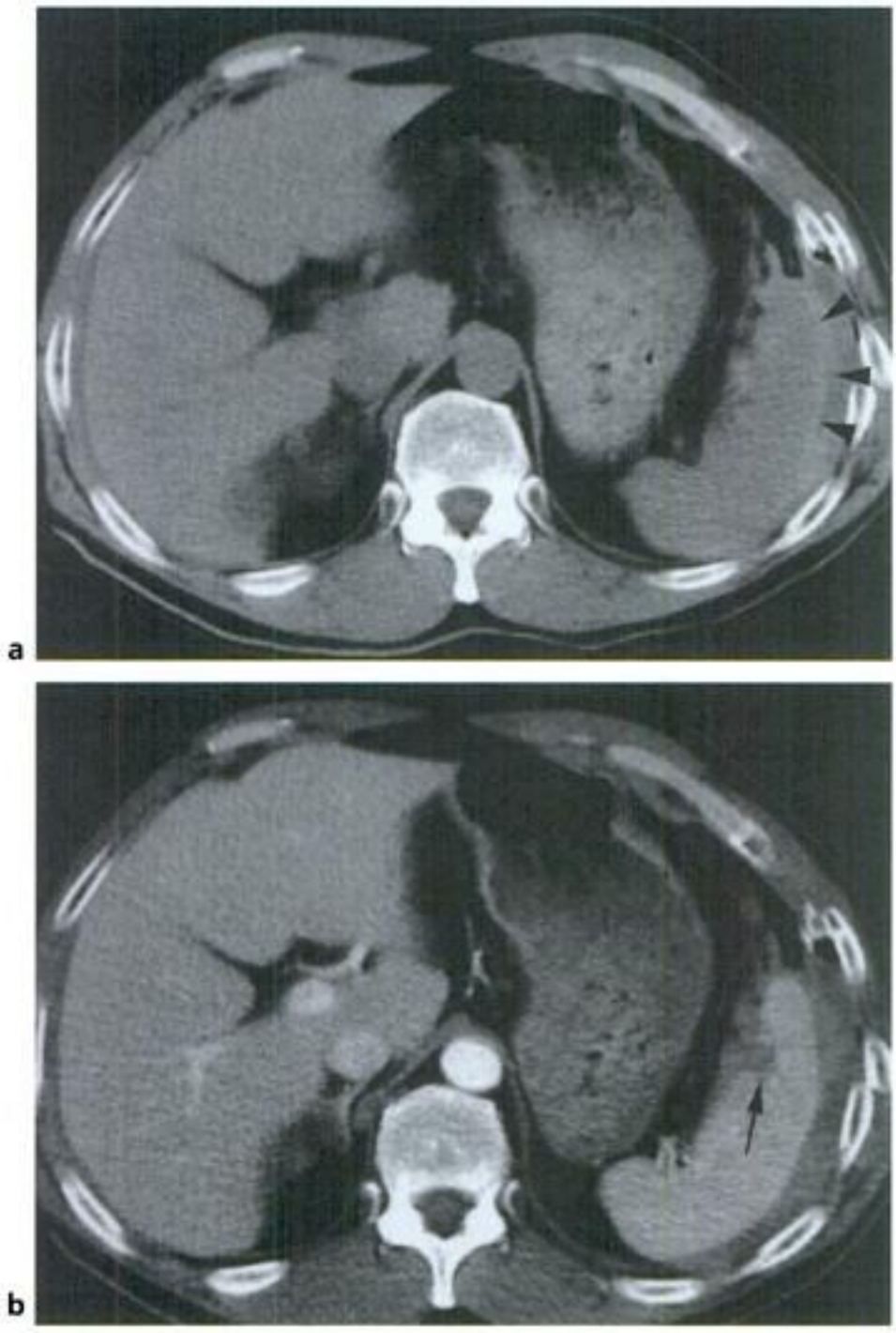

Figure 7-6.

Brèche parenchymateuse splénique avec rupture capsulaire. a : sans injection. Présence d'une lame périsplénique spontanément dense (têtes de flèche) en rapport avec un hémopéritoine. b : temps parenchymateux. Trait de fracture splénique transcapsulaire (flèche) ne se rehaussant pas après injection de produit de contraste IV.

- une importante hétérogénéité du parenchyme atteint avant injection de produit de contraste IV ;
- un défaut de rehaussement en plages anfractueuses correspondant aux zones fracturées séparant les zones saines ;
- une rupture capsulaire se traduisant par un hémopéritoine ;
- une plaie vasculaire, avec extravasation de produit de contraste en cas d'atteinte hilaire.

Paratger Le Site www.lemanip.com Tout Est Gratuit

Paratger Le Site www.lemanip.com Tout Est Gratuit

Figure 7-7.
Hématome sous-capsulaire de la rate. Collection périsplénique biconvexe et hétérogène (têtes de flèche) dont l'effet compressif et tassant sur le parenchyme splénique avoisinant est caractéristique. Noter l'absence d'épanchement intrapéritonéal affirmant le respect capsulaire.

www.lemanip.com

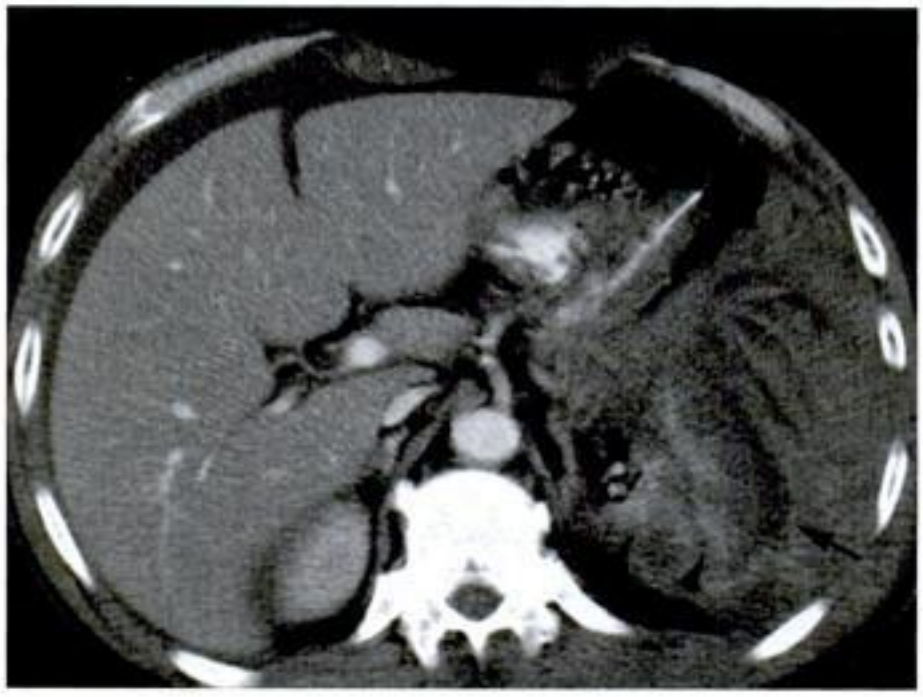

Figure 7-8.
Éclatement de la rate. Très importante hétérogénéité de la loge splénique (flèche), au sein de laquelle on note quelques rares plages de parenchyme sain rehaussées par le produit de contraste IV (têtes de flèche).

Paratger Le Site www.lemanip.com Tout Est Gratuit

Paratger Le Site www.lemanip.com Tout Est Gratuit

DIAGNOSTIC TDM DIFFÉRENTIEL

Il convient tout d'abord de se méfier de l'aspect tigré physiologique du rehaussement splénique au temps artériel (environ 20 secondes après injection du produit de contraste IV).

Un infarctus splénique (d'origine thrombotique ou embolique) possède un aspect voisin de celui d'une dévascularisation post-traumatique, mais aucun hémopéritoine ne lui est alors associé.

Une lésion tumorale hémorragique de la rate peut être confondue avec un simple hématome centrohépatique, mais un contrôle à distance de l'épisode traumatique révèle l'absence d'évolution de l'image pathologique vers la liquéfaction.

Les lacérations et les hématomes sous-capsulaires fournissent en général des images TDM caractéristiques.

POUR EN SAVOIR PLUS

Abcès à pyogènes

Freeman JL et al. CT of congenital and acquired abnormalities of the spleen. Radiographics 1993 ; 13 : 597-610.

Ng KK et al. Splenic abscess : diagnosis and management. Hepatogastroenterology 2002 ; 49 : 567-71.

Tasar M et al. Computed tomography-guided percutaneous drainage of splenic abscesses. Clin Imaging 2004 ; 28 : 44-8.

Taylor AJ et al. CT of acquired abnormalities of the spleen. AJR 1991 ; 157 : 1213-9.

Thanos L et al. Percutaneous CT-guided drainage of splenic abscess. AJR 2002 ; 3 : 629-32.

Reese JH et al. Splenic abscess arising by direct extension from a perinephretic abscess. Urol Radiol 1990 ; 12 : 91-3.

Van der Laan RT et al. Computed tomography in the diagnosis and treatment of solitary splenic abscesses. J Comput Assist Tomogr 1989 ; 13 : 71-4.

Abcès fungiques

Freeman JL et al. CT of congenital and acquired abnormalities of the spleen. Radiographics 1993 ; 13 : 597-610.

Szapiro D et al. Imagerie de la rate. Feuillets de Radiologie 1996 ; 36 : 163-84.

Infarctus splénique

Merrick RD et al. CT scan of the abdomen in the evaluation of splenic infarction. J Tenn Med Assoc 1990 ; 83 : 77-8.

Rabushka LS et al. Imaging of the spleen : CT with supplemental MR examination. Radiographics 1994 ; 14 : 307-32.

Szapiro D et al. Imagerie de la rate. Feuillets de Radiologie 1996 ; 36 : 163-84.

Rupture spontanée de rate

Coote JM et al. Intra-abdominal bleeding caused by spontaneous rupture of an accessory spleen : the CT findings. Clin Radiol 1999 ; 54 : 689-91.

www.lemanip.com

Paratger Le Site www.lemanip.com Tout Est Gratuit

Paratger Le Site www.lemanip.com Tout Est Gratuit

Katz DS et al. Spontaneous hemorrhage of abdominal splenosis. J Comput Assist Tomogr 1998 ; 22 : 725-7.
Torricelli P et al. Spontaneous rupture of the spleen : report of two cases. Abdom Imaging 2001 ; 26 : 290-3.
Szapiro D et al. Imagerie de la rate. Feuillets de Radiologie 1996 ; 36 : 163-84.

Rupture d'un anévrisme de l'artère splénique

Brunet WG et al. CT demonstration of a ruptured splenic artery aneurysm. J Comput Assist Tomogr 1991 ; 15 : 177-8.
Fitoz S et al. Post-traumatic intrasplenic pseudoaneurysms with delayed rupture : color Doppler sonographic and CT findings. J Clin Ultrasound 2001 ; 29 : 102-4.

Traumatisme splénique

Becker CD et al. Blunt splenic trauma in adults : can CT findings be used to determine the need for surgery. AJR 1994 ; 162 : 343-7.
Boioli F et al. Blunt trauma of the spleen : delayed rupture in computed tomography. Bildgebung 1994 ; 61 : 210-5.
Federle MP et al. Blunt splenic injury in adults : clinical and CT criteria for management, with emphasis on active extravasation. Radiology 1998 ; 206 : 137-42.
Federle MP. Splenic trauma : is follow-up CT of value ? Radiology 1995 ; 194 : 23-4.
Lawson DE et al. Splenic trauma : value of the follow-up CT. Radiology 1995 ; 194 : 97-100.
Mirvis SE et al. Abdominal computed tomography in blunt trauma. Seminars in Roentgenology 1992 ; 27 : 150-83.
Mirvis SE et al. Blunt splenic trauma in adults : CT based classification and correlation with prognosis and treatment. Radiology 1989 ; 171 : 33-9.
Patten RM et al. CT detection of hepatic and splenic injuries : usefulness of liver window settings. AJR 2000 ; 175 : 1107-10.
Szapiro D et al. Imagerie de la rate. Feuillets de Radiologie 1996 ; 36 : 163-84.
Williams RA et al. Computed tomography-assisted management of splenic trauma. Am J Surg 1997 ; 174 : 276-9.

www.lemanip.com

Paratger Le Site www.lemanip.com Tout Est Gratuit

Gratuittement

www.lemanip.com

Radiologie et imagerie medicale

Livres,memoires,rapport de stage,courses,radiologie conventionnelle,Scanner,TDM,IRM,Scintigraphie, Medecine nucleaire,Radiotherapie,Radiologie Interventionnelle,Oncologie,Clichees,Cas interpretes,exposes,medecine

https://www.lemanip.com/

www.lemanip.com

Paratger Le Site www.lemanip.com Tout Est Gratuit

Pancréas

CHAPITRE 8

Le pancréas est une glande digestive à la fois exocrine et endocrine d'une extrême importance sur le plan digestif. Sa situation rétropéritonéale médiane explique son mécanisme traumatique très spécifique, en cisaillement sur le billot vertébral. L'abouchement de son canal principal, au niveau d'un orifice commun avec la VBP, permet de comprendre l'intrication fréquente des pathologies biliaires et pancréatiques, notamment d'origine lithiasique. Sur le plan endocrine, la pathologie pancréatique est rarement aiguë et demeure bien souvent sans traduction morphologique. La proximité du pancréas par rapport au tronc porte et aux vaisseaux mésentériques et spléniques fait de la pancréatite aiguë une pathologie à haut risque de complication vasculaire pour d'autres organes tels que la rate ou le foie.

www.lemanip.com

PATHOLOGIE INFLAMMATOIRE

Pancréatite aiguë

Acute pancreatitis

La pancréatite aiguë correspond à une inflammation de la glande pancréatique. La persistance de la cause entraîne des phénomènes d'autodestruction glandulaire avec formation de coulées de nécrose. L'organisation de ces poches nécrotiques aboutit dans 10 % des cas à la formation différée de pseudokystes du pancréas de topographie variée, pouvant donner lieu à des complications propres (surinfection, compression, rupture). Les pancréatites aiguës d'origine alcoolique et biliaire représentent à elles seules 80 à 90 % des pancréatites aiguës (Tableau 8-I). D'autres causes plus rares sont évoquées, telles que l'hyperlipidémie (de type I et V), des causes infectieuses, des causes iatrogènes (chirurgie biliaire, manœuvre endoscopique, médicaments), traumatiques et enfin malformatives (pancréas divisum). Sur le plan anatomopathologique, on distingue deux formes classiques : la pancréatite aiguë œdémateuse (80 % des cas), se traduisant par des phénomènes exclusivement exsudatifs, et la pancréatite aiguë nécroticohémorragique (20 % des cas), associant une nécrose glandulaire, une stéatonécrose et des troubles vasculaires hémorragiques. Les complications de la pancréatite aiguë sont la collection liquidienne, la surinfection nécrotique, l'abcès du pancréas (rare), le pseudokyste du pancréas (au-delà de quatre semaines), les fistules transdiaphragmatiques et les complications veineuses (thrombose aiguë de la veine splénique, de la veine mésentérique supérieure) et artérielles (pseudoanévrisme de l'artère splénique, fistule artérioveineuse).

Paratger Le Site www.lemanip.com Tout Est Gratuit

Paratger Le Site www.lemanip.com Tout Est Gratuit

TABLEAU 8-I : DIFFÉRENTES CAUSES DE PANCRÉATITE AIGUË.

Lithiase biliaire
Alcool
Post-opératoire
Wirsungographieet sphinctérotomie endoscopique
Traumatisme
Métabolique
– Hypertriglycéridémie
– Hypercalcémie
– Insuffisance rénale
– Transplantation rénale
– Stéatose aiguë gravidique
Infectieuses
– Oreillons
– Infections virales (coxsackies, échovirus, cytomégalovirus)
– Parasitoses (ascaridiose, hydatidose)
– Bactériennes
Médicamenteuses
– Azathioprine
– Diurétiques thiazidiques
– Furosémide
– Sulfamides
– Contraceptifs oraux
– Tétracyclines
– Acide valproïque
– Pentamidine
– Didanosine
– L-asparaginase
– Enalapril
– Mercaptopurine
– Mesalazine
– Prednisone
– Sulindac
Piqûre de scorpion
Connectivites
– Lupus érythémateux disséminé
– Périartérite noueuse
Ulcère gastroduodenal perforé
Pancrés divisum
Obstruction de l'ampoule de Vater
– Tumeur de la tête du pancréas
– Diverticule duodénal
– Ampullome vatérien

www.lemanip.com

CONTEXTE CLINIQUE

Le tableau classique associe une épigastralgie transfixiante d'apparition brutale, des nausées et vomissements, une fièvre modérée et une légère défense abdominale. La discordance entre des signes fonctionnels bruyants et des signes d'examen pauvres est évocatrice.

Paratger Le Site www.lemanip.com Tout Est Gratuit

BIOLOGIE

Les *taux d'amylases et de lipases* sont élevés (malheureusement de façon non constante) dans le sang, les urines et les liquides d'épanchement.

D'autres données biologiques ont une valeur pronostique et ont été regroupées, avec certains signes cliniques, dans les *critères de Ranson* (Tableau 8-II).

TABLEAU 8-II : CRITÈRES DE RANSON DE LA PANCRÉATITE AIGUË.

À L'ADMISSION	DURANT LES PREMIÈRES 48 HEURES
Âge > 55 ans	Chute de l'hématocrite > 10 %
GB > 16 000 mm³	Élévation urée sanguine > 1,8 mmol/l
Glycémie > 11 mmol/l (en dehors d'un diabète)	Calcémie < 2 mmol/l
LDH 1,5 x N	PaO_2 < 60 mmHg
ASAT 6 x N	Chute bicarbonates sanguins > 4 mmol/l
	Séquestration liquidienne > 6 litres (bilan entrées/sorties)

EXAMENS D'IMAGERIE

L'*ASP* permet la mise en évidence de calcifications biliaires ou pancréatiques, d'un ileus reflexe, d'une anse sentinelle, et d'un éventuel épanchement pleural gauche, tandis qu'un pneumopéritoine peut être éliminé.

L'*échographie* est souvent limitée par la présence de gaz, en rapport avec un ileus réflexe. Dans les meilleures conditions, le pancréas apparaît globalement hypoéchogène en rapport avec la tuméfaction et la cause lithiasique peut être confirmée par la mise en évidence d'un calcul enclavé à la papille ou simplement évoquée en cas de vésicule lithiasique.

L'*échoendoscopie* permet le diagnostic de microcalculs cholédociens et peut être complété d'un geste de sphinctérotomie.

TDM

La TDM est l'examen clé de la pancréatite aiguë. La classification de Balthazar stadifie les pancréatites aiguës selon leur degré de gravité morphologique (Tableau 8-III). La prise en compte de la présence de nécrose en plus du grading initial a permis la création d'un index de sévérité TDM (CTSI) (Tableau 8-IV). À noter que l'infiltration de l'aire graisseuse péricardiale postérieure et de l'aire surrénalienne gauche a été récemment retenue comme un signe TDM de sévérité de la pancréatite aiguë.

Les deux formes anatomopathologiques présentent des aspects *TDM* différents.

Pancréatite aiguë œdémateuse

La *sémiologie TDM de la pancréatite aiguë œdémateuse* (fig. 8-1) associe selon son grade dans la classification de Balthazar :

- une infiltration glandulaire avec effacement des septas graisseux intra-glandulaires et défaut relatif de rehaussement ;
- une infiltration de la graisse périglandulaire ;

www.lemanip.com

Tableau 8-III : Classification TDM de la pancréatite aiguë selon Balthazar.

Grade A (15 %)	Aspect normal de la glande
Grade B (23 %)	Œdème glandulaire isolé
Grade C (20 %)	Infiltration de la graisse péripancréatique
Grade D (14 %)	Infiltration péripancréatique et coulée inflammatoire unilatérale
Grade E (28 %)	Collection nécroticohémorragique ou présence d'une coulée inflammatoire bilatérale

Tableau 8-IV : Index de sévérité TDM (CTSI) de la pancréatite aiguë selon Balthazar.

GRADE	POINTS	NÉCROSE	POINTS
A	0	Ø	0
B	1	< 30 %	2
C	2	30 % - 50 %	4
D	3	> 50 %	6
E	4		

CTSI = somme des points du grade et de la nécrose (note sur 10).

– un épaississement des fascias pararénaux ;

– de possibles collections fluides intrapéritonéales (d = 10 à 20 UH) ;

– un possible rehaussement marqué du bas cholédoque en cas de migration lithiasique causale (*choledocal ring sign*) ;

– la présence éventuelle du calcul responsable enclavé au niveau de la papille.

Pancréatite aiguë nécroticohémorragique

La sémiologie TDM de la pancréatite aiguë nécroticohémorragique (fig. 8-2) associe :

– une autodestruction pancréatique avec présence de plages intraglandulaires hypodenses après injection de produit de contraste IV, traduisant les zones de nécrose ;

– des collections extrapancréatiques hétérogènes et de densité spontanée élevée (d = 40 à 60 UH), diffusant largement au dehors de la loge pancréatique au sein des gouttières pariétocoliques et jusque dans les récessus péritonéaux ;

– la présence de gaz au sein de la glande pancréatique et/ou des collections de nécroses dans la forme gangreneuse ;

– un possible rehaussement marqué du bas cholédoque en cas de migration lithiasique causale (*choledocal ring sign*) ;

– un éventuel calcul enclavé au niveau du bas cholédoque responsable du tableau pathologique.

www.lemanip.com

Paratger Le Site www.lemanip.com Tout Est Gratuit

www.lemanip.com

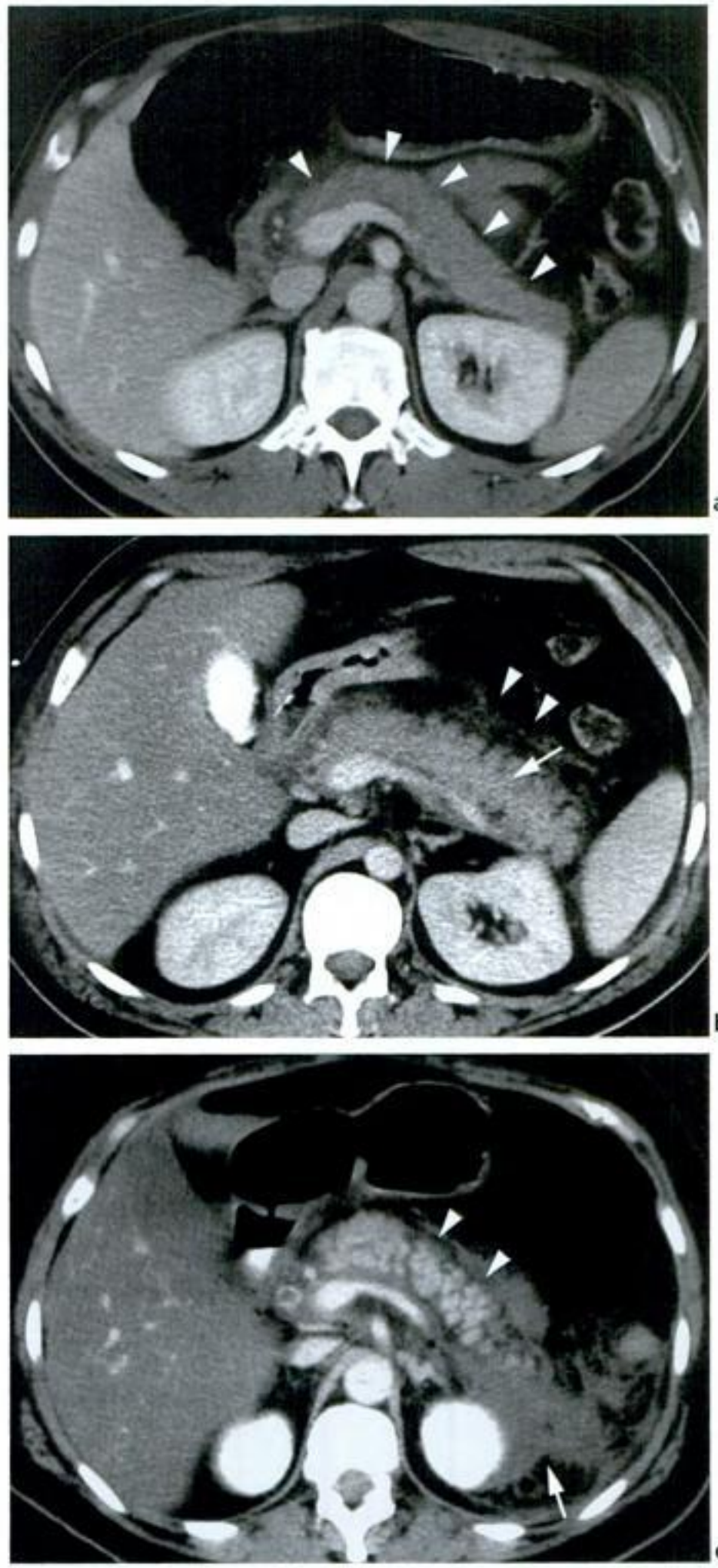

Figure 8-1.
Pancréatite aiguë œdémateuse. a : grade B de la classification de Balthazar. Œdème glandulaire diffus (têtes de flèche) avec disparition de la visibilité des septas graisseux intraglandulaires. b : grade C de la classification de Balthazar. Œdème glandulaire (flèche) et infiltration de la graisse péripancréatique (têtes de flèche). c : grade D de la classification de Balthazar. Infiltration péripancréatique importante (têtes de flèche) et coulée inflammatoire pararénale antérieure gauche (flèche).

Paratger Le Site www.lemanip.com Tout Est Gratuit

Paratger Le Site www.lemanip.com Tout Est Gratuit

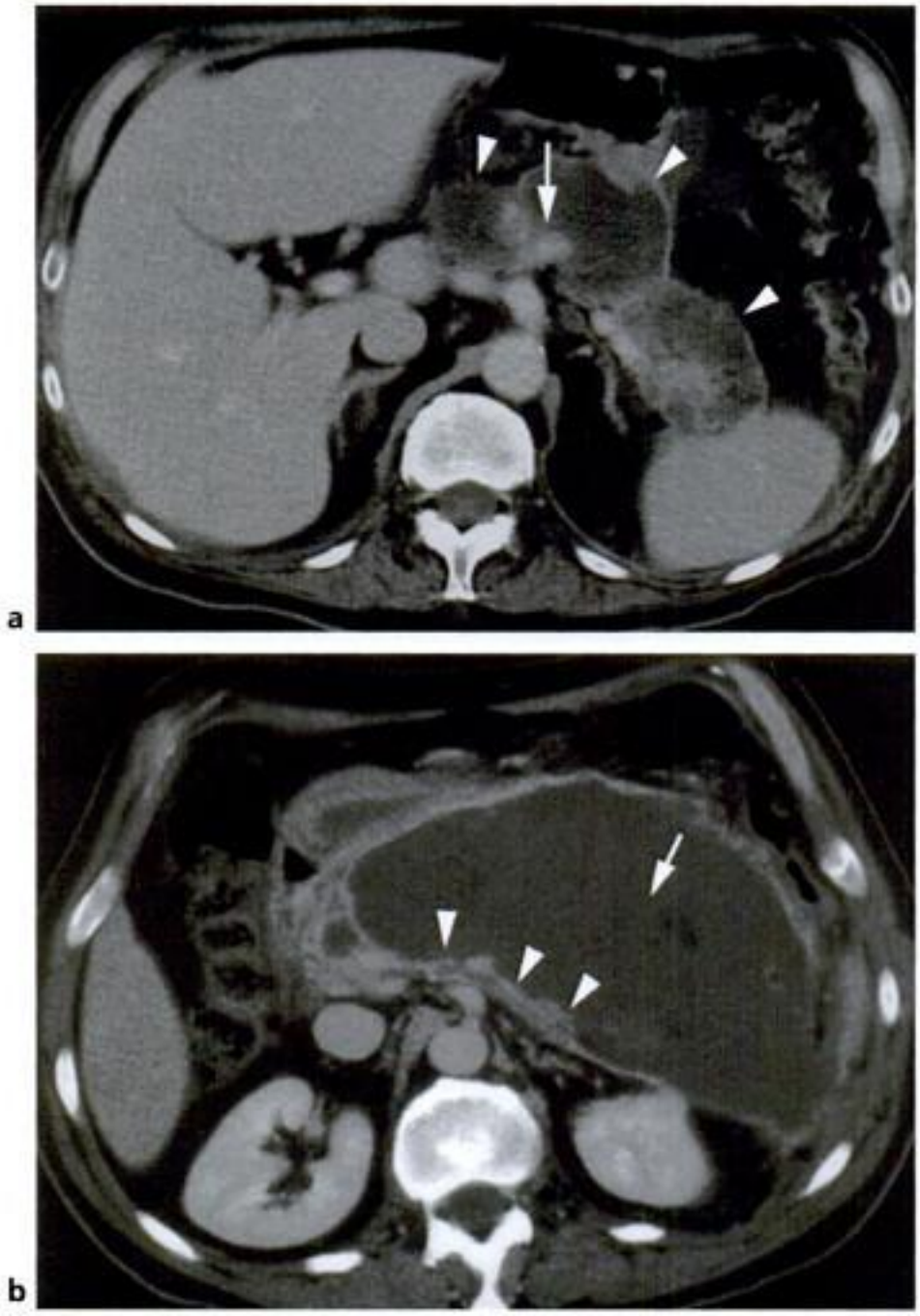

Figure 8-2.
Pancréatite aiguë nécroticohémorragique. a : grade E de la classification de Balthazar. Collection nécroticohémorragique de la loge pancréatique (têtes de flèche). Persistance de quelques plages de rehaussement glandulaire après injection de produit de contraste IV (flèche). b : grade E de la classification de Balthazar. Autolyse pancréatique subtotale (têtes de flèche) et très volumineuse collection nécroticohémorragique de la loge pancréatique (flèche) refoulant les structures digestives avoisinantes et s'étendant largement le long du fascia pararénal antérieur gauche.

DIAGNOSTIC TDM DIFFÉRENTIEL

L'adénocarcinome pancréatique peut prêter à confusion dans une forme atypique. Le contexte clinique et biologique est néanmoins le plus souvent très différent et il n'existe presque jamais de collection associée.

La pancréatite aiguë du sillon est une forme un peu différente pour laquelle l'inflammation prédomine au niveau du sillon duodénopancréatique.

Paratger Le Site www.lemanip.com Tout Est Gratuit

www.lemanip.com

Paratger Le Site www.lemanip.com Tout Est Gratuit

Pancréatite aiguë du sillon

Acute groove pancreatitis

La pancréatite du sillon est une forme particulière de pancréatite, extrêmement localisée, avec une fibrose infiltrant la région du sillon duodénopancréatique. L'atteinte du sillon peut être pure ou alors englober la tête du pancréas. Cette forme de pancréatite peut exister sans aucune atteinte canalaire intrapancréatique. Certains auteurs rapprochent cette pathologie de la dystrophie kystique sur pancréas aberrant. Un tableau aigu peut survenir sur ce terrain chronique sans facteur favorisant réellement bien défini.

CONTEXTE CLINIQUE

Le tableau clinique de la pancréatite aiguë du sillon est voisin de celui de la pancréatite aiguë, avec une douleur épigastrique non associée à une fièvre.

BIOLOGIE

L'*amylasémie* peut être normale ou très modérément augmentée.

EXAMENS D'IMAGERIE

L'*ASP* ne met en évidence en général qu'un iléus réflexe ou une anse sentinelle épigastrique.

L'*échographie* permet rarement le diagnostic, même si les lésions kystiques à l'intérieur du sillon ou dans la paroi du duodénum sont parfois décelables. Le barrage gazeux digestif en rapport avec l'ileus est souvent un handicap majeur à l'étude ultrasonore.

L'*IRM* est probablement l'examen le plus approprié pour le diagnostic de certitude, avec la mise en évidence d'un sillon duodénopancréatique hypointense en pondération T1, isointense en pondération T2 et surtout se rehaussant de façon très retardée après injection de Gadolinium (signe très caractéristique).

TDM

La sémiologie TDM de la pancréatite aiguë du sillon (fig. 8-3) associe :

– une infiltration de la région péricéphalique du pancréas affirmant le caractère aigu de l'épisode ;

– un épaississement pariétal duodénal plus ou moins sténosant ;

– un sillon duodénopancréatique se rehaussant de façon importante et surtout très retardé lors de l'injection de contraste IV ;

– la présence éventuelle d'images kystiques à l'intérieur du sillon ou dans la paroi duodénale ;

– l'absence d'anomalie glandulaire pancréatique associée dans la forme pure ou au contraire un aspect infiltré de la tête du pancréas dans la forme impure.

Paratger Le Site www.lemanip.com Tout Est Gratuit

www.lemanip.com

www.lemanip.com

Figure 8-3.
Pancréatite aiguë du sillon. a : temps parenchymateux. Infiltration inter-duodénopancréatique avec présence d'une infiltration graisseuse révélatrice de la phase aiguë (têtes de flèche). Noter une petite image kystique caractéristique au sein du sillon (flèche). b : temps tardif. Important rehaussement de l'infiltration du sillon duodénopancréatique (flèche) affirmant la nature fibreuse pathognomonique de ce processus pathologique.

DIAGNOSTIC TDM DIFFÉRENTIEL

La forme pure est caractéristique, tandis que la forme impure avec atteinte concomitante de la tête et du sillon peut faire évoquer un problème de tumeur de la tête du pancréas surtout en cas de dilatation des voies biliaires sus-jacentes.

Paratger Le Site www.lemanip.com Tout Est Gratuit

Pseudokyste du pancréas

Pancreatic pseudocyst

Le pseudokyste du pancréas est une collection de liquide pancréatique encapsulé au sein d'une coque fibreuse. Ce tableau pathologique correspond à une complication de la pancréatite aiguë (15 %) mais également de la pancréatite chronique et des traumatismes du pancréas. Le site préférentiel des pseudokystes se situe à la jonction corps/queue du pancréas (85 % des cas) et plus rarement en région céphalique (15 % des cas). Les pseudokystes du pancréas se développent parfois à distance de la glande pancréatique et peuvent alors être retrouvés en position pararénale, juxtasplénique, mais également rétropéritonéale ou médiastinale. Un délai de 4 à 6 semaines après l'épisode aigu de la pancréatite est en général nécessaire à la formation du pseudokyste. Son évolution est ensuite variable, avec des cas de résolution spontanée, d'autres cas de croissance continue, avec érosion vasculaire et des cas de rupture en péritoine libre ou au sein d'un organe creux adjacent. Ces complications surviennent en règle générale pour des lésions pseudokystiques dépassant les 5 cm de diamètre.

CONTEXTE CLINIQUE

Le tableau clinique du pseudokyste du pancréas est en rapport avec sa taille et ses complications. Le pseudokyste non compliqué associe en général des douleurs épigastriques, parfois transfixiantes, et un syndrome de masse à la palpation du haut abdomen. Le pseudokyste compliqué peut se traduire par une obstruction des voies biliaires, avec douleur abdominale aiguë et ictère. Sa rupture en péritoine libre se traduit par une défense abdominale généralisée. L'abcèdation du pseudokyste génère un tableau infectieux majeur, pouvant évoluer jusqu'au choc septique. Enfin, l'érosion d'une artère splénique ou hépatique provoque un état de choc hémorragique pouvant être rapidement fatal.

BIOLOGIE

Le pseudokyste du pancréas non compliqué n'a pas de traduction biologique spécifique.
Une hyperleucocytose marquée à la *NFS* traduit une surinfection du pseudokyste.
Une chute de *l'hémoglobine* et de *l'hématocrite* traduisent une hémorragie en général liée à l'érosion d'une artère splénique ou hépatique ou à la rupture d'un pseudoanévrisme.

EXAMENS D'IMAGERIE

L'*ASP* peut mettre en évidence une image d'opacité grossièrement arrondie refoulant les structures digestives avoisinantes.
L'*échographie* retrouve en général une image kystique, de contenu anéchogène, mais contenant parfois des échos internes en rapport avec des débris cellulaires.
La complication infectieuse d'un pseudokyste se traduit par un aspect hautement hétérogène de son contenu lié à la formation de pus. La rupture d'un pseudokyste peut être

www.lemanip.com

Paratger Le Site www.lemanip.com Tout Est Gratuit

Paratger Le Site www.lemanip.com Tout Est Gratuit

déduite d'un aspect lésionnel rétracté, associé à un épanchement intrapéritonéal. L'érosion vasculaire avec rupture pseudoanévrismale se traduit quant à elle par un épanchement intrapéritonéal d'allure hétérogène, dans un contexte de choc hémorragique.

L'*artériographie* conserve un intérêt dans le diagnostic et la prise en charge (embolisation) de la complication hémorragique du pseudokyste par rupture de pseudoanévrisme.

TDM

La sémiologie TDM du pseudokyste du pancréas (fig. 8-4) associe :

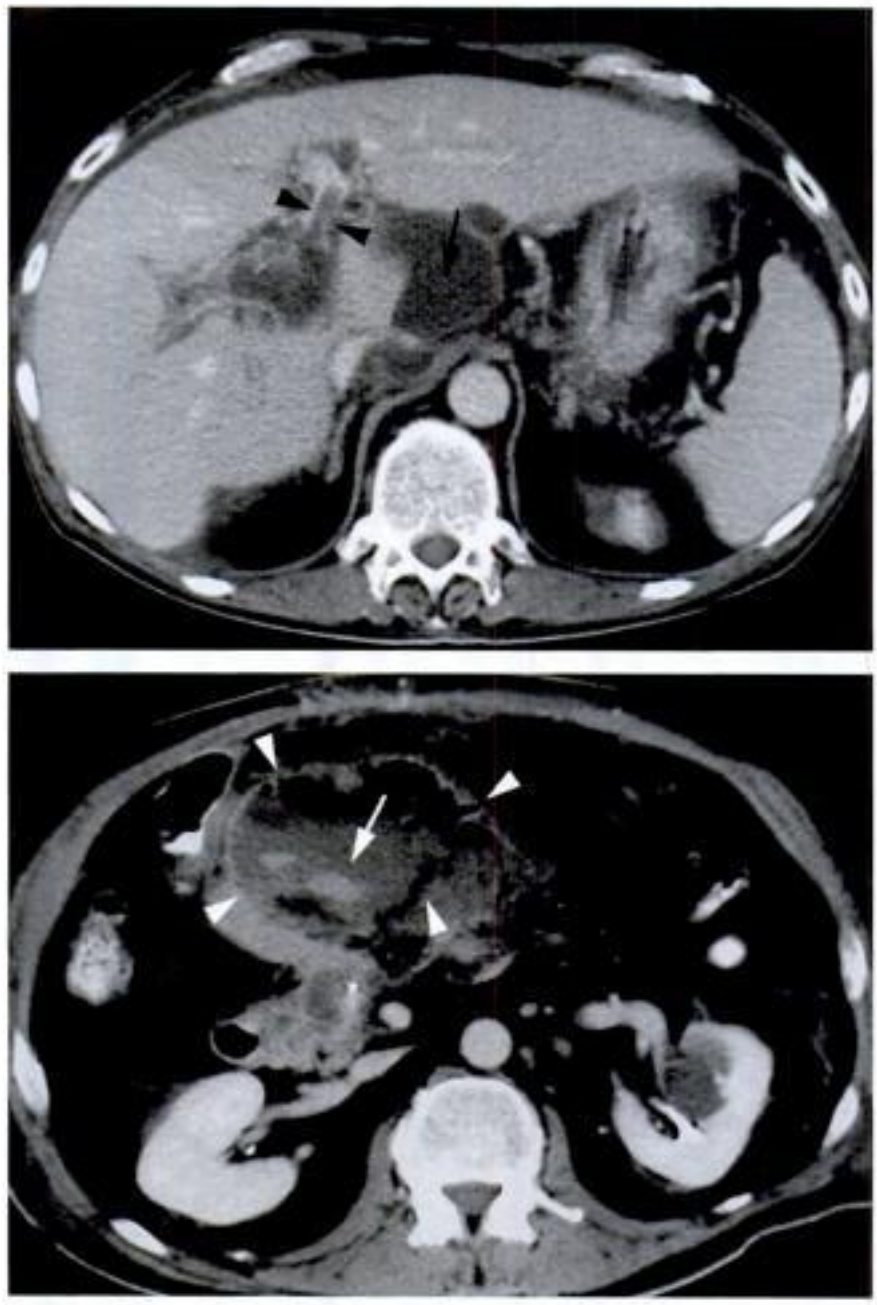

Figure 8-4.
Complication des pseudokystes du pancréas. a : thrombose portale segmentaire sur pseudokyste du pancréas. Thrombus présent dans la branche portale gauche (têtes de flèche). Le pseudokyste pancréatique responsable (flèche) possède une extension haute jusque dans le hile hépatique. b : abcédation d'un pseudokyste du pancréas. Collection hétérogène et largement remaniée (têtes de flèche) contenant de façon caractéristique des bulles gazeuses (flèche).

Paratger Le Site www.lemanip.com Tout Est Gratuit
www.lemanip.com

Paratger Le Site www.lemanip.com Tout Est Gratuit

www.lemanip.com

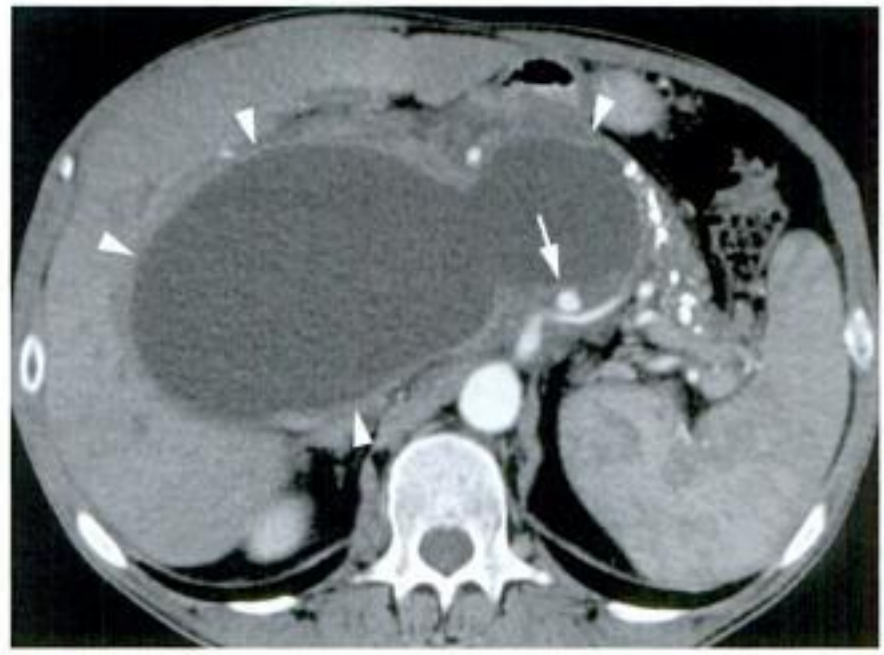

c

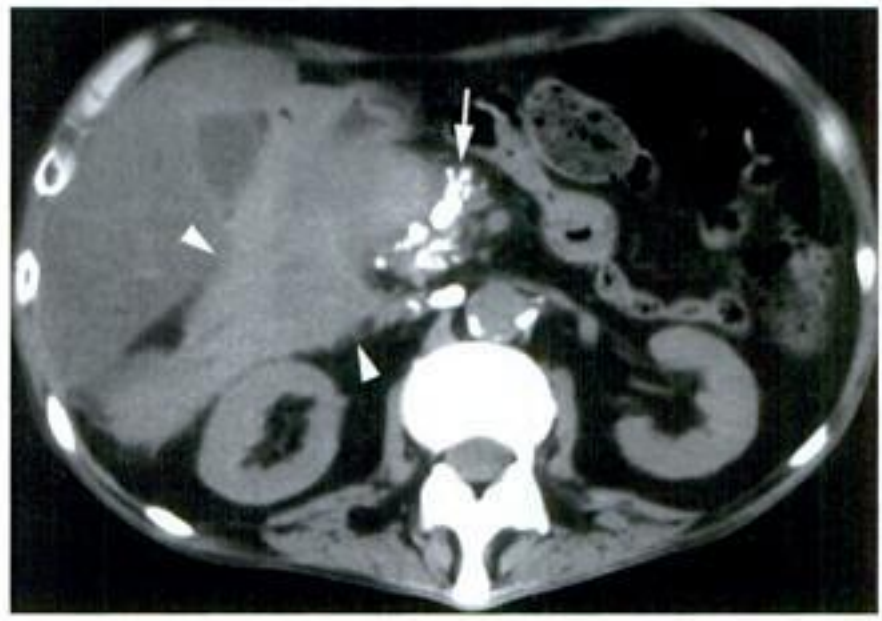

d

e

c : érosion vasculaire avec néoformation d'un pseudoanévrisme de l'artère splénique. Volumineux pseudokyste bilobé (têtes de flèche) de la région cœliaque avec une petite image sacciforme périphérique (flèche), fortement rehaussée au temps artériel de l'injection, très évocatrice d'un pseudoanévrisme de l'artère splénique. d : rupture hémorragique d'un pseudokyste du pancréas. Calcifications de la tête du pancréas (flèche) dans le cadre d'une pancréatite chronique calcifiante. Importante infiltration spontanément dense (têtes de flèche) de la région sous-hépatique et pararénale antérieure gauche en rapport avec la rupture hémorragique du pseudokyste. e : rupture d'un pseudokyste du pancréas dans le duodénum. Collection pseudokystique (tête de flèche) refoulant le cadre duodénal. Solution de continuité au niveau de la paroi du pseudokyste (flèche) et NHA dans le pseudokyste largement évocateurs d'un processus fistuleux.

Paratger Le Site www.lemanip.com Tout Est Gratuit

– une lésion ronde homogène, hypodense et de densité liquidienne avant injection de produit de contraste ;
– un rehaussement important de la fine capsule fibreuse périphérique qui l'entoure après injection de produit de contraste IV ;
– d'éventuels signes de complications (une rétraction lésionnelle et un épanchement intrapéritonéal en cas de rupture en péritoine libre, une communication avec le tube digestif en cas de rupture intradigestive, un pseudoanévrisme associé à un hémopéritoine en cas d'érosion vasculaire, une hétérogénéité de son contenu avec une infiltration de la graisse périlésionnelle en cas d'abcédation) ;
– des signes évocateurs de la pancréatite causale (calcifications pancréatiques, dilatation modérée des voies biliaires ou du Wirsung).

DIAGNOSTIC TDM DIFFÉRENTIEL

Les kystes congénitaux sont rares et surviennent le plus souvent dans le cadre de la maladie polykystique (avec des lésions hépatiques et rénales associées) ou de la maladie de Von Hippel-Lindau.

La tumeur intracanalaire pancréatique mucineuse et papillaire possède un caractère branché sur le Wirsung.

Le cystadénome et le cystadénocarcinome mucineux du pancréas sont de diagnostic différentiel difficile, même s'ils présentent en général un aspect multiloculaire et des nodules muraux évocateurs d'un processus tumoral.

PATHOLOGIE TRAUMATIQUE

Traumatisme pancréatique

Blunt pancreatic trauma

L'atteinte traumatique du pancréas est rare (plus fréquente chez l'enfant), correspondant à 3 % des traumatismes fermés de l'abdomen. Le traumatisme pancréatique peut s'intégrer dans le cadre d'un polytraumatisme (avec le foie et/ou le duodénum), mais peut exister isolément. Son mécanisme est toujours celui du choc direct de la glande sur le billot vertébral (par un volant de voiture, un guidon de vélo). Les lésions contusives prédominent à la jonction corporéocaudale et regroupent la contusion pancréatique simple, l'hématome de la loge pancréatique et la fracture pancréatique (avec section du Wirsung). Les complications évolutives représentent 30 % des cas et correspondent à la pancréatite aiguë, l'abcès pancréatique, le pseudoanévrisme de l'artère splénique, le pseudokyste du pancréas ou encore la fistule pancréatique.

CONTEXTE CLINIQUE

Le tableau clinique associe une douleur et une défense épigastrique, dans un contexte de contusion abdominale en compression sur le rachis.

www.lemanip.com

Paratger Le Site www.lemanip.com Tout Est Gratuit

BIOLOGIE

Le bilan relève une *hyperamylasémie* (dont le taux n'est pas corrélé à la gravité de l'atteinte pancréatique).

EXAMENS D'IMAGERIE

L'*ASP* est sans intérêt diagnostique en l'absence d'une atteinte duodénale associée avec pneumopéritoine.

L'*échographie* peut révéler un aspect globuleux ou hétérogène de la glande pancréatique avec une infiltration de la graisse périglandulaire. Dans de rares cas, la fracture parenchymateuse peut être visualisée.

TDM

L'aspect TDM des lésions traumatiques du pancréas varie selon les formes anatomopathologiques rencontrées :

Contusion pancréatique simple

La *sémiologie TDM* (fig. 8-5) associe :

- un pancréas d'allure tuméfiée, discrètement hypodense et se rehaussant modérément lors de l'injection de contraste IV ;
- une infiltration hémorragique spontanément dense (d = 60 UH) et plus ou moins importante de la loge pancréatique et des fascias pararénaux ;
- l'absence de fracture glandulaire décelée.

Hématome de la loge pancréatique

La *sémiologie TDM* (fig. 8-6) associe :

- une collection péripancréatique souvent située en région céphalique ou isthmique, de densité spontanément élevée (d = 60 UH) ;
- une possible extravasation de produit de contraste en cas de plaie vasculaire active ;
- une infiltration par contiguité des espaces pararénaux ;
- l'absence de fracture glandulaire décelée.

Fracture pancréatique

La *sémiologie TDM* (fig. 8-7) associe :

- une altération des contours glandulaires ;
- une hétérogénéité marquée du parenchyme pancréatique ;
- une solution de continuité de la glande et du canal pancréatique principal avec un défaut de rehaussement par le produit de contraste IV de la zone de jonction corporéocaudale (correspondant au trait de fracture) ;
- une possible extravasation de contraste en rapport avec une plaie vasculaire ;
- une infiltration péripancréatique et des fascias pararénaux souvent importante.

www.lemanip.com

Paratger Le Site www.lemanip.com Tout Est Gratuit

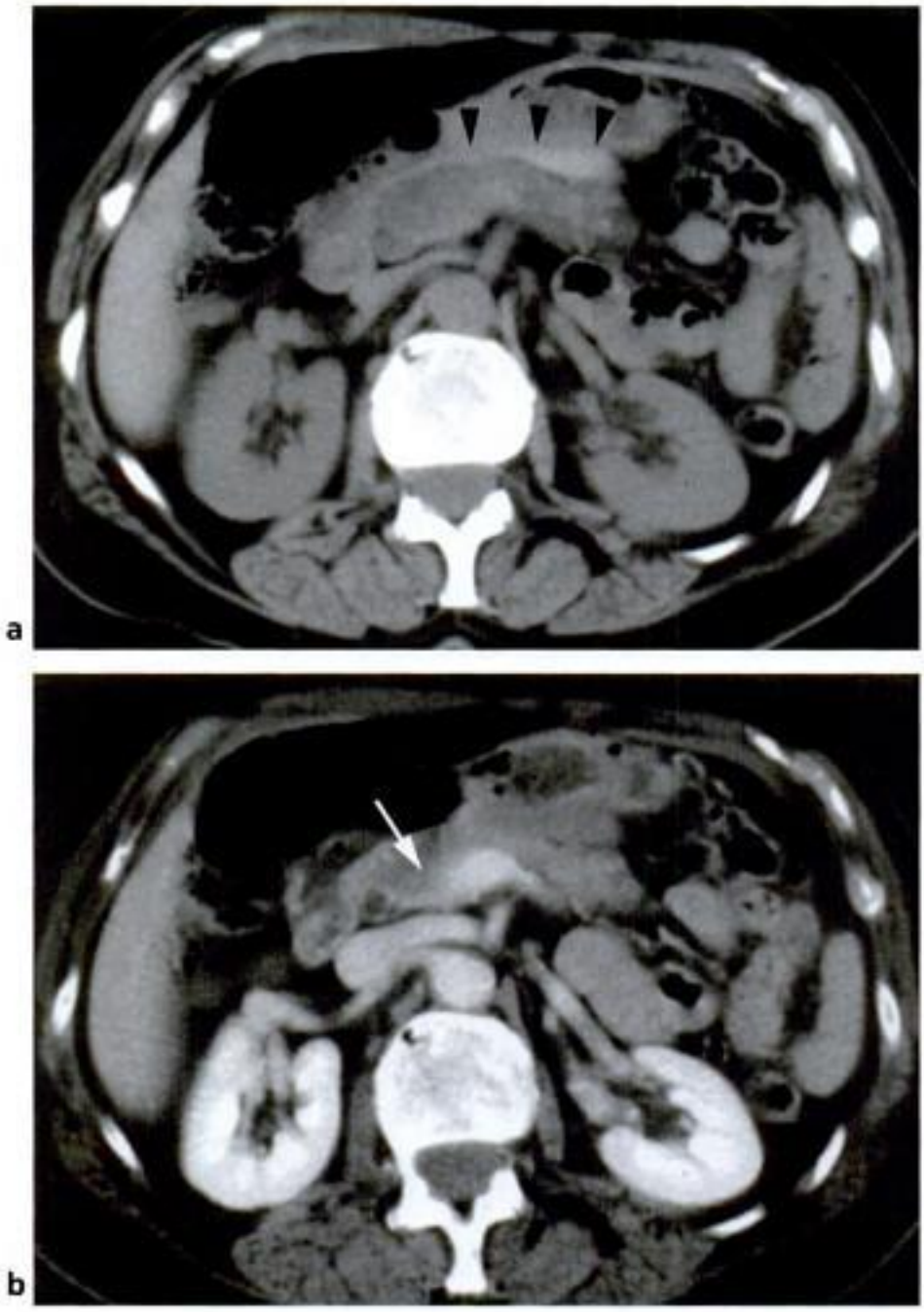

Figure 8-5.
Contusion pancréatique simple. a : sans injection. Hyperdensité péripancréatique (têtes de flèche) évocatrice. b : temps parenchymateux. Net défaut de rehaussement de la région céphalique du pancréas (flèche) révélant une zone de contusion pancréatique.

www.lemanip.com

Paratger Le Site www.lemanip.com Tout Est Gratuit

www.lemanip.com

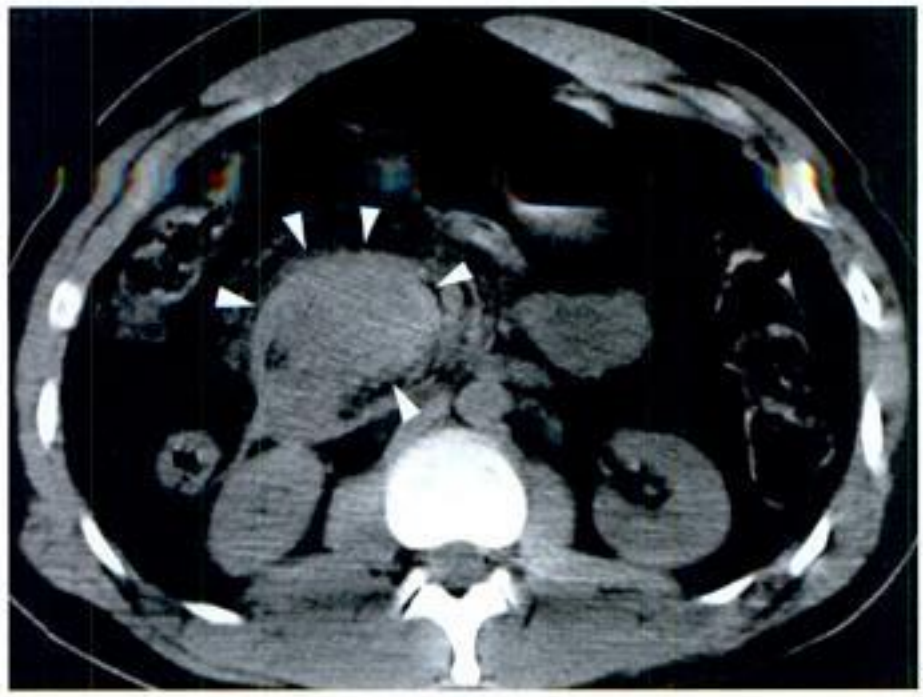

a

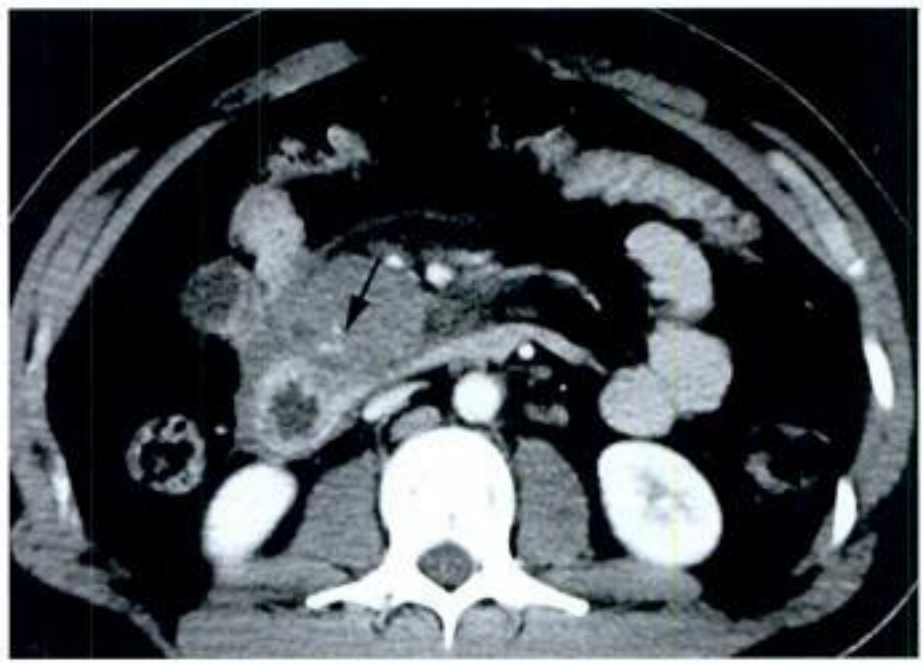

b

Figure 8-6.
Hématome de la loge pancréatique. a : sans injection. Collection grossièrement arrondie et spontanément dense (têtes de flèche) de la tête du pancréas. b : temps parenchymateux. Mise en évidence d'une extravasation de contraste au sein de la collection (flèche) signant un saignement actif.

Paratger Le Site www.lemanip.com Tout Est Gratuit

www.lemanip.com

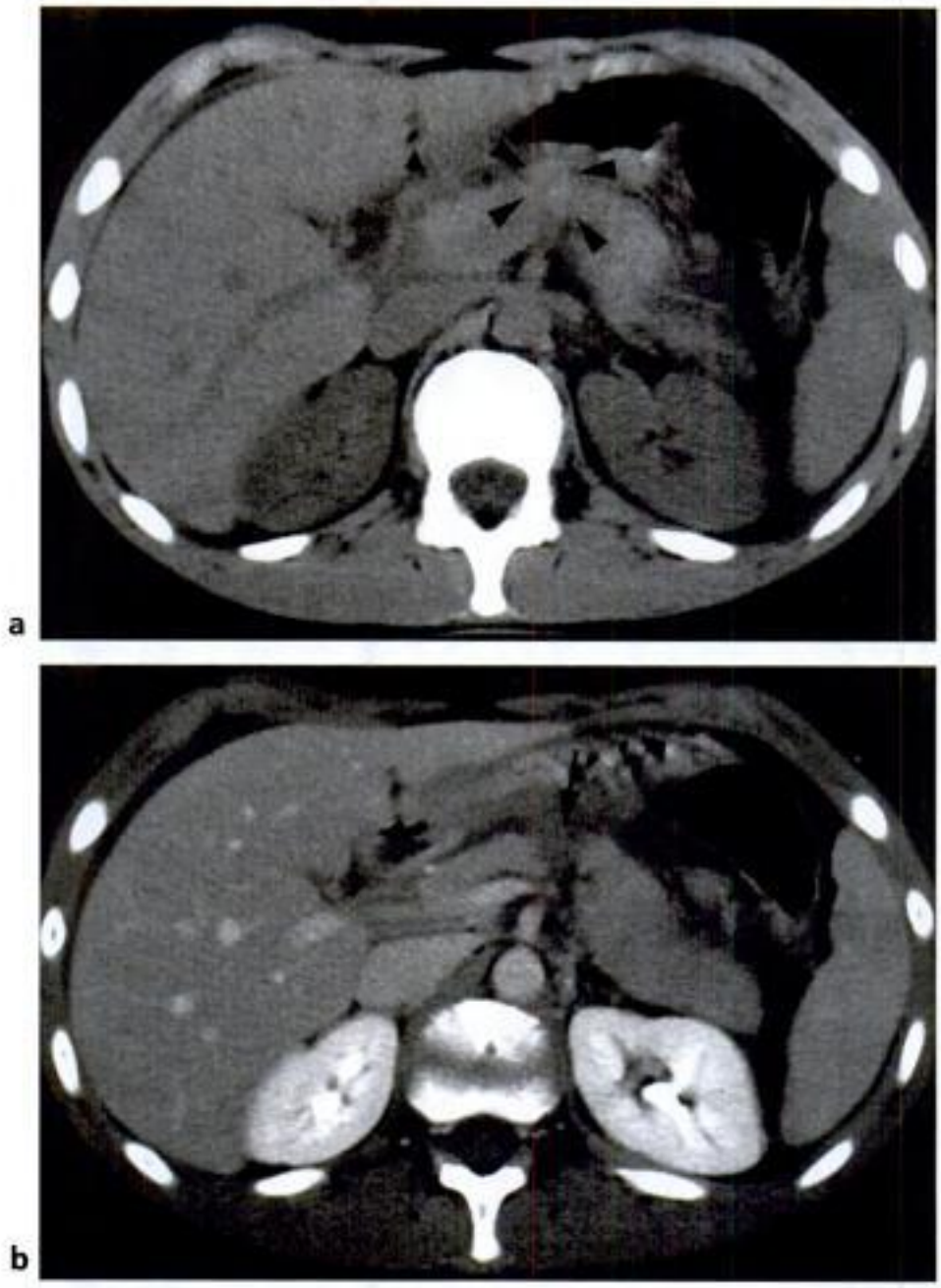

Figure 8-7.
Fracture pancréatique. a : sans injection. Petite zone d'hyperdensité spontanée (têtes de flèche) à la jonction corporéocaudale du pancréas. b : temps parenchymateux. Trait de fracture non rehaussé par l'injection de produit de contraste IV (flèche) à la jonction corporéocaudale du pancréas, juste en regard du billot vertébral.

DIAGNOSTIC TDM DIFFÉRENTIEL

Quand il est important avec présence d'une grosse infiltration, le diagnostic différentiel devient celui des traumatismes régionaux : hépatique, rénal et surtout duodénal avec lequel il est souvent associé.

Paratger Le Site www.lemanip.com Tout Est Gratuit

Paratger Le Site www.lemanip.com Tout Est Gratuit

Pour en savoir plus

Pancréatite aiguë

Alhajeri A et al. Acute pancreatitis : value and impact of CT severity index. Abdom Imaging 2008 ; 33 : 18-20.

Balthazar EJ. Acute pancreatitis : assessment of severity with clinical and CT evaluation. Radiology 2002 ; 223 : 603-13.

Balthazar EJ. Staging of acute pancreatitis. Radiol Clin North Am 2002 ; 40 : 1199-209.

Balthazar EJ. Complications of acute pancreatitis : clinical and CT evaluation. Radiol Clin North Am 2002 ; 40 : 1211-27.

Casas JD et al. Prognostic value of CT in the early assessement of patients with acute pancreatitis. AJR 2004 ; 182 : 569-74.

Delabrousse E et al. The choledochal ring sign : a specific finding in acute biliary pancreatitis. Abdom Imaging. 2008 ; 33 : 337-41.

Kalra MK et al. Current status of imaging in acute pancreatic diseases. J Comput Assist Tomogr 2002 ; 26 : 661-75.

Knoepfli AS et al. Prospective study of 310 patients : can early CT predict the severity of acute pancreatitis ? Abdom Imaging 2006 ; 32 : 111-5.

Lenhart DK et al. MDCT of acute mild (nonnecrotizing) pancreatitis : abdominal complications and fate of fluid collections. AJR 2008 ; 190 : 643-9.

Liu Z et al. Gastric bare area and left adrenal gland involvement on abdominal computed tomography and their prognostic value in acute pancreatitis. Eur Radiol 2008 ; 18 : 1611-6.

Merkle EM et al. Imaging of acute pancreatitis. Eur Radiol 2002 ; 12 : 1979-92.

Mortele KJ et al. A modified CT severity index for evaluating acute pancreatitis : improved correlation with patient outcome. AJR 2004 ; 183 : 1261-5.

Pancréatite aiguë du sillon

Blasbalg R et al. MRI features of groove pancreatitis. AJR 2007 ; 189 : 73-80.

Castell-Mosalve FJ et al. Groove pancreatitis : MRI and pathologic findings. Abdom Imaging 2008 ; 33 : 342-8.

Itoh S et al. CT findings in groove pancreatitis : correlation with histopathological findings. J Comput Assist Tomogr 1994 ; 18 : 911-5.

Lecesne R et al. Acute pancreatitis : interobserver agreement and correlation of CT and MR cholangopancreatography with outcome. Radiology 1999 ; 211 : 727-35.

Shudo R et al. Groove pancreatitis : report of a case and review of the clinical and radiologic features of groove pancreatitis reported in Japan. Intern Med 2002 ; 412 : 537-42.

Pseudokyste du pancréas

Dasgupta R et al. Haemosuccus pancreaticus : treatment by arterial embolization. Clin Radiol 2002 ; 57 : 1021-7.

Ikeda O et al. Hemorrage into pancreatic pseudocyst. Abdom Imaging 2006 ; 32 : 370-3.

Orlando G et al. Post-slenectomy pancreatic pseudocyst and extensive thrombosis of the portal venous sytem in a liver transplant recipient. J Hepatol 2002 ; 37 : 161.

www.lemanip.com

Paratger Le Site www.lemanip.com Tout Est Gratuit

Paratger Le Site www.lemanip.com Tout Est Gratuit

Urakami A et al. Rupture of a bleeding pancreatic pseudocyst into the stomach. J Hepatobiliary Pancreat Surg 2002 ; 9 : 383-5.

Vanlangenhove P et al. Spontaneous thrombosis of a pseudoaneurysm complicating pancreatitis. Abdom Imaging 1999 ; 24 : 491-3.

Traumatisme pancréatique

Dondelinger RF et al. Diagnosis of pancreatic injury : a need to improve performance. JBR-BTR. 2000 ; 83 : 160-6.

Fischer JH et al. CT diagnosis of an isolated blunt pancreatic injury. AJR 1996 ; 167 : 1152.

Gupta A et al. Blunt trauma of the pancreas and biliary tract : a multimodality imaging approach to diagnosis. Radiographics 2004 ; 24 : 1381-95.

Porter JM et al. Value of computed tomography in the evaluation of retroperitoneal organinjury in blunt abdominal trauma. Am J Emerg Med 1998 ; 16 : 225-7.

Lane MJ et al. Ct diagnosis of blunt pancreatic trauma : importance of detecting fluid between the pancreas and the splenic vein. AJR 1994 ; 163 : 833-8.

Venkatesh SK et al. CT of blunt pncreatic trauma : a pictorial essay. Eur J Radiol 2008 ; 67 : 311-20.

Wong YC et al. CT grading of blunt pancreatic injuries : prediction of ductal disruption and surgical correlation. J Comput Assist Tomogr 1997 ; 21 : 246-50.

www.lemanip.com

Paratger Le Site www.lemanip.com Tout Est Gratuit

Paratger Le Site www.lemanip.com Tout Est Gratuit

Reins, voies urinaires et surrénales

CHAPITRE 9

Les reins sont des organes rétropéritonéaux, pairs et symétriques, qui ont pour rôle principal de produire et concentrer l'urine, afin d'éliminer hors du corps humain les substances toxiques issues de la dégradation organique. Le reste du système urinaire, qui correspond aux voies excrétrices, est un simple système canalaire et de stockage de l'urine. Ceci explique tout naturellement que la pathologie aiguë vésicale et urétérale demeure très majoritairement obstructive et traumatique, quand la pathologie rénale est largement plus complexe, dominée par les atteintes infectieuses mais aussi ischémiques, hémorragiques et traumatiques. Les deux surrénales, qui sont annexées au pôle supérieur des reins, possèdent une double fonction endocrine (production de substances cortico mais aussi minéralocorticoïdes). Leur pathologie aiguë prédomine sur le versant hémorragique, dont la nature traumatique ou spontanée est parfois difficile à affirmer. Les troubles endocriniens générés par ces hémorragies surrénaliennes demeurent souvent modérés, en dehors d'une atteinte bilatérale massive.

www.lemanip.com

PATHOLOGIE OBSTRUCTIVE

Colique néphrétique

Acute ureteral obstruction

La colique néphrétique correspond au tableau clinique d'une hydronéphrose aiguë, secondaire à l'obstruction partielle ou complète des voies urinaires. L'origine lithiasique de l'obstruction est la plus fréquente (80 % des cas), dont les facteurs favorisants admis sont la déshydratation, l'hypercalciurie, l'hyperoxalurie, l'hyperuricosurie, et parfois la cystinurie et la xanthinurie. Moins fréquentes, les autres causes de la colique néphrétique sont le caillottage dans les voies excrétrices, les lésions urétérales faisant suite à un geste instrumental urologique ou encore la grossesse normale. L'incidence de la maladie est de 2 % et sa prévalence augmente après 40 ans. En cas de calcul, la résolution du problème survient dans plus de 90 % des cas de façon spontanée. Le site le plus fréquent de l'impaction lithiasique est la jonction uretérovésicale (70 % des cas).

Paratger Le Site www.lemanip.com Tout Est Gratuit

Paratger Le Site www.lemanip.com Tout Est Gratuit

CONTEXTE CLINIQUE

Le tableau de la colique néphrétique associe une violente douleur lombaire transfixiante, ayant une irradiation caractéristique vers le bas et en avant, jusqu'à l'aine ou les organes génitaux externes chez l'homme. Cette douleur évolue sur le mode paroxystique, avec un fond douloureux permanent. Aucune position antalgique n'est trouvée. Des nausées et des vomissements sont fréquents. L'absence de fièvre est la règle tandis que sa présence traduit une surinfection.

BIOLOGIE

La *bandelette urinaire* retrouve une hématurie microscopique et l'absence de nitrites et de leucocytes en dehors d'une surinfection. Il n'existe pas de signe d'insuffisance rénale aiguë en dehors d'une obstruction complète sur rein unique.

À la *NFS*, une hyperleucocytose traduit en général une complication infectieuse, imposant la réalisation d'*hémocultures*, avant une dérivation des urines en urgence.

a

b

Paratger Le Site www.lemanip.com Tout Est Gratuit

www.lemanip.com

Gratuittement

www.lemanip.com

Radiologie et imagerie medicale

Livres,memoires,rapport de stage,courses,radiologie conventionnelle,Scanner,TDM,IRM,Scintigraphie, Medecine nucleaire,Radiotherapie,Radiologie Interventionnelle,Oncologie,Clichees,Cas interpretes,exposes,medecine

https://www.lemanip.com/

www.lemanip.com

Paratger Le Site www.lemanip.com Tout Est Gratuit

www.lemanip.com

Figure 9-1.

Colique néphrétique droite. a : temps parenchymateux. Dilatation pyélocalicielle droite (têtes de flèche) Retard à la secrétion du rein droit. b : temps parenchymateux. Calcul de densité calcique (flèche) enclavé au niveau du méat uretérovésical droit. c : temps tardif. Dilatation pyélique nette et absence d'excrétion (têtes de flèche). d : reconstruction coronale au temps tardif. Dilatation pyélo-calicielle et uretérale droites en amont d'un obstacle lithiasique dense enclavé au méat (flèche).

EXAMENS D'IMAGERIE

L'*ASP* peut mettre en évidence un calcul (visible dans 60 % des cas), plus ou moins radio-opaque, et d'aspect variable selon sa composante chimique (spiculé et dense en cas de calcul d'oxalate de calcium et plutôt ovale et peu dense en cas de calcul phospho-amoniaco-magnésien). À noter que les calculs d'acide urique sont radiotransparents lorsqu'ils sont purs.

Paratger Le Site www.lemanip.com Tout Est Gratuit

Paratger Le Site www.lemanip.com Tout Est Gratuit

L'*échographie* met en évidence une dilatation pyélocalicielle plus ou moins marquée et une éventuelle image hyperéchogène, avec atténuation postérieure caractéristique de calcul, notamment bien visible lorsque enclavée au niveau du méat uretérovésical.
L'*étude Doppler* permet de déceler une classique augmentation de l'index de résistance au niveau de l'artère du rein touché (IR supérieur à 0,7). À noter l'absence de jet uretéral visible en *Doppler couleur* du côté atteint en cas d'obstacle complet.
L'*UIV* demeure l'examen de référence, avec la mise en évidence d'une asymétrie d'apparition du néphrogramme, une néphrographie anormalement persistante, un retard à l'excrétion, une trop belle image urétérale voire une dilatation des cavités pyélocalicielles en amont d'un obstacle lithiasique visible. Une extravasation du produit de contraste au niveau du sinus rénal ou en région périrénale est possible, en cas de rupture de fond caliciel liée à l'hyperpression au sein des voies urinaires.

TDM

La *sémiologie TDM de la colique néphrétique* d'origine lithiasique (fig. 9-1) associe :
- une image dense (de densité néanmoins variable selon le type de calcul) enclavée dans l'uretère sur les coupes sans injection de produit de contraste ;
- une dilatation plus ou moins marquée des cavités pyélocalicielles ;
- une infiltration de la graisse péri-uretérale en amont de l'obstacle ;

Et en cas d'injection de produit de contraste IV :
- une asymétrie de néphrographie après injection de produit de contraste IV, avec un retard très évocateur côté pathologique ;
- un anneau hypodense autour du calcul correspondant à un œdème très caractéristique de la paroi de l'uretère (présent dans 70 % des cas) ;
- une éventuelle extravasation périrénale de produit de contraste décelée sur l'étude au temps tardif (en cas de rupture de fond caliciel secondaire à l'hyperpression au sein des voies excrétrices).

DIAGNOSTIC TDM DIFFÉRENTIEL

La TDM permet aisément le diagnostic différentiel entre un phlébolithe et un calcul urétéral et permet surtout le diagnostic étiologique de la colique néphrétique. Ainsi, peuvent être différenciées de l'obstacle lithiasique, un caillottage dans les voies excrétrices (contenu pyélo-urétéral spontanément dense traduisant la présence de sang) ou une lésion urétérale iatrogène (plaie, sténose).

www.lemanip.com

Paratger Le Site www.lemanip.com Tout Est Gratuit

Paratger Le Site www.lemanip.com Tout Est Gratuit

Pyélonéphrite aiguë

Acute pyelonephritis

Il s'agit d'une infection urinaire haute, d'origine bactérienne, responsable d'une inflammation aiguë du parenchyme rénal et de l'épithélium pyélocaliciel. Elle apparaît le plus souvent par voie canalaire ascendante, avec pour origine un reflux vésico-uretéral, un obstacle (utérus gravide, calcul, syndrome de jonction, tumeur des voies excrétrices, hypertrophie prostatique, vessie neurologique), un geste médicochirurgical (sonde à demeure, endoscopie urinaire, cystographie rétrograde), mais aussi parfois par voie hématogène ou lymphatique. Le germe responsable est *Escherichia coli* dans la grande majorité des cas d'infection d'origine urinaire basse et *Staphylococcus aureus* dans les cas d'infection de cause systémique ou iatrogène. La pyélonéphrite aiguë est plus fréquente chez la femme jeune, tout particulièrement au cours de l'enfance et de la grossesse. Sur le plan anatomopathologique, l'atteinte se traduit à l'intérieur du rein par la constitution de foyers infectieux multiples et disséminés. L'atteinte rénale bilatérale n'est pas rare. La forme simple est d'évolution rapidement favorable sous traitement bien conduit. Les formes sévères de la pyélonéphrite aiguë correspondent à la néphrite bactérienne focale, la pyélonéphrite aiguë emphysémateuse et l'abcès rénal. La pyélonéphrite xanthogranulomateuse est une forme chronique possédant des épisodes aigus douloureux.

CONTEXTE CLINIQUE

Le tableau clinique de la pyélonéphrite aiguë est d'installation brutale et associe classiquement des douleurs lombaires irradiant vers le bas, des nausées et des vomissements, une pollakiurie et des brûlures mictionnelles, une fièvre importante (39-40 °C) accompagnées de frissons et une fréquente altération de l'état général. L'examen clinique retrouve une sensibilité à la palpation profonde de la fosse lombaire.

BIOLOGIE

La *NFS* révèle une nette hyperleucocytose à polynucléaires neutrophiles, tandis que la *bandelette urinaire* et l'*ECBU* dévoilent la présence très évocatrice de germes, de nitrites, de polynucléaires et d'hématies.

Les *hémocultures avec antibiogramme* sont de réalisation indispensable.

EXAMENS D'IMAGERIE

L'*ASP* est non spécifique et seul un calcul radio-opaque responsable d'un obstacle peut être décelé.

L'*UIV* met en évidence un rein parfois globuleux, avec un rehaussement d'allure hétérogène voire notablement réduit. Une dilatation des cavités excrétrices et un retard à l'excrétion peuvent révéler un obstacle sous-jacent.

www.lemanip.com

Paratger Le Site www.lemanip.com Tout Est Gratuit

Paratger Le Site www.lemanip.com Tout Est Gratuit

L'*échographie* retrouve un rein globuleux, avec parfois un aspect hétérogène du parenchyme. Une dilatation des cavités signe l'obstacle et pousse à une dérivation des urines rapide (montée de sonde JJ ou néphrostomie percutanée). La normalité de l'examen échographique (environ 50 % des cas) n'exclut en rien le diagnostic de pyélonéphrite aiguë.

TDM

La sémiologie TDM de la pyélonéphrite aiguë (fig. 9-2) associe :

– un rein d'aspect globuleux et discrètement hypodense avant injection ;

– l'existence d'une néphrographie striée lors de l'injection de contraste IV, avec présence d'un ou plusieurs défects parenchymographiques d'allure triangulaire, à sommet hilaire et à base périphérique ;

– un rehaussement discret des parois pyélocalicielles ;

– éventuellement, la cause de l'infection (calcul urinaire, obstacle tumoral sur les voies urinaires, hypertrophie prostatique).

www.lemanip.com

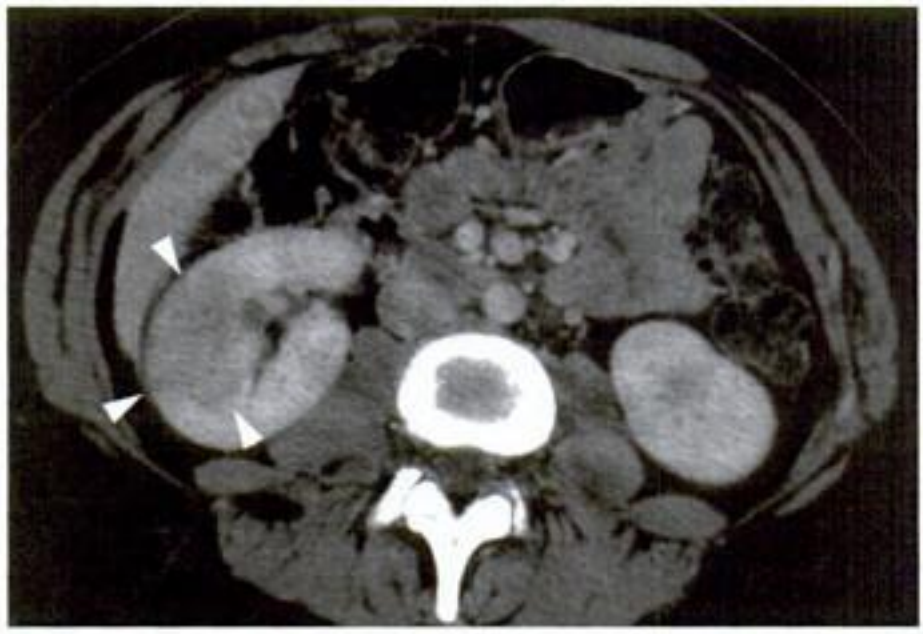

Figure 9-2.
Pyélonéphrite aiguë. Gros foyer de néphrite (têtes de flèche) ne se rehaussant pas après injection de produit de contraste IV.

DIAGNOSTIC TDM DIFFÉRENTIEL

L'infarctus rénal surinfecté (notamment dans sa forme multifocale, par migration d'emboles septiques) peut générer des images TDM assez voisines, mais un rehaussement périphérique du cortex corticis (très caractéristique) est en règle générale présent, ce qui permet le diagnostic différentiel.

Paratger Le Site www.lemanip.com Tout Est Gratuit

Paratger Le Site www.lemanip.com Tout Est Gratuit

Pyélonéphrite aiguë emphysémateuse

Acute emphysematous pyelonephritis

Il s'agit d'une complication rare et fulminante de la pyélonéphrite aiguë. Sur le plan anatomopathologique, il existe une suppuration intrarénale, secondaire à la pullulation de germes anaérobies, entraînant la production de gaz en quantité plus ou moins importante. Un terrain immunodéprimé, et plus spécifiquement diabétique, est presque toujours retrouvé et une obstruction des voies excrétrices est présente dans 20 % des cas. Les germes le plus souvent responsables sont *Escherichia coli* (70 % des cas), *Klebsiella pneumoniæ* (10 % des cas) et *Proteus mirabilis*. L'âge moyen de survenue est de 55 ans. L'atteinte peut être bilatérale dans environ 5 % des cas. Le pronostic vital est engagé dans un tiers des cas.

CONTEXTE CLINIQUE

Le tableau clinique de la pyélonéphrite aiguë emphysémateuse est celui d'une pyélonéphrite aiguë sévère associant, sur un terrain diabétique le plus souvent, des douleurs lombaires, une fièvre importante (39-40 °C) accompagnées de frissons, des nausées et des vomissements, une pollakiurie et des brûlures mictionnelles, une sensibilité à la palpation de la fosse lombaire, une altération de l'état général marquée et parfois un véritable état de choc.

BIOLOGIE

La *NFS* montre une hyperleucocytose à polynucléaires neutrophiles majeure et la présence de nombreux germes, de nitrites, de polynucléaires et d'hématies à la *bandelette urinaire* et à l'*ECBU*.

Les *hémocultures* sont indispensables.

EXAMENS D'IMAGERIE

L'*ASP* permet dans de rares cas la mise en évidence d'air en projection de l'ombre rénale.

L'*UIV* est celle de toute pyélonéphrite aiguë avec un rein parfois globuleux, et un rehaussement d'allure hétérogène voire notablement réduit. Une dilatation des cavités excrétrices et un retard à l'excrétion peuvent révéler un obstacle sous-jacent.

L'*échographie* retrouve un rein globuleux, avec parfois un aspect hétérogène du parenchyme. La présence de gaz se traduit par des images d'atténuation importantes au sein du parenchyme et/ou des cavités excrétrices rénales.

TDM

La sémiologie TDM de la pyélonéphrite aiguë emphysémateuse (fig. 9-3) associe :

– un rein d'aspect globuleux, spontanément hypodense et très hétérogène après injection de contraste IV ;

www.lemanip.com

Paratger Le Site www.lemanip.com Tout Est Gratuit

Paratger Le Site www.lemanip.com Tout Est Gratuit

– la présence caractéristique de gaz (d = – 1 000 UH) envahissant le parenchyme rénal, les cavités excrétrices voire l'atmosphère périrénale ;

– parfois, la cause d'une obstruction des voies excrétrices urinaires (calcul, obstacle tumoral, hypertrophie prostatique).

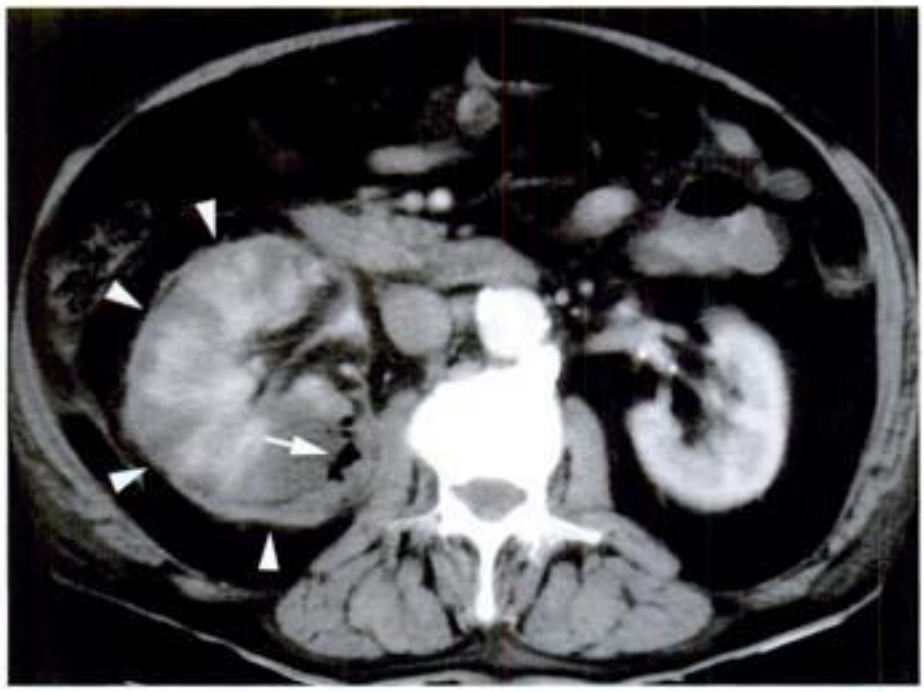

Figure 9-3.
Pyélonéphrite emphysémateuse. Rein droit globuleux (têtes de flèche) avec multiples foyers grossièrement triangulaires à base périphérique et pointe hilaire ne se rehaussant pas après injection de produit de contraste IV. Noter surtout les quelques bulles gazeuses (flèche) affirmant la nature emphysémateuse de l'atteinte rénale.

DIAGNOSTIC TDM DIFFÉRENTIEL

En cas de tableau clinique infectieux marqué, et en dehors de manœuvres endo-urinaires récentes, la présence de gaz dans le parenchyme rénal et/ou les cavités pyélo-calicielles ne laisse pas envisager d'autre diagnostic.

Néphrite bactérienne focale aiguë

Acute focal bacterial nephritis

Individualisée par Rosenfield grâce aux nouvelles techniques d'imagerie, la néphrite bactérienne focale aiguë correspond à une forme sévère de la pyélonéphrite aiguë. Sur le plan anatomopathologique, elle se traduit par une lésion infectieuse unique du rein, non collectée, de topographie lobaire. L'atteinte infectieuse se propage depuis le bas appareil urinaire par voie canalaire ascendante, mais aussi quelquefois par voie hématogène. Les germes responsables sont principalement des bacilles Gram négatif, au premier rang desquels *Escherichia coli*. Les terrains de prédilection sont la femme jeune et le patient diabétique. Il convient de différencier la néphrite bactérienne focale aiguë de l'abcès rénal, qui est collecté, et pour lequel le traitement repose sur le drainage.

Paratger Le Site www.lemanip.com Tout Est Gratuit

www.lemanip.com

Paratger Le Site www.lemanip.com Tout Est Gratuit

CONTEXTE CLINIQUE

Le tableau clinique de la néphrite bactérienne focale aiguë est celui d'une pyélonéphrite aiguë sévère et se manifeste par des douleurs lombaires résistant au traitement médical adapté, des nausées, des vomissements, une dysurie marquée, une fièvre importante (39-40 °C), des frissons et une très nette altération de l'état général. Une pyurie est parfois notée.

BIOLOGIE

La *NFS* montre une hyperleucocytose à polynucléaires neutrophiles majeure (15 000 à 20 000 GB/mL) et une perturbation nette de la *bandelette urinaire* (GB, nitrites, hématies) et de l'*ECBU*.
Les *hémocultures* sont impératives.

EXAMENS D'IMAGERIE

L'*ASP* est sans caractère spécifique.
L'*UIV* montre des zones d'absence de rehaussement dans le néphrogramme et un ou plusieurs effets de masse sur les cavités et tiges calicielles.
L'*échographie* retrouve le plus souvent un rein de taille respectée. Une image intraparenchymateuse, grossièrement arrondie et hypoéchogène, est parfois individualisée. Une dilatation des cavités pousse à une dérivation des urines rapide (montée de sonde JJ ou néphrostomie percutanée). Comme pour la pyélonéphrite aiguë, la normalité de l'examen échographique n'exclut en rien le diagnostic.

TDM

La sémiologie TDM de la néphrite bactérienne focale aiguë (fig. 9-4) associe :

Figure 9-4.
Néphrite bactérienne focale aiguë. Lésion parenchymateuse rénale droite grossièrement arrondie (têtes de flèche) possédant un défaut de rehaussement lors de l'injection de produit de contraste IV et un relatif effet de masse sur le parenchyme rénal adjacent. Absence de collection organisée à ce stade.

Paratger Le Site www.lemanip.com Tout Est Gratuit

www.lemanip.com

Paratger Le Site www.lemanip.com Tout Est Gratuit

– un rein de taille normale ;

– une image corticale, grossièrement arrondie mais non collectée, caractérisée par un défaut partiel de rehaussement lors de l'injection de produit de contraste IV et un relatif effet de masse sur le parenchyme adjacent ;

– une infiltration de la graisse et des fascias périrénaux plus ou moins marquée.

DIAGNOSTIC TDM DIFFÉRENTIEL

L'infarctus rénal peut être discuté (ce d'autant qu'il se surinfecte parfois), mais on retient contre cette hypothèse le rehaussement lésionnel même modéré lors de l'injection de produit de contraste IV, le possible effet de masse sur le rein et surtout l'absence de rehaussement du cortex corticis.

L'abcès rénal est différencié par son aspect collecté caractéristique.

La tumeur rénale primitive (en particulier l'adénocarcinome dans sa forme papillaire hypovascularisée) et les métastases rénales peuvent être évoquées, mais le syndrome infectieux est alors en général absent, tandis qu'ici, il domine largement le tableau clinique.

www.lemanip.com

Abcès rénal
Renal abscess

Il s'agit d'une complication de la néphrite bactérienne focale aiguë. Sur le plan anatomopathologique, il existe une suppuration focale intrarénale entraînant la constitution d'une collection purulente. Un terrain diabétique ou immunosupprimé, de même qu'une obstruction des voies excrétrices (80 % des cas) sont des facteurs favorisants bien établis. Les germes le plus souvent retrouvés sont les bacilles Gram négatifs et tout principalement *Escherichia coli*. *Staphylococcus aureus* est retrouvé lors de disséminations infectieuses par voie hématogène, notamment dans un contexte de toxicomanie avec injection de drogue par voie IV.

CONTEXTE CLINIQUE

Le tableau clinique de l'abcès rénal, lorsqu'il n'est pas décapité par une antibiothérapie inadaptée, associe des lombalgies souvent importantes, une fièvre importante (39-40 °C) et des frissons, des signes urinaires, une sensibilité à la palpation de la fosse lombaire, une pyurie et une altération de l'état général souvent marquée.

BIOLOGIE

La *NFS* montre une hyperleucocytose à polynucléaires neutrophiles majeure (supérieure à 15 000 GB/mL) et une perturbation nette de la *bandelette urinaire* (nitrites, leucocytes et hématies).

L'*ECBU* et les *hémocultures* sont positives dans plus de la moitié des cas.

Paratger Le Site www.lemanip.com Tout Est Gratuit

Paratger Le Site www.lemanip.com Tout Est Gratuit

EXAMENS D'IMAGERIE

L'*ASP* peut mettre en évidence des images de clartés gazeuses en projection de l'ombre rénale, voire une véritable image de NHA.

L'*échographie* révèle parfois une image intraparenchymateuse arrondie et hypoéchogène, mais peut tout aussi bien être prise à défaut. Une dilatation des cavités pyélocalicielles oblige à une levée d'obstacle et/ou à une dérivation des urines dans un délai bref.

TDM

La sémiologie TDM de l'abcès rénal (fig. 9-5) associe :

- une masse rénale arrondie, de taille variant de 2 à 10 cm, de densité liquidienne hétérogène (d = 10 à 60 UH) ;
- un rehaussement important de la coque périphérique de la collection après injection de produit de contraste IV ;
- parfois, la présence de bulles gazeuses (ou parfois d'un véritable NHA) au sein de la collection ;
- une infiltration plus ou moins marquée de la graisse périrénale ;
- quelquefois, une obstruction des voies excrétrices urinaires (sur calcul, obstacle tumoral ou hypertrophie prostatique).

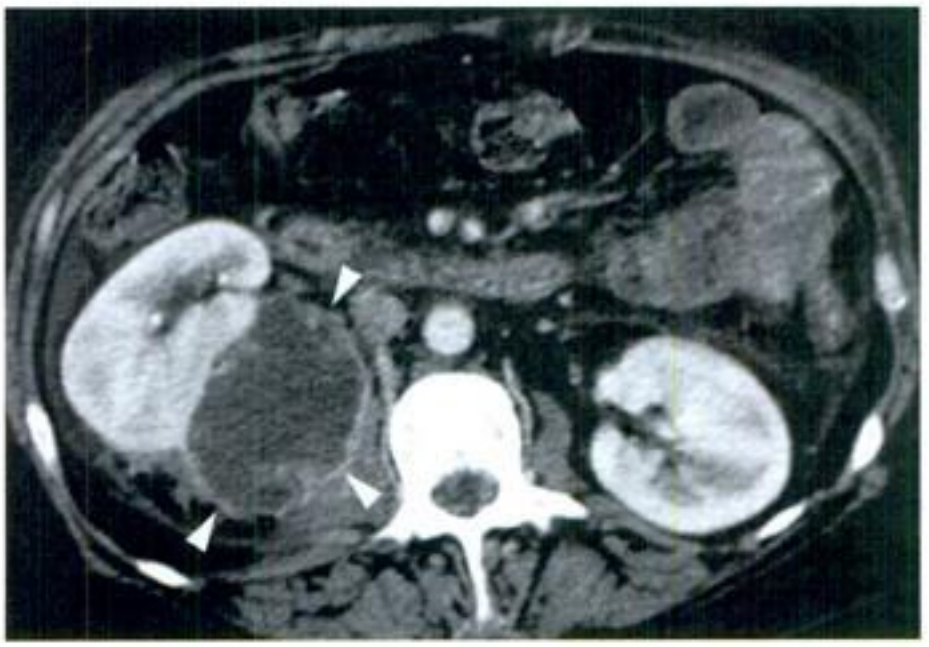

Figure 9-5.
Abcès rénal droit. Collection rénale droite de contenu hétérogène et possédant un rehaussement périphérique en coque caractéristique (têtes de flèche). Noter l'effet de masse sur le parenchyme rénal adjacent.

www.lemanip.com

Paratger Le Site www.lemanip.com Tout Est Gratuit

Paratger Le Site www.lemanip.com Tout Est Gratuit

DIAGNOSTIC TDM DIFFÉRENTIEL

Une tumeur rénale nécrotique ou un kyste rénal hémorragique (parfois surinfectés) constituent des diagnostics différentiels difficiles, pour lesquels les contextes clinique et biologique revêtent une importance capitale.

Pyélonéphrite xanthogranulomateuse
Xanthogranulomatous pyelonephritis

Il s'agit d'une inflammation granulomateuse chronique et suppurative du parenchyme rénal, d'étiologie inconnue, pouvant se révéler sur un mode aigu ou subaigu. Un terrain d'infection rénale chronique sur stase est presque constamment retrouvé. *Proteus mirabilis* est le germe le plus souvent isolé. L'âge moyen de découverte est 50 ans. Sur le plan anatomopathologique, le parenchyme rénal détruit est remplacé par des amas de cellules macrophagiques à contenu lipidique (cellules xanthomateuses). Le processus est d'évolution centrifuge, débutant en général en région juxtapyélique, pour s'étendre jusque dans l'atmosphère périrénale. L'atteinte peut être diffuse au rein ou simplement focale. La présence d'une lithiase pyélique (classiquement coralliforme) de type struvite est fréquente (75 % des cas).

CONTEXTE CLINIQUE

Le tableau clinique de la pyélonéphrite xanthogranulomateuse associe des douleurs lombaires avec une masse parfois palpable, une fièvre volontiers récidivante, une dysurie, une fréquente pyurie et une altération de l'état général.

BIOLOGIE

La *NFS* révèle une polynucléose plus ou moins significative tandis que les résultats de la *bandelette urinaire* et de l'*ECBU* reviennent parfois négatifs.

EXAMENS D'IMAGERIE

L'*ASP* peut mettre en évidence le calcul coraliforme en projection du rein.

L'*échographie* révèle parfois une image intraparenchymateuse, arrondie et hypoéchogène, centrée par une image caractéristique de calcul. Une dilatation des cavités calicielles en amont de la zone lésionnelle est classique.

TDM

La sémiologie TDM de la pyélonéphrite xanthogranulomateuse (fig. 9-6) associe :
- un rein dysmorphique et spontanément hétérogène ;
- une hypertrophie sinusale avec la présence de nodules hypodenses (d = – 10 à 10 UH) correspondant aux atteintes nécrotiques xanthogranulomateuses ;
- une fréquente lithiase pyélique coralliforme ;
- des remaniements inflammatoires de la graisse périrénale plus ou moins marqués.

www.lemanip.com

Paratger Le Site www.lemanip.com Tout Est Gratuit

Paratger Le Site www.lemanip.com Tout Est Gratuit

Figure 9-6.
Pyélonéphrite xanthogranulomateuse gauche. Lésion rénale grossièrement arrondie, de faible densité spontanée et ne se rehaussant pas lors de l'injection de produit de contraste IV. Noter la présence évocatrice d'un calcul coralliforme (flèche) ainsi que l'épaississement du fascia pararénal homolatéral (têtes de flèche).

www.lemanip.com

DIAGNOSTIC TDM DIFFÉRENTIEL

Le problème diagnostic principal est celui d'une lésion tumorale du rein.

Cystite emphysémateuse

Emphysematous cystitis

Il s'agit d'une atteinte infectieuse de la vessie avec présence d'air au sein de la paroi vésicale. La cystite emphysémateuse se rencontre de façon presque exclusive chez la femme diabétique de plus de 50 ans. Les germes le plus souvent responsables sont *Escherichia coli* et *Proteus mirabilis*. Une pyélonéphrite aiguë emphysémateuse peut lui être associée.

CONTEXTE CLINIQUE

Le tableau clinique est celui d'une cystite aiguë associant, sur un terrain diabétique, une pollakiurie et des brûlures mictionnelles. Une pneumaturie est rarissime.

BIOLOGIE

La *NFS* montre une hyperleucocytose à polynucléaires neutrophiles et la présence de nombreux germes, de nitrites, de polynucléaires et d'hématies à la *bandelette urinaire* et à l'*ECBU*.

Paratger Le Site www.lemanip.com Tout Est Gratuit

Paratger Le Site www.lemanip.com Tout Est Gratuit

EXAMENS D'IMAGERIE

L'*ASP* permet la mise en évidence d'air en périphérie de l'ombre vésicale voire un NHA intravésical.
L'*échographie* met en évidence une vaste atténuation postérieure masquent la vessie.

TDM

La sémiologie TDM de la cystite emphysémateuse (fig. 9-7) associe :
– la présence caractéristique de gaz (d = – 1 000 UH) disséquant la paroi vésicale ;
– parfois un véritable NHA intravésical associé.

Figure 9-7.
Cystite emphysémateuse. Dissection gazeuse pariétale (têtes de flèche) et gaz dans les tissus sous-péritonéaux de voisinage.

www.lemanip.com

DIAGNOSTIC TDM DIFFÉRENTIEL

La présence d'air intravésical peut également être vue en cas de sondage récent ou plus rarement de fistule intestino-vésicale d'origine tumorale ou infectieuse, mais la présence d'air dans la paroi reste pathognomonique.

Paratger Le Site www.lemanip.com Tout Est Gratuit

Paratger Le Site www.lemanip.com Tout Est Gratuit

PATHOLOGIE ISCHÉMIQUE

Infarctus rénal

Renal infarction

L'infarctus rénal correspond à l'atteinte focale ou diffuse du rein par un processus ischémique qui procède le plus souvent d'une occlusion du système artériel mais peut également survenir suite à une obstruction veineuse. Le système artériel rénal est terminal, et par conséquent dénué de tout système de suppléance vasculaire artérielle. Les causes principales de l'infarctus rénal sont nombreuses, en rapport avec une atteinte vasculaire intrinsèque (pathologies de la coagulation, périartérite noueuse, diabète, néoplasme, dissection aortique, chirurgie ou encore cathétérisme) ou au contraire avec une atteinte vasculaire extrinsèque (pancréatique aiguë, lymphome, pathologie infiltrante du rétropéritoine). L'atteinte est focale en cas de thrombose, d'embole ou de traumatisme artériel distaux. L'atteinte est moins fréquemment globale en cas de thrombose, d'embole ou de traumatisme artériel ou veineux proximaux. Le pronostic de l'infarctus rénal est bon en cas de lésion focale et pauvre en cas de lésion globale.

CONTEXTE CLINIQUE

Le tableau clinique associe le plus fréquemment une douleur du flanc, une hématurie non constante et des signes d'HTA.

BIOLOGIE

La *NFS* relève parfois une hyperleucocytose modérée en dehors d'un phénomène de surinfection.

La *bandelette urinaire* peut retrouver une hématurie microscopique.

La *fonction rénale* n'est altérée qu'en cas de rein unique ou d'insuffisance rénale préexistante.

EXAMENS D'IMAGERIE

L'*ASP* est non spécifique.

L'*échographie* révèle une anomalie d'échogénécité focale ou diffuse du rein, associée à une absence de flux au niveau de l'artère rénale, de la veine rénale ou l'une de leurs branches lors de l'*étude Doppler*.

L'*artériographie* rénale sélective fait le diagnostic positif d'infarctus rénal, en mettant en évidence un défaut de rehaussement néphrographique et l'obstruction vasculaire même au niveau de branches de petit calibre.

TDM

L'infarctus rénal peut être segmentaire focal ou global selon le type de l'atteinte.

www.lemanip.com

Paratger Le Site www.lemanip.com Tout Est Gratuit

Paratger Le Site www.lemanip.com Tout Est Gratuit

Traumatisme rénal

Blunt renal trauma

Les reins sont des organes pairs et rétropéritonéaux. L'atteinte traumatique des reins représente 10 % des lésions contusives de l'abdomen. Comme les autres lésions traumatiques intra-abdominales, et souvent en association avec elles (polytraumatisme dans plus de 50 % des cas), les lésions rénales surviennent au cours d'accidents de la voie publique, de chutes, de rixes, de tentatives de suicides, d'accidents du travail ou de sports de contact. La présence de tumeurs, de kystes, d'un rein en fer à cheval, d'un syndrome de jonction ou d'une ectopie rénale prédispose aux lésions traumatiques. Les mécanismes traumatiques principaux sont le choc direct (80 % des cas), l'écrasement ou le cisaillement sur le billot vertébral et l'embrochement par une côte fracturée. Sur le plan anatomopathologique, les lésions rénales sont majoritairement bénignes (80 % des cas), se limitant à une contusion simple, un hématome sous-capsulaire, une fracture parenchymateuse superficielle ; elles peuvent être de moyenne intensité (10 % des cas), alors représentées par des fractures profondes du parenchyme rénal, atteignant les cavités excrétrices, avec constitution d'un fréquent urohématome périrénal ; ou bien encore sévères voire catastrophiques (5 % des cas) du fait de plaies vasculaires, d'un éclatement du rein ou encore d'une large plaie de la voie excrétrice principale.

CONTEXTE CLINIQUE

Le tableau clinique associe une douleur plus ou moins une défense, des érosions cutanées et une ecchymose du flanc traumatisé, une irradiation douloureuse scapulaire et d'éventuelles fractures costales homolatérales. Une hématurie est constante, macro ou microscopique, pouvant précéder une anurie et de possibles signes de choc hémodynamique (en cas de plaie vasculaire).

BIOLOGIE

La *NFS* peut révéler une déglobulisation plus ou moins marquée.

EXAMENS D'IMAGERIE

L'*ASP* peut mettre en évidence des lésions traumatiques osseuses associées ou encore la présence d'un iléus intestinal réflexe.

L'*échographie abdominale* révèle une hétérogénéité parenchymateuse, avec une perte de l'aspect harmonieux des contours du rein en cas de fracture et une possible infiltration de la loge rénale traduisant l'hématome ou l'urohématome périrénal.

L'*UIV* peut mettre en évidence une extravasation de produit de contraste en cas de plaie des cavités excrétrices. Un rein muet traduit une atteinte vasculaire tronculaire.

www.lemanip.com

Paratger Le Site www.lemanip.com Tout Est Gratuit

Paratger Le Site www.lemanip.com Tout Est Gratuit

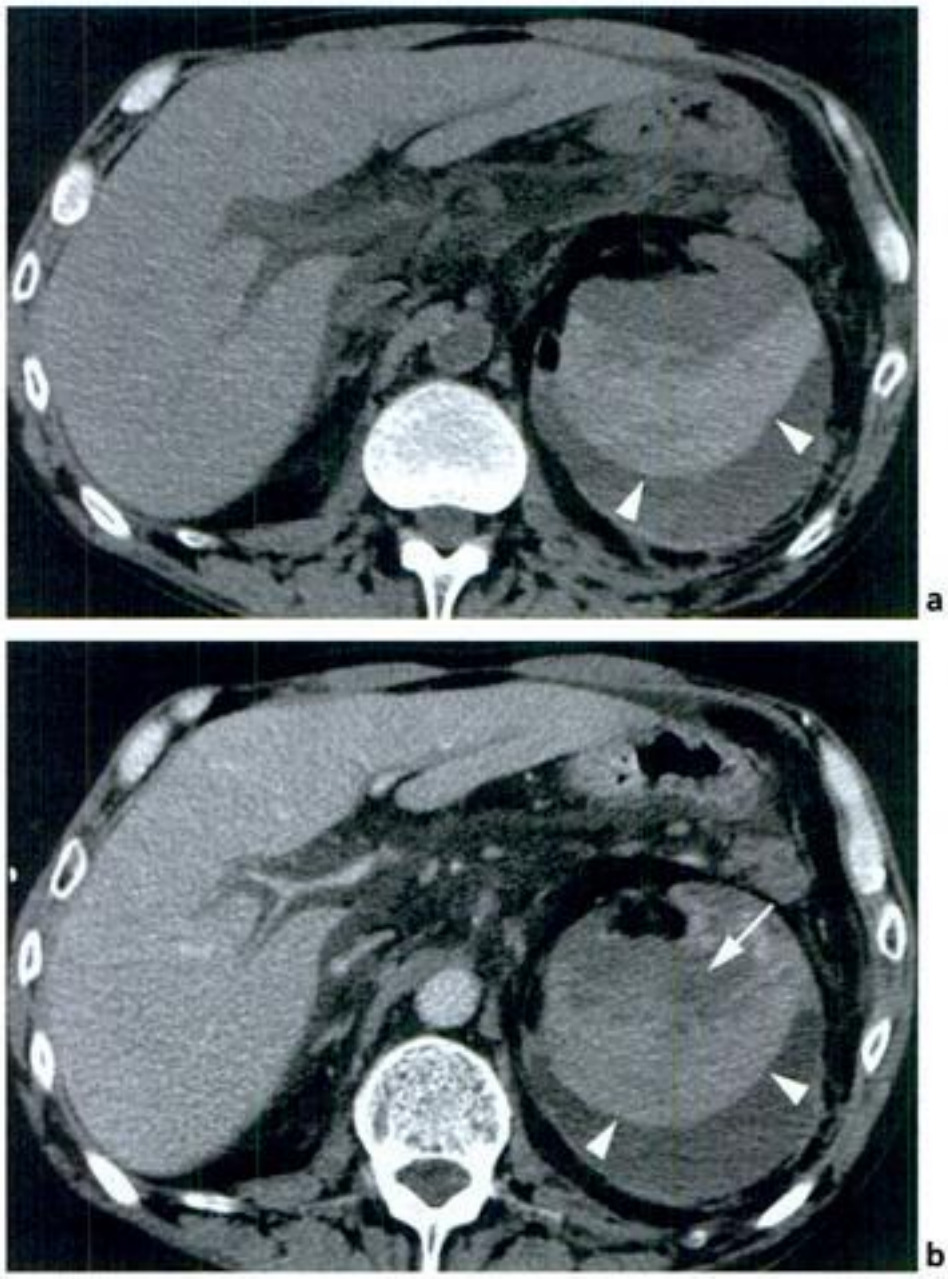

Figure 9-13.
Hématome sous-capsulaire du rein. a : sans injection. collection liquidienne, oblongue et spontanément dense, en position sous-capsulaire du rein droit (têtes de flèche). b : Noter le défaut de rehaussement du parenchyme rénal (flèche) secondaire à la compression par l'hématome (têtes de flèche).

www.lemanip.com

Fracture avec plaie des voies excrétrices

La *sémiologie TDM* (fig. 9-14) associe :

– une image de brèche parenchymateuse rénale, spontanément hypodense et ne se rehaussant pas lors de l'injection de produit de contraste IV ;

– une collection liquidienne hétérogène, dense par endroits (d = 60 UH), caractérisant un mélange de sang frais et d'urine et réalisant un urohématome rétropéritonéal (rupture conjuguée des voies excrétrices et de la capsule rénale) ;

– un fréquent caillottage intrapyélique ;

– une extravasation périrénale de produit de contraste visible à un temps tardif, confirmant la plaie des voies excrétrices.

Paratger Le Site www.lemanip.com Tout Est Gratuit

Paratger Le Site www.lemanip.com Tout Est Gratuit

– une possible plaie vasculaire concomitante, avec mise en évidence d'une extravasation de produit de contraste (en cas d'atteinte hilaire).

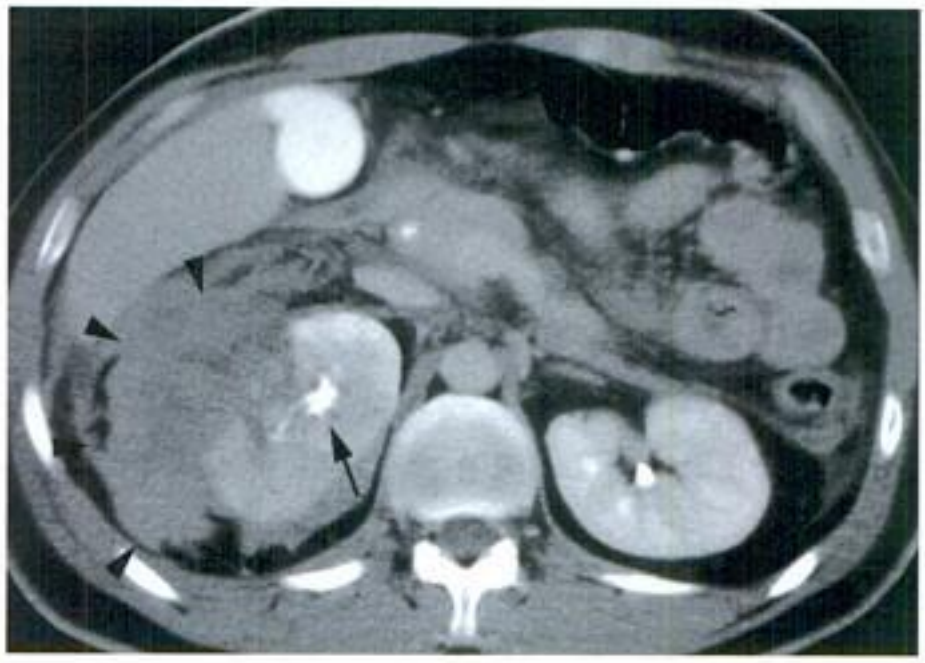

Figure 9-15.
Éclatement du rein droit. Altération majeure des contours du rein droit et présence d'une masse hétérogène spontanément dense et de contours irréguliers au sein de la loge rénale (têtes de flèche). Noter l'importante infiltration périrénale et la plaie des voies excrétrices associée (flèche).

Plaies vasculaires

La *sémiologie TDM* (fig. 9-16) associe :

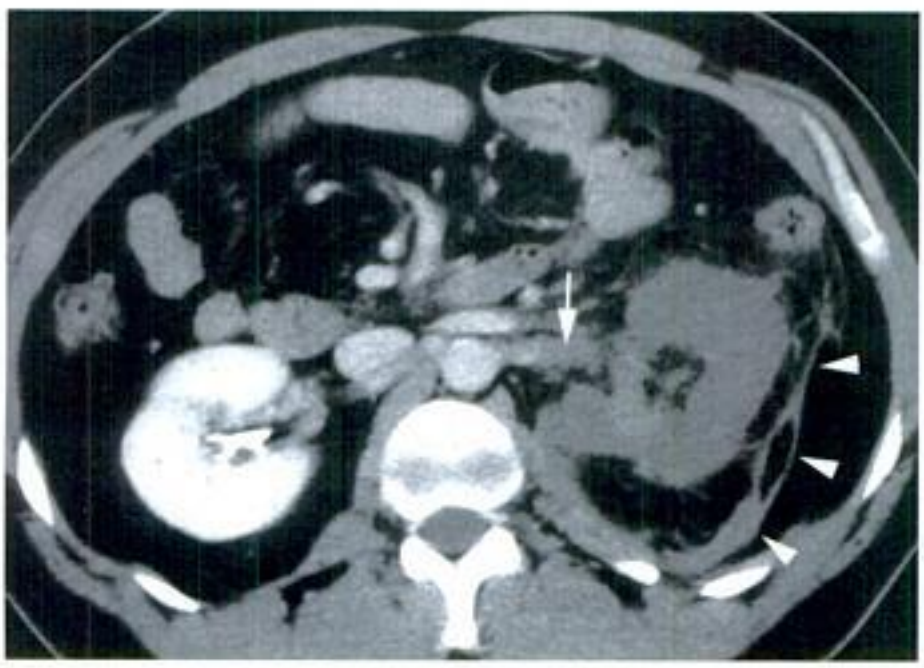

Figure 9-16.
Plaie vasculaire rénale gauche. Défaut de rehaussement complet du rein gauche lors de l'injection de produit de contraste IV. Absence d'opacification de l'artère rénale gauche (flèche). Noter l'importante infiltration des fascias et de la graisse périrénale gauche (têtes de flèche).

Paratger Le Site www.lemanip.com Tout Est Gratuit

www.lemanip.com

Paratger Le Site www.lemanip.com Tout Est Gratuit

– une hyperdensité spontanée au sein de l'espace graisseux périurétéral ;
– un aspect épaissi de la paroi urétérale après injection de produit de contraste IV ;
– un défaut de rehaussement pariétal localisé signant la brèche urétérale ;
– une fuite de produit de contraste hors de l'uretère au niveau de la brèche au temps excrétoire ;
– les éventuelles lésions traumatiques viscérales ou osseuses associées.

Figure 9-17.
Traumatisme urétéral gauche. Temps tardif. Plaie de l'uretère avec fuite de produit de contraste dans l'espace graisseux périurétéral gauche (flèches).

www.lemanip.com

DIAGNOSTIC TDM DIFFÉRENTIEL

En cas de brèche urétérale et de fuite de produit de contraste au temps tardif, le diagnostic différentiel n'existe pas. En cas de traumatisme sans plaie urétérale, toutes les lésions traumatiques rétropéritonéales s'accompagnant d'infiltration de l'espace rétropéritonéal périurétéral peuvent simuler un traumatisme urétéral.

Traumatisme vésical
Bladder trauma

La vessie est un organe pelvien dont l'atteinte traumatique est fortement corrélée à celle du bassin. En effet, 70 % des ruptures vésicales s'accompagnent de fractures du bassin. Les lésions vésicales sont principalement présentes au cours de polytraumatismes (accident de la voie publique, tentative de suicide, chutes) mais existent aussi dans le cadre d'examens médicochirurgicaux (endoscopie vésicale, chirurgie pelvienne). Les mécanismes traumatiques principaux sont l'embrochage (fracture osseuse, geste chirurgical iatrogène) et l'hyperpression intravésicale (choc en compres-

Paratger Le Site www.lemanip.com Tout Est Gratuit

Paratger Le Site www.lemanip.com Tout Est Gratuit

www.lemanip.com

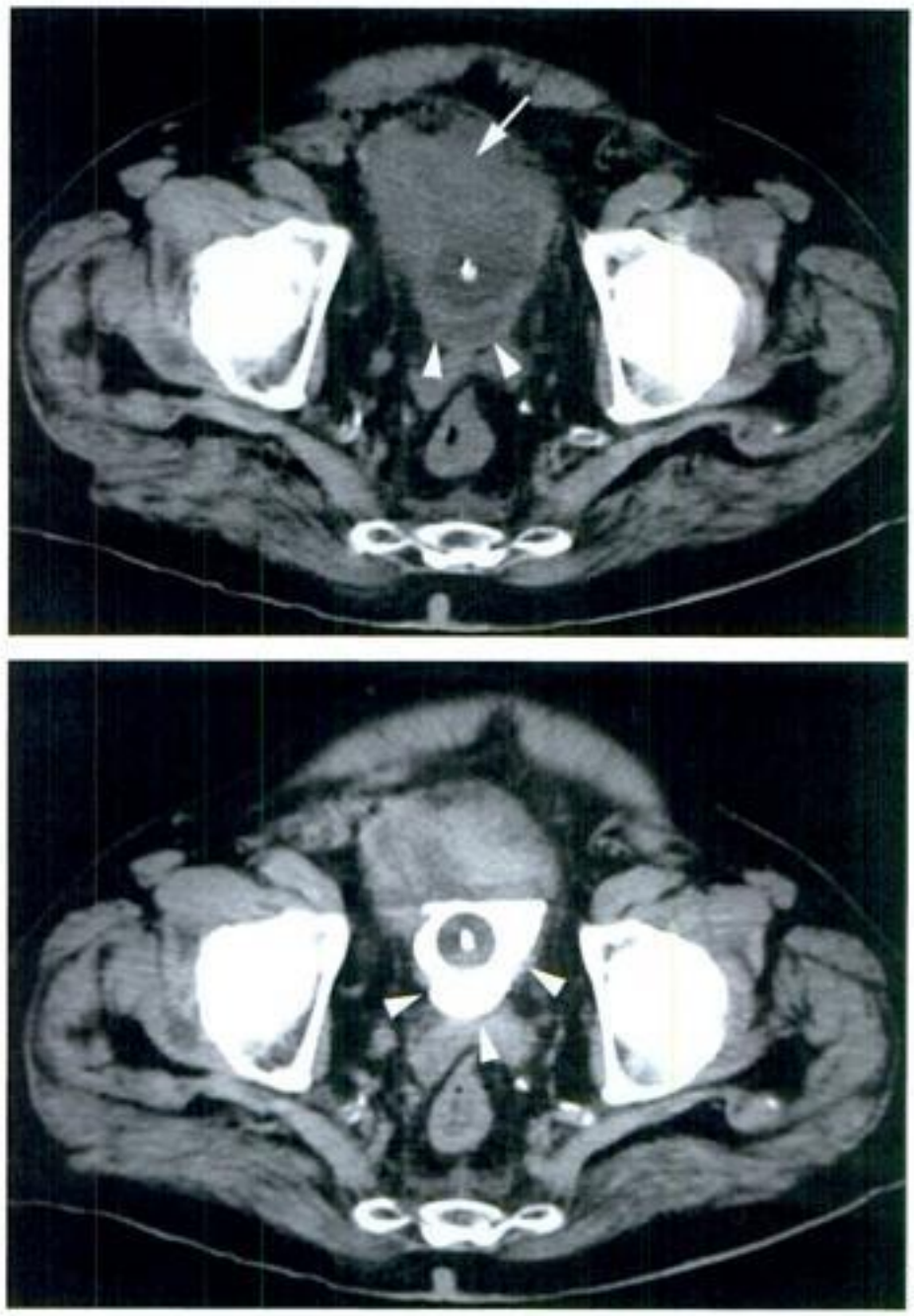

Figure 9-18.
Rupture vésicale sous-péritonéale post-traumatique. a : sans injection. Infiltration spontanément dense de la paroi antérieure de la vessie (flèche) traduisant un hématome pariétal. Noter une petite collection rétrovésicale (têtes de flèche). b : temps tardif. Remplissage de la petite collection rétrovésicale affirmant la présence d'une plaie vésicale sous-péritonéale.

Rupture intrapéritonéale

La *sémiologie TDM* (fig. 9-19) associe :

– une vessie souvent rétractée et de contenu liquidien parfois spontanément dense (d = 60 UH) ;

– un défaut de rehaussement pariétal au niveau du dôme vésical lors de l'injection de produit de contraste IV, traduisant la brèche vésicale intrapéritonéale ;

– un urohémopéritoine (d = 60 UH) prédominant au Douglas ;

Paratger Le Site www.lemanip.com Tout Est Gratuit

Paratger Le Site www.lemanip.com Tout Est Gratuit

Traumatisme surrénalien
Blunt adrenal trauma

L'atteinte traumatique des surrénales existe chez 25 % patients ayant subi un traumatisme abdominal sévère. Quatre-vingt-dix pour cent de ces lésions surviennent à droite, du fait d'une compression de la surrénale entre le foie et le billot vertébral. Sur le plan anatomopathologique, les contusions surrénaliennes se traduisent par un hématome de la glande lésée.

CONTEXTE CLINIQUE

Le tableau clinique associe une douleur lombaire souvent transfixiante, des érosions cutanées et une éventuelle ecchymose du flanc traumatisé.

BIOLOGIE

Seule une destruction de plus de 90 % des deux surrénales peut se traduire par des signes d'une insuffisance surrénalienne aiguë.

EXAMENS D'IMAGERIE

L'*ASP* est sans apport diagnostique.
L'*échographie* peut révéler une masse surrénalienne de structure hétérogène associée ou non à d'autres lésions contusives intra-abdominales.

TDM

La sémiologie TDM du traumatisme surrénalien (fig. 9-20) associe :
- une masse ovoïde de densité spontanément élevée (d = 60 UH) de la surrénale contuse, ne variant pas en densité après injection de produit de contraste IV ;
- une infiltration de la graisse périsurrénalienne ;
- un épaississement par contiguïté du pilier adjacent du muscle diaphragme.

DIAGNOSTIC TDM DIFFÉRENTIEL

Le myélolipome surrénalien hémorragique possède un contingent graisseux de densité négative pathognomonique (d = – 50 UH) en TDM.

www.lemanip.com

Paratger Le Site www.lemanip.com Tout Est Gratuit

www.lemanip.com

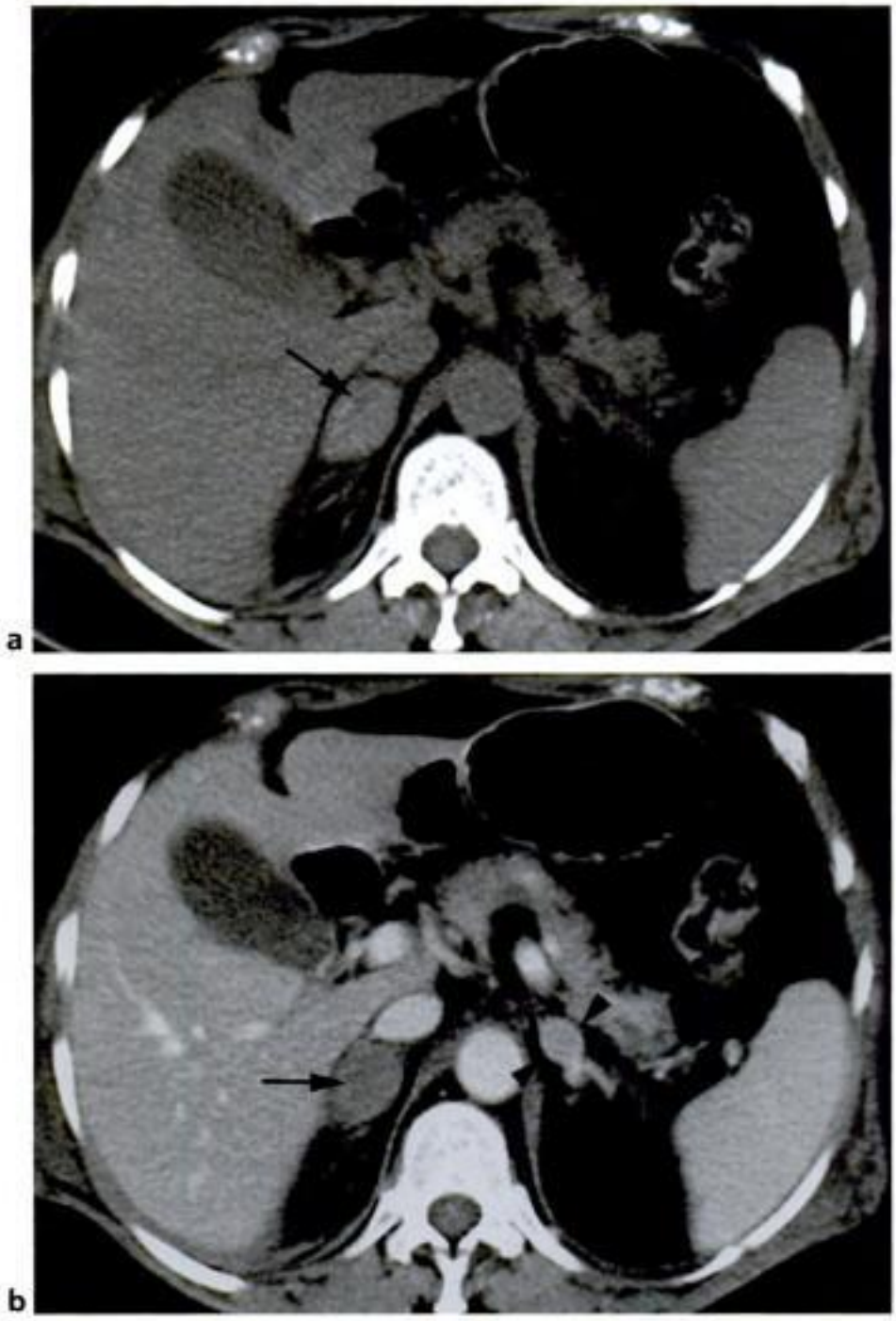

Figure 9-20.

Hématome surrénalien droit post-traumatique. a : sans injection. Masse surrénalienne droite ovoïde et spontanément dense (flèche). b : temps parenchymateux. Absence de rehaussement de la masse surrénalienne (flèche) après injection de produit de contraste IV. Noter la présence d'un nodule surrénalien controlatéral de nature vraisemblablement adénomateuse (têtes de flèche).

Paratger Le Site www.lemanip.com Tout Est Gratuit

Pour en savoir plus

Colique néphrétique

Boridy IC et al. Acute ureterolithiasis : nonenhanced helical CT findings of peripheric edema for prediction of degree of ureteral obstruction. Radiology 1999 ; 213 : 663-7.

Chen MY et al. Can noncontrast helical computed tomography replace intravenous urography for evaluation of patients with acute urinary tract colic ? J Emerg Med 1999 ; 17 : 299-303.

Dorio PJ et al. Non-contrast-enhanced helical computed tomography for the evaluation of patients with acute flank pain. WMJ 1999 ; 98 : 30-4.

Farres MT et al. Helical CT and 3D reconstruction of ureteropelvic junction obstruction : accuracy in detection of crossing vessels. J Comput Assist Tomogr 1998 ; 22 : 300-3.

Grenier N et al. Dilatation of the collecting sytem during preganacy : physiologic vs obstructive dilatation. Eur Radiol 2000 ; 10 : 271-9.

Haddad MC et al. Renal colic : diagnosis and outcome. Radiology 1992 ; 184 : 83-8.

Kawashima A et al. Unenhanced helical CT of ureterolithiasis : value of the tissue rim sign. AJR 1997 ; 168 : 997-1 000.

Kratz DS et al. Unenhanced helical CT of ureteral stones : incidence of associated urinary tract findings. AJR 1996 ; 1319-22.

Otal P et al. Exploration radiologique de la colique néphrétique. J Radiol 2001 ; 82 : 27-33.

Roy C et al. Obstruction urinaire : les différents types radio-cliniques. J Radiol 2003 ; 84 : 109-19.

Smith RC et al. Acute ureteral obstruction : value of secondary signs on helical unenhanced CT. AJR 1996 ; 167 : 1109-13.

Taourel P et al. Computed tomography in the nontraumatic renal causes of acute flank pain. Semin Ultrasound CT MR 2008 ; 29 : 341-52.

Pyélonéphrite aiguë

Bléry M et al. Infection urinaire aiguë non tuberculeuse de l'adulte : aspects radiologiques et stratégie d'exploration. J Radiol 2000 ; 81 : 1028-38.

Dalla-Palma L et al. Delayed CT findings in acute renal infection. Clin Radiol 1995 ; 50 : 364-70.

Ha SK et al. Acute pyelonephritis focusing on perfusion defects on contrast enhanced CT scans and its outcome. Korean J Itern Med 1997 ; 12 : 122-7.

Hoddick W et al. CT and sonography of severe renal and perirenal infections. AJR 1983 ; 140 : 517-20.

Kaplan DM et al. Advances in the imaging renal infection. Helical CT and modern coordinated imaging. Infect Dis Clin North Am 1997 ; 11 : 681-705.

Kawashima A et al. CT of renal inflammatory disease. Radiographics 1997 ; 17 : 851-66.

Majd M et al. Acute pyelonephjritis : comparison of diagnosis with 99mTc-DMSA, SPECT, spiral CT, MR Imaging, and power Doppler US in experimental pig model. Radiology 2001 ; 21 : 101-8.

Papanicolaou N et al. Acute renal infections. Radiol Clin North Am 1996 ; 34 : 965-95.

www.lemanip.com

Paratger Le Site www.lemanip.com Tout Est Gratuit

Paratger Le Site www.lemanip.com Tout Est Gratuit

Vignaux O et al. Infections urinaires aiguës de l'adulte. Apport de la tomodensitométrie. Feuillets de Radiologie 1998 ; 38 : 33-8.

Pyélonéphrite emphysémateuse

Bléry M et al. Infection urinaire aiguë non tuberculeuse de l'adulte : aspects radiologiques et stratégie d'exploration. J Radiol 2000 ; 81 : 1028-38.
Joseph RC et al. Genitourinary tract gas : imaging evaluation. Radiographics 1996 ; 16 : 295-308.
Gallardo X et al. CT diagnosis of renal subcapsular hematoma associated with emphysematous pyelonephritis. J Comput Assist Tomogr 1994 ; 18 : 505-6.
Grayson DE et al. Emphysematous infections of the abdomen and pelvis : a pictorial review. Radiographics 2002 ; 22 : 543-61.
Grozel F et al. Bilatéral emphysematous pyelonephritis resolving to medical therapy : demonstration by US and CT. Eur Radiol 1997 ; 7 : 844-6.
Komura S et al. Emphysematous pyelonephritis-conversion of type I to type II appearance on serial CT studies. Clin Imaging. 1999 ; 23 : 386-8.
Kuo YT et al. Emphysematous pyelonephritis imaging diagnosis and follow-up. Kaohsiung J Med Sci. 1999 ; 15 : 159-70.
Loftus WK. Emphysématous pyelonephriis or renal abscess? AJR 1996 ; 167 : 341.
Pontin AR et al. Emphysematous pyelonephritis in diabetic patients. Br J Urol 1995 ; 75 : 71-4.
Quagliano PV. Emphysematous pyelonephritis producing rapid gas formation. AJR 1997 ; 168 : 284-5.
Rocher A et al. Pyélonéphrite emphysémateuse : à propos de 4 observations. J Radiol 1999 ; 80 : 297-302.
Uithol C et al. Emphysematous pyelonephritis. JBT-BTR 2000 ; 83 : 27.
Vignaux O et al. Infections urinaires aiguës de l'adulte. Apport de la tomodensitométrie. Feuillets de Radiologie 1998 ; 38 : 33-8.
Wan YL et al. Acute gas-producing bacterial renal infection : correlation between imaging findings and clinical outcome. Radiology 1996 ; 198 : 433-8.

Néphrite bactérienne focale aiguë

Bléry M et al. Infection urinaire aiguë non tuberculeuse de l'adulte : aspects radiologiques et stratégie d'exploration. J Radiol 2000 ; 81 : 1028-38.
Hoddick W et al. CT and sonography of severe renal and perirenal infections. AJR 1983 ; 140 : 517-20.
Papanicolaou N et al. Acute renal infections. Radiol Clin North Am 1996 ; 34 : 965-95.
Vignaux O et al. Infections urinaires aiguës de l'adulte. Apport de la tomodensitométrie. Feuillets de Radiologie 1998 ; 38 : 33-8.

Abcès rénal

Bléry M et al. Infection urinaire aiguë non tuberculeuse de l'adulte : aspects radiologiques et stratégie d'exploration. J Radiol 2000 ; 81 : 1028-38.
Heussel CP et al. Multiple renal aspergillus abscesses in AIDS patients : contrast-enhanced helical CT and MRI findings. Eur Radiol 1999 ; 9 : 616-9.

Paratger Le Site www.lemanip.com Tout Est Gratuit
www.lemanip.com

Paratger Le Site www.lemanip.com Tout Est Gratuit

Hoddick W et al. CT and sonography of severe renal and perirenal infections. AJR 1983 ; 140 : 517-20.

Vignaux O et al. Infections urinaires aiguës de l'adulte. Apport de la tomodensitométrie. Feuillets de Radiologie 1998 ; 38 : 33-8.

Pyélonéphrite xanthogranulomateuse

Bléry M et al. Infection urinaire aiguë non tuberculeuse de l'adulte : aspects radiologiques et stratégie d'exploration. J Radiol 2000 ; 81 : 1028-38.

Mozziconacci JG et al. Pélonéphrite pseudotumorale xanthogranulomateuse. À propos de deux cas. J Radiol. 1996 ; 77 : 503-8.

Shah M et al. Focal Shah M et al. Focal xanthogranulomatous pyelonephritis simulating a renal tumor : CT characteristics. J Comput Assist Tomogr 1989 ; 13 : 712-3.

Cystite emphysémateuse

Grayson DE et al. Emphysematous infections of the abdomen and pelvis : a pictorial review. Radiographics 2002 ; 22 : 543-61.

Infarctus rénal

Fukuda T et al. CT of thrombosed renal vein presenting as a hyperdense mass. J Comput Assist Tomogr 1995 ; 19 : 814-6.

Haaga JR et al. CT appearance of renal infarct. J Comput Assist Tomogr 1980 ; 4 : 246-7.

Kamel IR et al. Assessment of cortical rim sign in posttraumatic renal infarction. J Comput Assist Tomogr 1996 ; 18 : 803-6.

Krinsky G. Unenhanced helical CT in patients with acute flank pain and renal infarction : the need for contrast material in selected cases. AJR 1996 ; 167 : 282-3.

Saunders HS et al. The CT nephrogram : implications for evaluation of urinary tract disease. Radiographics 1995 ; 15 : 1069-85.

Suzer O et al. CT features of renal infarction. Eur J Radiol 2002 Sep ; 97 : 59-64.

Taourel P et al. Computed tomography in the nontraumatic renal causes of acute flank pain. Semin Ultrasound CT MR 2008 ; 29 : 341-52.

Urban BA et al. Three-dimensional volume-rendered CT angiography of the renal arteries and veins : normal anatomy, variants and clinical applications. Radiographics 2001 ; 21 : 373-86.

Wong WS et al. Renal infarction : CT diagnosis and correlation between CT findings and etiologies. Radiology 1984 ; 150 : 201-5.

Hématome spontané du rein

Brkovic D et al. Aetiolgy, diagnosis and management of spontaneous hematoma of the kidney

Gouliamos AD et al. Right adrenal hematoma following hepatectomy. Eur Radiol 2000 ; 10 : 583-5.

Hafiani M et al. Les hématomes spontanés du rein. À propos de 3 observations. Ann Urol 1998 ; 32 : 5-9.

Kawashima A et al. Imaging of nontraumatic hemorrhage of the adrenal gland. Radiographics. 1999 ; 19 : 949-63.

www.lemanip.com

Paratger Le Site www.lemanip.com Tout Est Gratuit

Paratger Le Site www.lemanip.com Tout Est Gratuit

Mahi M et al. Hémorragie bilatérale et spontanée du sinus rénal. J Radiol 2001 ; 82 : 1726-8.

Pollack HM et al. Roentgenographic manifestations of spontaneous perirenal haematomas. Eur Radiol 1996 ; 29 : 302-4.Radiology 1994 ; 110 : 1-6.

Russell C et al. Spontaneous rupture of adrenal myelolipoma : spiral CT appearance. Abdom Imaging. 2000 ; 25 : 431-4.

Usamentiaga E et al. CT in spontaneous adrenal gland rupture. A case report. Acta Radiol. 1998 ; 39 : 330-1.

Wilshire P et al. Hématome spontané du rein révélant une tumeur neurectodermique primitive chez l'adulte. J Radiol 2000 ; 81 : 237-40.

Hématome spontané de la surrénale

Hoeffel C et al. Spontaneous unilateral adrenal hemorrhage : computerized tomography and magnetic resonance imaging findings in 8 cases. J Urol 1999 ; 154 : 1647-51.

Lethi HD et al. Syndrome des antiphospholipides. Une nouvelle cause d'hémorragie bilatérale des surrénales. Presse Med 1995 ; 22 : 249-54.

Mydlo JH et al. Spontaneous renal hemorrhage associated with tumours. Clin Imaging 1997 ; 21 : 287-9.

Sebastia MC et al. CT evaluation of underlying cause in spontaneous subcapsular and perirenal hemorrhage. Eur Radiol 1997 ; 7 : 686-90.

Yip KH et al. Spontaneous rupture of renal tumours : the role of imaging in diagnosis management. Br J Radiol 1998 ; 71 : 146-54.

Traumatisme rénal

Becker CD et al. Blunt abdominal trauma in adults : role of CT in the diagnosis and the management of visceral injuries. Part 2 : Gastrointestinal tract and retroperitoneal organs. Eur Radiol 1998 ; 8 : 772-80.

Bellin MF et al. Lésions traumatiques du rein. Feuillets de Radiologie 2000 ; 4& : 11-8.

Harris AC et al. CT findings in blunt renal trauma. Radiographics 2001 ; 21 : 201-14.

Kawashima A et al. Imaging of renal trauma : a comprehensive review. Radiographics 2001 ; 21 : 557-74.

Leppaniemi A et al. MRI and CT in blunt renal trauma : an update. Semin Ultrasound CT MR. 1997 ; 18 : 129-35.

Roy C et al. Rupture post-traumatique d'un syndrome de la jonction pyélo-uretérale : à propos de deux observations. J Radiol 2001 ; 82 : 171-3.

Soussan M et al. Fat-fluid levels in renal caliceal cavities : a CT sign of lipolysis due to urine extravasation after kidney rupture. AJR 2007 ; 189 : 163-5.

Vasile M et al. Imaging evaluation of renal trauma. Abdom Imaging 2000 ; 25 : 424-30.

Shanmuganathan et al. Value of contrast enhanced CT in detecting active hemorrhage in patients with blunt abdominal and pelvic trauma. AJR 1993 ; 161 : 65-9.

Willmann JK et al. Multidetector CT : detection of active hemorrhage in patients with blunt abdominal trauma. AJR 2002 ; 179 : 437-44.

Paratger Le Site www.lemanip.com Tout Est Gratuit

www.lemanip.com

Paratger Le Site www.lemanip.com Tout Est Gratuit

www.lemanip.com

Traumatisme uretéral

Gayer G et al. Urinomas caused by ureteral injuries : CT appearance. Abdom Imaging 2002 ; 27 : 88-92.

Kawashima A et al. Ureteropelvic junction injuries secondary to blunt abdominal trauma. Radiology 1999 ; 205 : 487-92.

Kenney PJ et al. Computed tomography of ureteral disruption. J Comput Assist Tomogr 1987 ; 11 : 480-4.

Mirich D et al. CT demonstration of traumatic suburothelial hemorrhage. J Comput Assist Tomogr 1986 ; 10 : 71-72.

Sebastia MC et al. Renal trauma in occult ureteropelvic junction obstruction : CT findings. Eur Radiol 1999 ; 9 : 67-70.

Siegel MJ et al. Blunt renal and ureteral trauma in childhood : CT patterns of fluid collections. J Comput Assist Tomogr 1989 ; 152 : 1043-7.

Townsende M et al. Absence of ureteral opacification below ureteral disruption : a sentinel CT finding. AJR 1995 ; 164 : 253-4.

Traumatisme vésical

Chaumoître K et al. Tomodensitomètrie des lésions pelviennes du polytraumatisé. J Radiol 2000 ; 81 : 111-20.

Deck AJ et al. CT cystography for diagnosis of traumatic bladder rupture. J Urol 2000 ; 164 : 43-6.

Fishmann EK et al. CT evaluation of bladder trauma : a critical look. Acta Radiol 2000 ; 7 : 309-10.

Haas CA et al. Limitations of routine spiral CT in evaluation of bladder injury. J Urol 1999 ; 162 : 51-52.

Hochberg E et al. Bladder rupture associated with pelvic fracture due to blunt trauma. Urology 1993 ; 41 : 531-3.

Lis LE et al. CT cystography in the evaluation of bladder trauma. J Comput Assist Tomogr 1990 ; 14 : 1243-6.

Morgan DE et al. CT cystography : radiographic and clinical predictors of bladder rupture. AJR 2000 ; 174 : 89-95.

Pao DM et al. Utility of routine trauma CT in detection of bladder rupture. Acta Radiol 2000 ; 7 : 317-24.

Peng MY et al. CT cystography versus conventional cystography in evaluation of bladder injury. AJR 1999 ; 173 : 1269-72.

Roberts JL et al. CT in abdominal and pelvic trauma. Radiographics 1993 ; 13 : 735-52.

Vaccaro JP et al. CT cystography in the evaluation of major bladder trauma. Radiographics. 2000 ; 20 : 1373-81.

Wah TM et al. The role of CT in the management of adult urinary tract trauma. Clin Radiol. 2001 ; 56 : 268-77.

Traumatisme surrénalien

Burks DW et al. Acute adrenal injury after blunt abdominal trauma : CT findings. AJR 1992 ; 158 : 503-7.

Fanney DR et al. CT in the diagnosis of renal trauma. Radiographics 1990 ; 10: 29-40.

Paratger Le Site www.lemanip.com Tout Est Gratuit

Les vomissements sont très fréquents, précoces en cas d'occlusion haute, tardifs dans les formes occlusives plus basses voire absents dans le cas d'une occlusion intestinale aiguë à anse fermée. Ces vomissements sont de mécanisme réflexe tout d'abord, puis mécanique, par phénomène de reflux.

L'arrêt des matières et des gaz est le signe majeur, formel du diagnostic s'il est complet. Le météorisme abdominal est un signe tardif correspondant à une voussure abdominale souvent diffuse associée à un tympanisme à la percussion. Ce météorisme peut être totalement absent dans le cas des occlusions intestinales aiguës dites à ventre plat (occlusion jéjunale haute et occlusion intestinale à anse fermée). L'examen clinique retrouve une distension abdominale plus ou moins animée d'un péristaltisme. L'auscultation abdominale décèle des borborygmes en cas d'obstruction, ou au contraire un silence sépulcral en cas de strangulation. La palpation abdominale ne met généralement pas en évidence de défense ni de contracture en dehors d'une participation péritonéale. Une masse peut être palpée en cas d'invagination intestinale aiguë. Les touchers pelviens et l'examen minutieux des cicatrices opératoires et des orifices herniaires doivent être systématiques.

BIOLOGIE

Le bilan biologique reste assez longtemps non perturbé.

EXAMENS D'IMAGERIE

L'*ASP debout (ou à rayon directeur horizontal)* révèle des NHA classiquement nombreux, plus larges que hauts, et en situation centrale de l'abdomen. L'étude des parois sur le cliché couché (ou à rayon directeur vertical) est fondamentale pour différencier les valvules conniventes du grêle des haustrations du côlon.

L'*échographie* abdominale peut, entre les mains d'un opérateur expérimenté, permettre un diagnostic topographique et quelquefois étiologique par le remplissage liquidien des anses qui se situent juste en amont de l'obstacle. Malgré tout, bien souvent un barrage gazeux digestif important rend cette étude difficile et d'un faible rendement diagnostique.

TDM

La TDM est devenue l'examen d'imagerie incontournable de la pathologie occlusive intestinale. Sa supériorité par rapport au couple clinique-ASP est évidente. Son objectif ne se limite en effet plus à répondre à la simple question du caractère organique ou non de l'occlusion, mais également de déceler d'éventuels signes de gravité et d'aider le clinicien à choisir entre une laparotomie, une cœliochirurgie et un traitement conservateur. La cavité abdomino-pelvienne peut être examinée dans son ensemble dans un temps réduit grâce au mode hélicoïdal. L'injection de produit de contraste iodé est réalisée d'emblée à moins qu'un hématome pariétal ne soit suspecté.

www.lemanip.com

Paratger Le Site www.lemanip.com Tout Est Gratuit

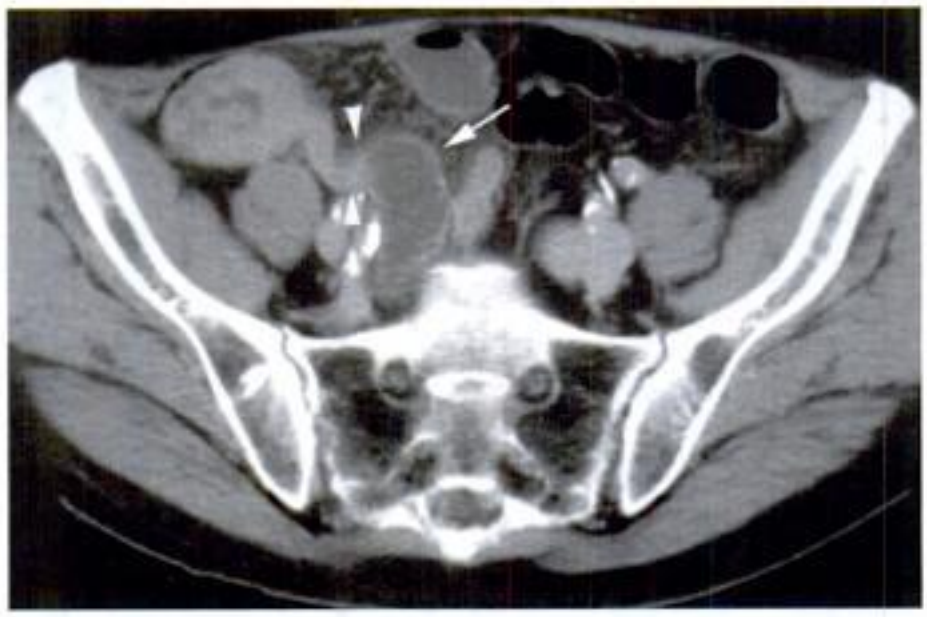

Figure 10-2.
Zone transitionnelle brutale. Rétrécissement brutal de calibre (têtes de flèche) d'une **anse intestinale dilatée (flèche)**. Noter l'aspect plat de l'anse grêle située immédiatement en **aval de la zone transitionnelle**.

DIAGNOSTIC DE GRAVITÉ

La strangulation représente le principal facteur de morbidité et de mortalité des occlusions intestinales. Elle survient dans environ 10 % des occlusions du grêle. Le diagnostic clinique d'une strangulation est difficile et le scanner est le meilleur examen d'imagerie pour en faire le diagnostic, avec une sensibilité de 80 % et une spécificité de 90 %.

Les signes scanographiques de gravité d'une occlusion de l'intestin grêle ont initialement été décrits et séparés en deux catégories par Balthazar : ceux qui caractérisent l'obstruction à anse fermée, et ceux qui caractérisent la strangulation.

La *sémiologie TDM d'une obstruction à anse fermée* (fig. 10-3) associe :

- une distribution en C d'une ou plusieurs anses intestinales dont les vaisseaux mésentériques convergent de façon radiaire vers le site d'incarcération ;
- la présence de deux anses adjacentes d'allure souvent triangulaire avec un signe du bec ;
- lorsqu'il est présent, un signe du tourbillon mésentérique qui traduit un volvulus surajouté.

La *sémiologie TDM de la strangulation* (fig. 10-4) associe :

- des modifications de la paroi digestive (épaississement pariétal, œdème sous-muqueux, défaut de rehaussement muqueux avec aspect de paroi virtuelle, pneumatose pariétale) ;
- des modifications des vaisseaux mésentériques (turgescence des veines de drainage, aéromésentérie et aéroportie) et du péritoine (infiltration sérohématique du mésentère, ascite, pneumopéritoine).

Paratger Le Site www.lemanip.com Tout Est Gratuit

Paratger Le Site www.lemanip.com Tout Est Gratuit

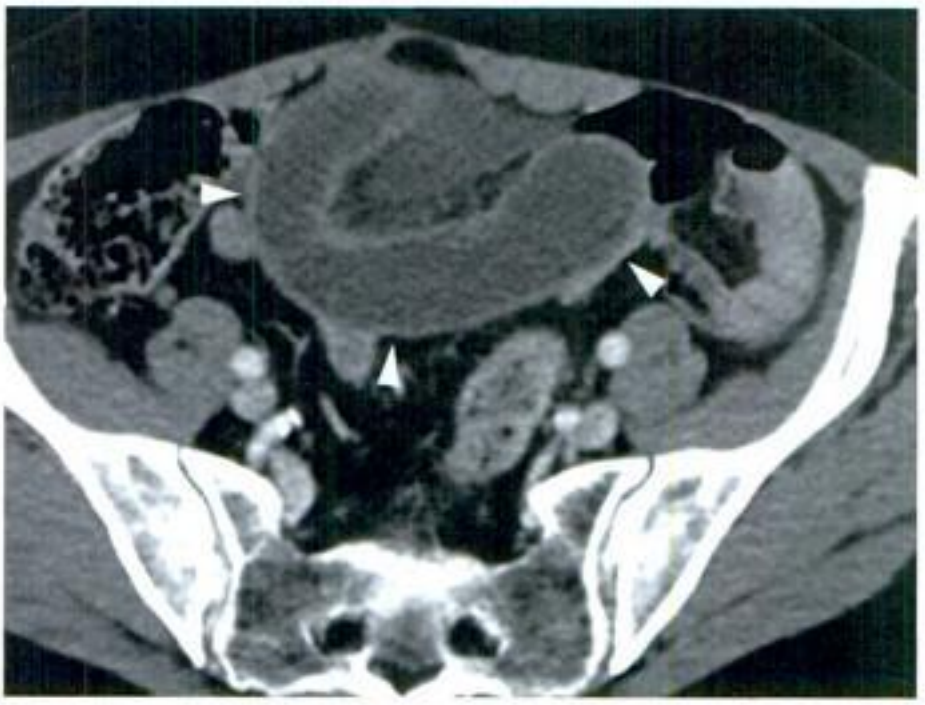

Figure 10-3.
Obstruction à anse fermée. Répartition en forme de C des anses occluses (têtes de flèche)

www.lemanip.com

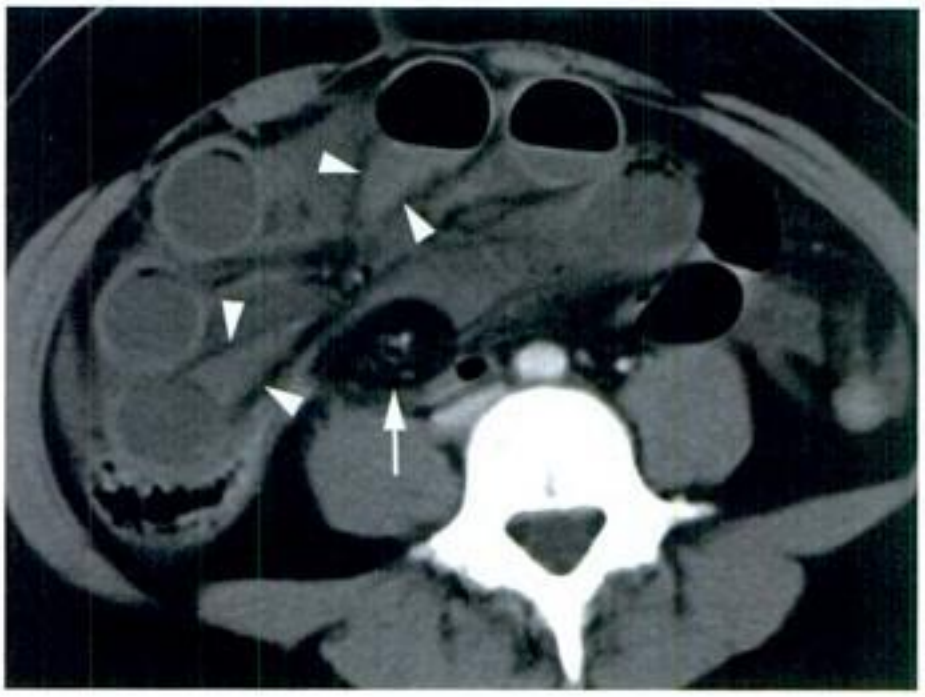

Figure 10-4.
Strangulation. Infiltration sérohématique dense du mésentère (têtes de flèche) et signe du tourbillon (flèche) au niveau du site occlusif.

DIAGNOSTIC ÉTIOLOGIQUE

Certaines formes étiopathogéniques comportent des caractéristiques TDM pathognomoniques permettant à tout coup leur diagnostic, tandis que d'autres sont plus difficilement identifiables.

Paratger Le Site www.lemanip.com Tout Est Gratuit

Paratger Le Site www.lemanip.com Tout Est Gratuit

Obstructions et strangulations de cause extrinsèque

Brides (adhesive bands)

Elles représentent la cause de loin la plus fréquente des occlusions intestinales aiguës d'origine mécanique. Les antécédents chirurgicaux abdominaux sont à l'origine de leur formation dans 80 % des cas. L'étage sous-mésocolique constitue leur siège de prédilection. L'absence d'argument étiologique en faveur d'une autre cause mécanique devra faire évoquer ce diagnostic, en présence d'un antécédent chirurgical abdominal.

Les signes TDM d'une bride sont variables selon qu'elle entraîne une occlusion simple ou bien une occlusion à anse fermée.

La *sémiologie TDM d'une occlusion simple sur bride* (fig. 10-5) associe :

– une occlusion de type mécanique du grêle ;

– une zone transitionnelle brutale avec un beak sign ou un fat notch sign ;

– une anse d'aval plate et d'allure souvent étirée.

www.lemanip.com

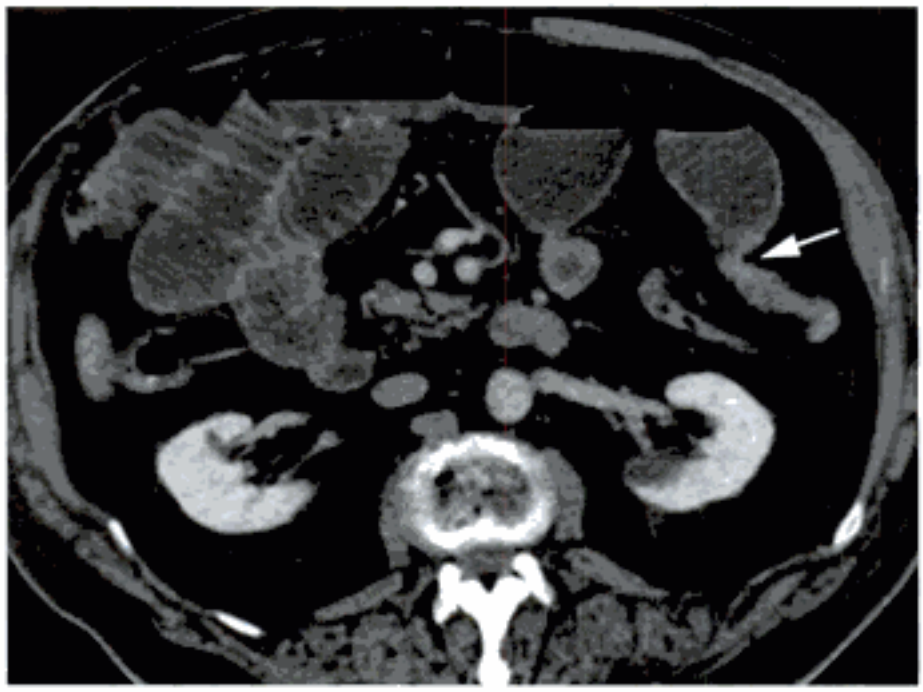

Figure 10-5.
Occlusion du grêle sur bride simple. Zone transitionnelle brutale avec un signe du fat **notch (flèche) et une dilatation** importante de l'anse située juste en amont.

La *sémiologie TDM d'une occlusion à anse fermée sur bride* (fig. 10-6) associe :

– une occlusion uniquement segmentaire ;

– une répartition en forme de C des anses pathologiques ;

– des vaisseaux convergent de façon radiaire vers le site de torsion ;

– parfois un signe du tourbillon (en cas de volvulus surajouté) ;

– des signes de gravité presque toujours présents lors du diagnostic.

Paratger Le Site www.lemanip.com Tout Est Gratuit

www.lemanip.com

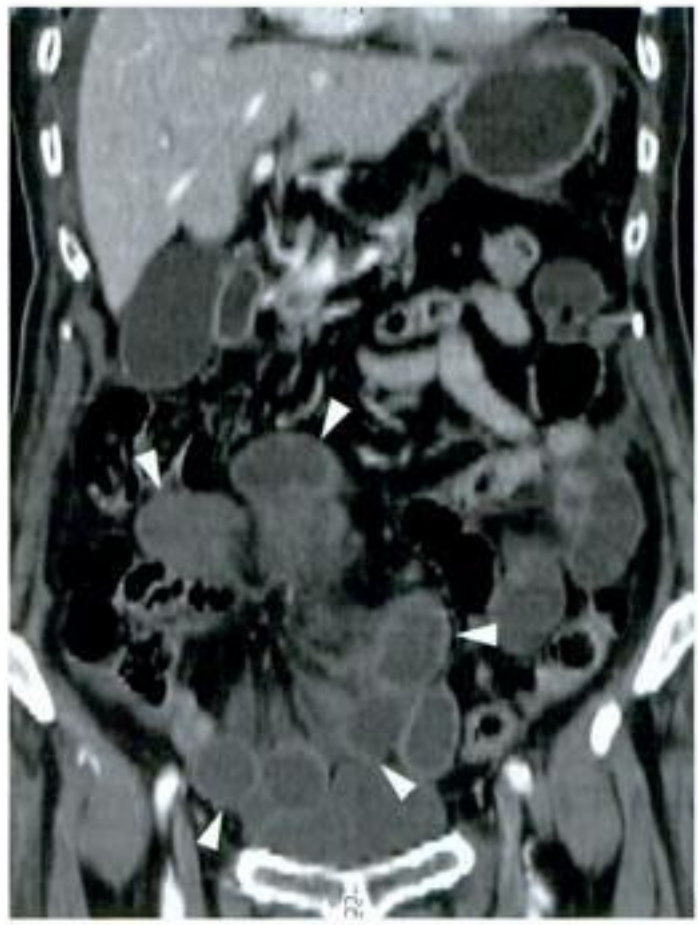

Figure 10-6.

Occlusion du grêle à anse fermée par volvulus sur bride. a : Infiltration sérohématique du mésentère qui est distribué de façon radiaire jusqu'au site de torsion (étoile). b : reconstruction coronale. Répartition en forme de C des anses volvulées (têtes de flèche).

Paratger Le Site www.lemanip.com Tout Est Gratuit

Figure 10-8.
Abdominal cocoon. Anses agglutinées au sein d'un pseudosac fibreux et non extensible (têtes de flèche). Noter la présence d'un cathéter de dialyse péritonéal au contact (flèche).

www.lemanip.com

Hernie inguinale (inguinal hernia)

Cette étiologie est fréquente et touche plus volontiers l'homme. Son diagnostic demeure clinique le plus souvent. Sur le plan anatomique, une hernie inguinale passe au-dessus de l'arcade crurale qui constitue un bon repère anatomique. Deux formes doivent être distinguées : la hernie inguinale directe et la hernie inguinale indirecte.

La *sémiologie TDM de la hernie inguinale directe* (fig. 10-9) associe :

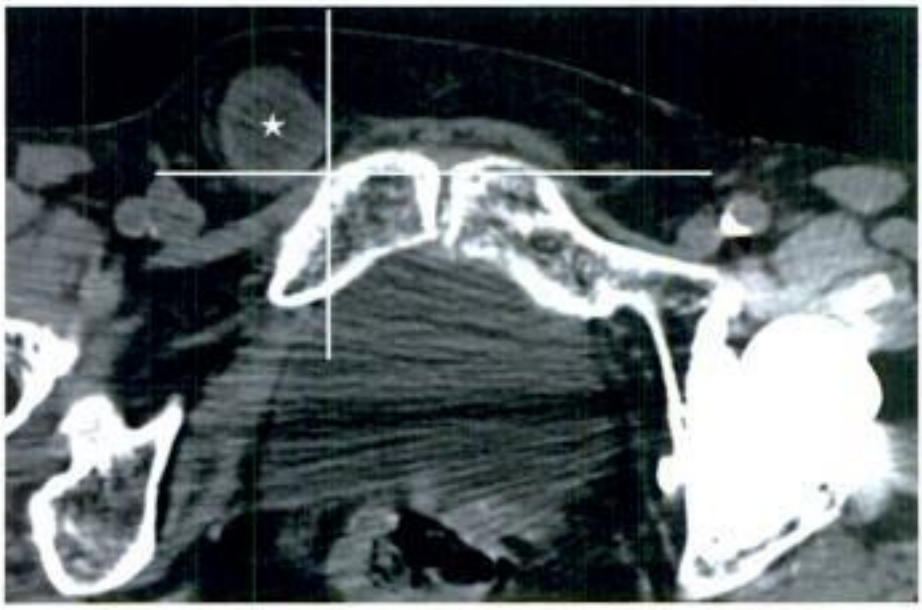

Figure 10-9.
Occlusion du grêle sur hernie inguinale directe droite. Anse herniée (étoile) en situation antérieure et interne dans le repère orthogonal centré sur l'épine du pubis.

Paratger Le Site www.lemanip.com Tout Est Gratuit

Paratger Le Site www.lemanip.com Tout Est Gratuit

– une occlusion mécanique du grêle ;
– une anse digestive s'insinuant devant le plan horizontal passant par les épines du pubis et ne franchissant pas le plan vertical passant par l'épine du pubis homolatérale (excellent repère TDM) ;
– un collet en situation interne à l'artère épigastrique inférieure ;
– des signes de souffrance de l'anse étranglée du fait de l'atteinte à anse fermée.

La *sémiologie TDM de la hernie inguinale indirecte* (fig. 10-10) associe :
– une occlusion mécanique du grêle ;

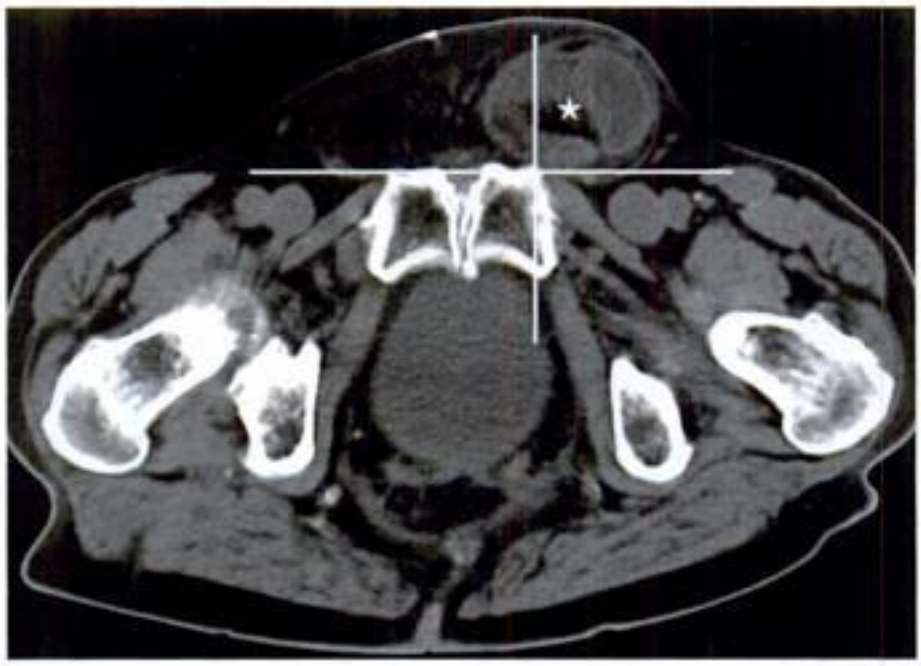

Figure 10-10.
Occlusion du grêle sur hernie inguinale indirecte gauche. Anse herniée (étoile) en situation antérieure et franchissant médialement l'axe vertical du repère orthogonal centré sur l'épine du pubis.

– une anse digestive s'insinuant devant le plan horizontal passant par les épines du pubis (excellent repère TDM), et franchissant le plan vertical passant par l'épine du pubis homolatérale ;
– un collet en situation externe à l'artère épigastrique inférieure ;
– des signes de souffrance de l'anse étranglée du fait de l'atteinte à anse fermée.

Hernie fémorale (femoral hernia)

Cette variété de hernie (anciennement dénommée hernie crurale) touche plus fréquemment la femme que l'homme. Sur le plan anatomique, une hernie fémorale se situe sous l'arcade crurale.

La *sémiologie TDM* (fig. 10-11) associe :
– une occlusion de type mécanique du grêle ;
– une anse intestinale herniée en avant du muscle pectiné et en arrière de la ligne horizontale passant par les épines du pubis ;
– une compression de la veine fémorale adjacente ;
– des signes de souffrance de l'anse étranglée du fait de l'atteinte à anse fermée.

Paratger Le Site www.lemanip.com Tout Est Gratuit

www.lemanip.com

Paratger Le Site www.lemanip.com Tout Est Gratuit

Figure 10-11.
Occlusion du grêle sur hernie fémorale gauche. Anse herniée (étoile) en situation postérieure et externe dans le repère orthogonal centré sur l'épine du pubis. Noter l'effet de compression extrinsèque de la hernie sur la veine fémorale droite (flèche).

www.lemanip.com

Hernie obturatrice (obturator hernia)

Cette hernie, très rare, est de diagnostic clinique excessivement difficile à cause de sa position très profonde. Elle survient classiquement chez les femmes âgées très maigres et souvent mulitipares. Il lui arrive quelquefois d'être révélée cliniquement par un tableau de cruralgie.

La *sémiologie TDM* (fig. 10-12) associe :

– une occlusion de type mécanique du grêle ;
– une anse intestinale incarcérée au sein d'un trou obturateur et qui s'insinue jusqu'en arrière du muscle pectiné et en avant du muscle obturateur externe ;
– des signes de souffrance de l'anse étranglée du fait de l'atteinte à anse fermée ou d'un simple pincement latéral de l'anse (hernie de Richter).

Hernie de Spiegel (Spiegel's hernia)

Cette hernie pariétale antérieure se situe au niveau de la ligne semilunaire qui correspond au bord externe des muscles droits de l'abdomen. Deux types sont décrits : la forme interstitielle qui ne traverse que l'aponévrose des muscles transverse et oblique interne et la forme sous-cutanée quand la brèche s'étend à l'aponévrose du muscle oblique externe.

La *sémiologie TDM* (fig. 10-13) associe :

– une occlusion de type mécanique du grêle ;
– une anse herniée située au bord externe du muscle droit de l'abdomen au travers de l'aponévrose des muscles transverse et obliques de la paroi abdominale ;
– une situation intermusculaire ou sous-cutanée selon la forme rencontrée (interstitielle ou sous-cutanée) ;
– des signes de souffrance de l'anse étranglée du fait de l'atteinte à anse fermée.

Paratger Le Site www.lemanip.com Tout Est Gratuit

Paratger Le Site www.lemanip.com Tout Est Gratuit

www.lemanip.com

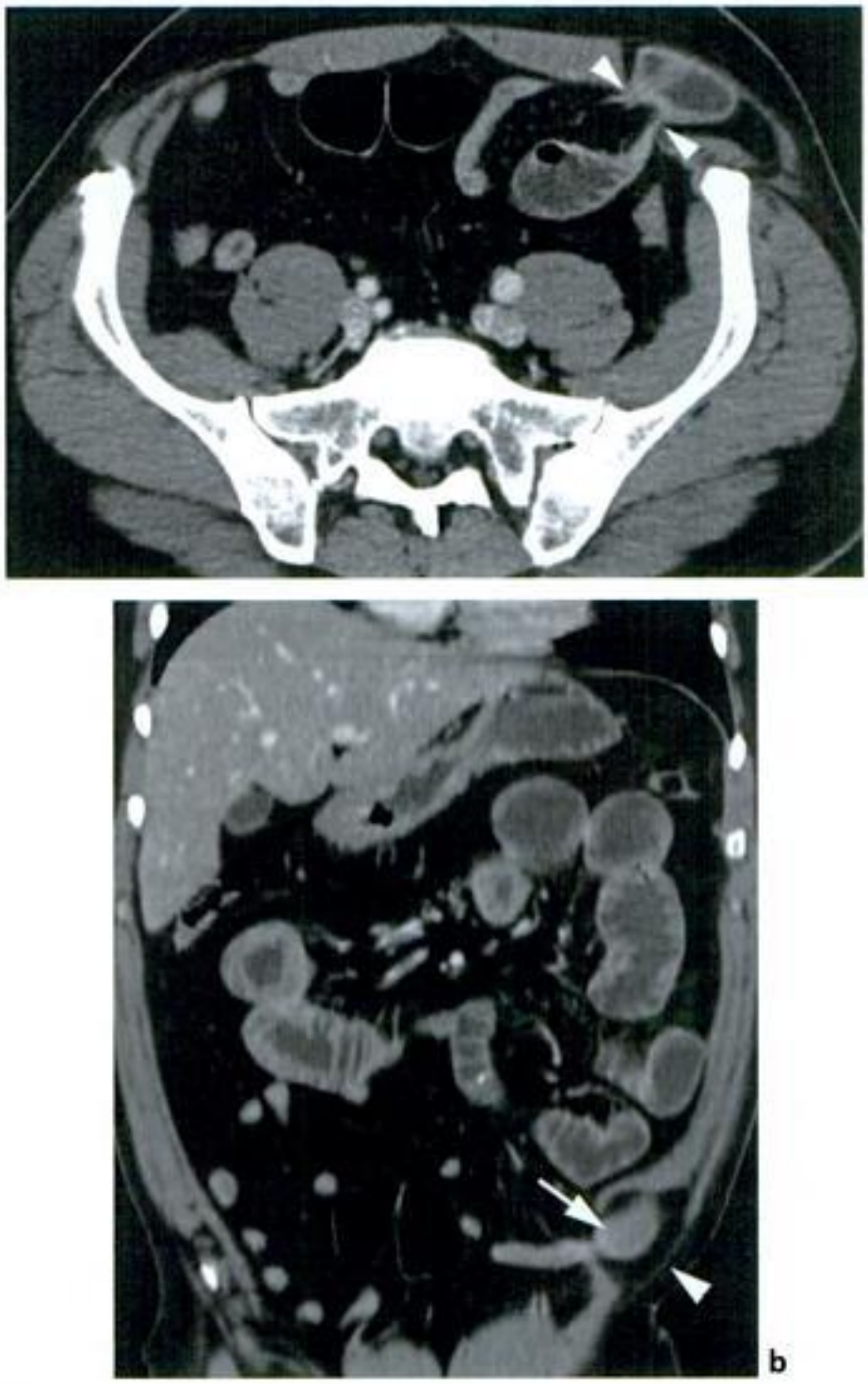

Figure 10-13.

Occlusion du grêle sur hernie de Spiegel droite. a : anse grêle, d'aspect en sablier, herniée au travers de la ligne semi-lunaire droite (têtes de flèche). b : reconstruction coronale. La hernie (flèche) présentée ici est de forme interstitielle, puisque restant sous le plan du muscle oblique externe (tête de flèche).

Hernie lombaire (lumbar hernia)

Cette hernie pariétale postérieure est rare et se situe au niveau lombaire, dans l'espace limité en dedans par le bord externe des muscles spinaux et en dehors par le bord postérieur du muscle petit oblique.

La *sémiologie TDM* (fig. 10-14) associe :

– une occlusion de type mécanique du grêle ;

– une image d'anse, d'allure assez souvent en sablier, étranglée à travers l'aponévrose du muscle transverse, au bord externe du contingent musculaire érecteur du rachis.

Paratger Le Site www.lemanip.com Tout Est Gratuit

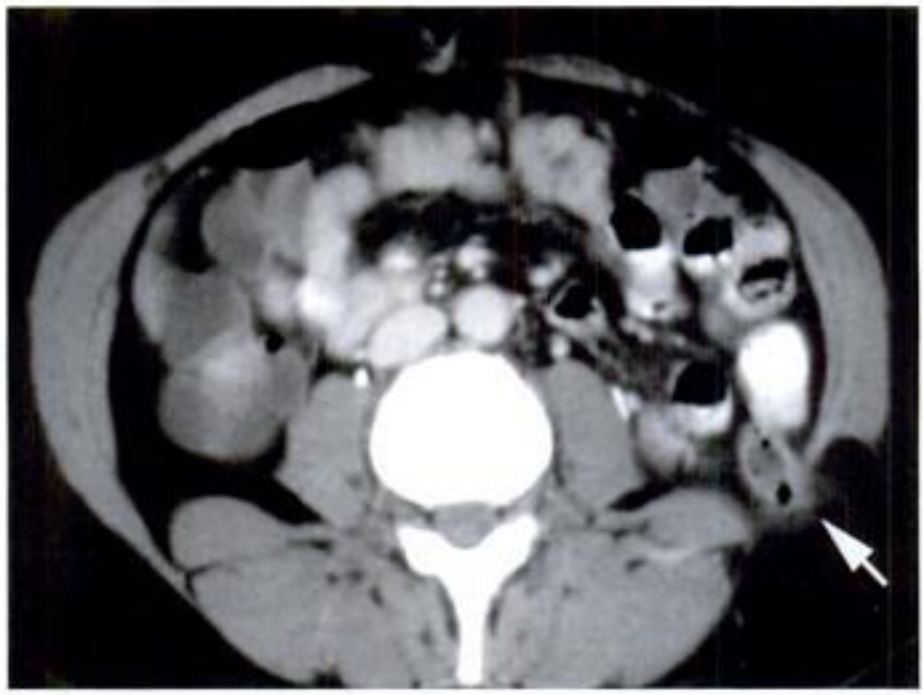

Figure 10-14.
Occlusion du grêle sur hernie lombaire gauche dans le cadre d'un prélèvement de muscle grand dorsal pour reconstruction mammaire. Anse grêle herniée au travers de l'aponévrose musculaire postérolatérale gauche (flèche).

Hernie incisionnelle (incisional hernia)

Cette hernie survient sur le trajet cicatriciel pariétal d'un geste chirurgical réalisé à l'étage abdominal. Son diagnostic reste le plus souvent clinique. Pour des raisons de mécanisme physiopathologique voisin, les hernies parastomiales sont fréquemment assimilées à ce type de hernie.

La *sémiologie TDM* (fig. 10-15) associe :

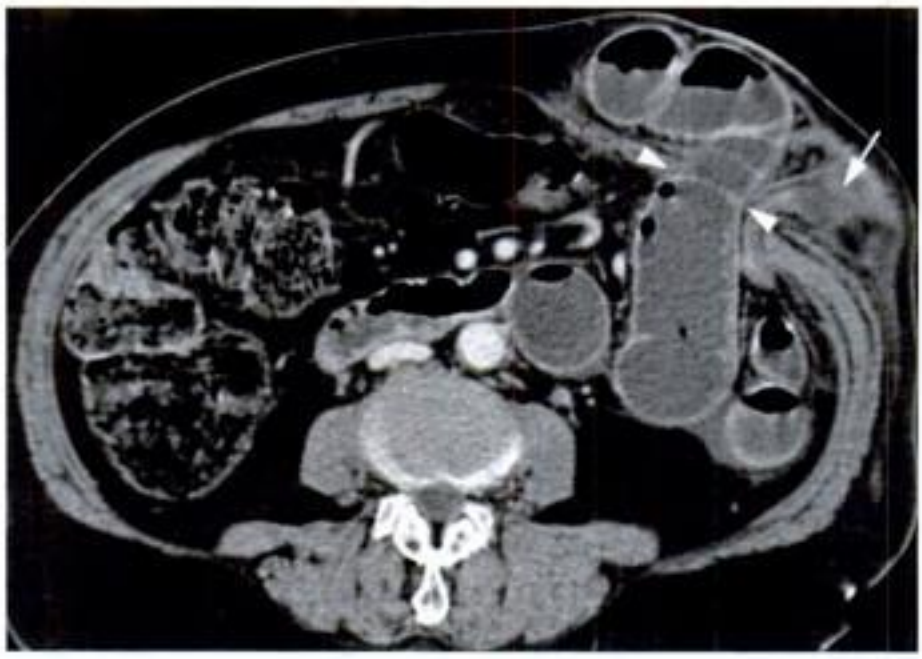

Figure 10-15.
Occlusion du grêle sur hernie incisionnelle. Anses grêles herniées au travers de la fenêtre d'un trajet de stomie colique (flèche). Noter la bonne analyse du collet herniaire (têtes de flèche).

Paratger Le Site www.lemanip.com Tout Est Gratuit
www.lemanip.com

Paratger Le Site www.lemanip.com Tout Est Gratuit

– une occlusion du grêle de type mécanique ;
– une anse herniée au niveau d'un ancien trajet chirurgical ou d'un orifice de stomie ;
– de possibles signes de souffrance de l'anse étranglée, du fait de l'atteinte à anse fermée.

Hernies internes (internal hernias)

Ces hernies rares représentent 1 % du total des occlusions intestinales aiguës d'origine mécanique. Elles reposent sur l'existence préalable (congénitale ou iatrogène) de déhiscences péritonéales, mésentériques ou épiploïques. La souffrance digestive est souvent importante lors du diagnostic compte tenu du retard souvent rencontré dans ce type de pathologie. Les différentes formes de hernies internes correspondent à leur topographie herniaire. On définit des hernies paraduodénales gauche (les plus fréquentes) et droite, transmésocæcales, transmésocoliques, transmésentériques, transomentales, au travers du hiatus de Winslow ou du ligament large.

La *sémiologie TDM d'une hernie interne*, quel que soit son type, associe :
– une occlusion à anse fermée ;
– un amas d'anses intestinales, en position anormale, refoulant certaines structures viscérales de voisinage ;
– parfois une encapsulation dans un sac péritonéal ;
– des signes de souffrance souvent majeurs des anses contenues dans la hernie ;
– un collet herniaire intrapéritonéal parfois visible.

Cet amas d'anses digestives herniées est situé :
– latéralement entre l'estomac et le pancréas dans les formes paraduodénales ;
– devant ou derrière le cæcum pour la forme transmésocæcale ;
– derrière le côlon sigmoïde pour la forme transmésosigmoïdienne ;
– dans l'ACE, à la face postérieure l'estomac, pour la forme transmésocolique (fig. 10-16) ;
– sous-pariétale antérieure et refoulant les autres structures digestives vers le centre et l'arrière pour la forme transomentale (fig. 10-17) ;
– s'insinuant dans l'espace interportocave pour la forme transhiatale ;
– profondément dans le petit bassin pour la forme au travers du ligament large (fig. 10-18).

www.lemanip.com

Paratger Le Site www.lemanip.com Tout Est Gratuit

www.lemanip.com

Obstructions de cause endoluminale

Ileus biliaire (gallstone ileus)

Cette pathologie est une complication rare de la cholécystite lithiasique (moins de 1 % des cas) ou plus rarement de l'ulcère gastroduodénal ou du cancer gastrique perforé et correspond à la migration, au travers d'une fistule biliodigestive, d'un gros calcul vésiculaire (> 2,5 cm) qui vient s'enclaver au niveau de l'intestin grêle (iléon terminal dans 70 % des cas), pour provoquer un syndrome occlusif mécanique. Le terrain privilégié est celui de la femme de plus de 65 ans avec des antécédents de coliques vésiculaires.

La *sémiologie TDM* correspond à la classique triade de Rigler (pathognomonique) (fig. 10-19) et associe :

– une occlusion de type mécanique du grêle avec un fréquent signe du collier de perles ;
– une fistule duodénovésiculaire ;
– une aérobilie ;
– un calcul ectopique enclavé dans la lumière digestive.

Bézoard (bezoar)

Un régime végétarien, une gastroparésie d'origine endocrinienne, l'ingestion répétée de kakis, une vagotomie, une chirurgie gastrique ou encore l'ingestion maladive de cheveux (trichotillomanie) peuvent être responsables d'une concrétion intragastrique d'éléments ingérés appelée bézoard (phytobézoard ou trichobézoard). L'incidence de la maladie est de 0,4 %. Les formes majeures avec bézoard gastrique s'étendant au grêle créent le syndrome de Raiponce ou de Rapunzel (nom tiré d'un conte des frères Grimm). Les bézoards demeurent la plupart du temps dans l'estomac, mais peuvent parfois migrer, pour tout ou partie, dans l'intestin grêle où ils s'impactent et entraînent un syndrome occlusif aigu.

La sémiologie TDM (fig. 10-20) associe :

– une occlusion de type mécanique du grêle ;
– une image de masse ovoïde de contours bien définis, emprisonnant de l'air, parfois démimitée d'un liseré périphérique spontanément hyperdense, associée à la coexistence d'une masse d'aspect identique dans l'estomac et/ou à des débris de densité graisseuse flottant dans la lumière des anses dilatées en amont de l'obstacle.

Parasites (parasites)

Les gros parasites (principalement l'ascaris lumbricoïdes) peuvent entraîner une occlusion intestinale aiguë, par agglomération de vers le plus souvent au niveau l'iléon proximal (90 % des cas). La perforation intestinale est décrite. Une hyperéosinophilie associée est évocatrice du diagnostic.

La sémiologie TDM associe :

– une occlusion de type mécanique du grêle ;
– un agglomérat d'images pseudotubulaires dans la lumière jejunale (correspondant aux vers enchevêtrés) ;
– un épaississement inflammatoire réactionnel de la paroi intestinale en région lésionnelle.

Paratger Le Site www.lemanip.com Tout Est Gratuit

www.lemanip.com

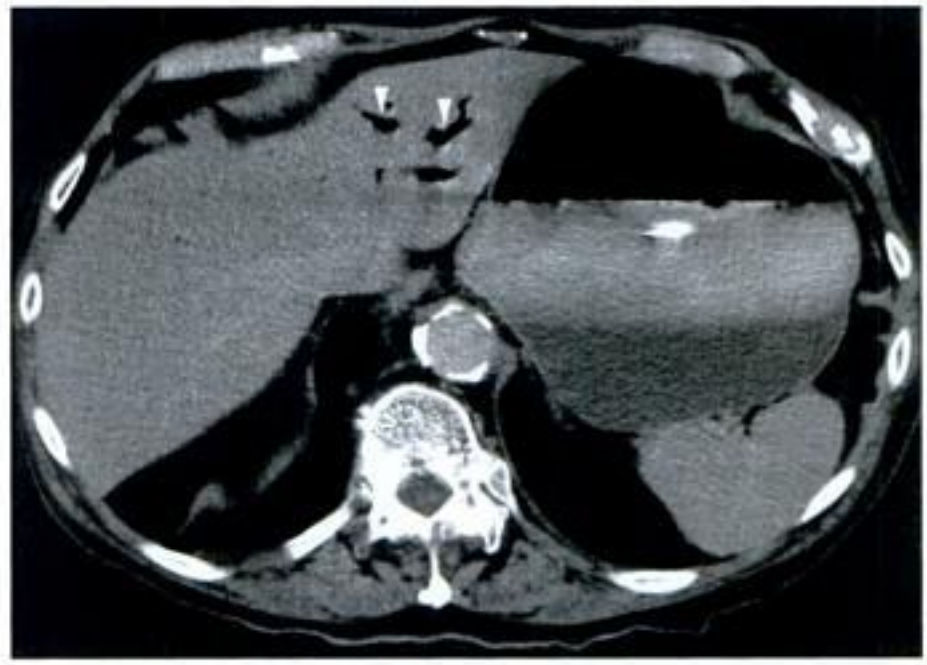

a

b

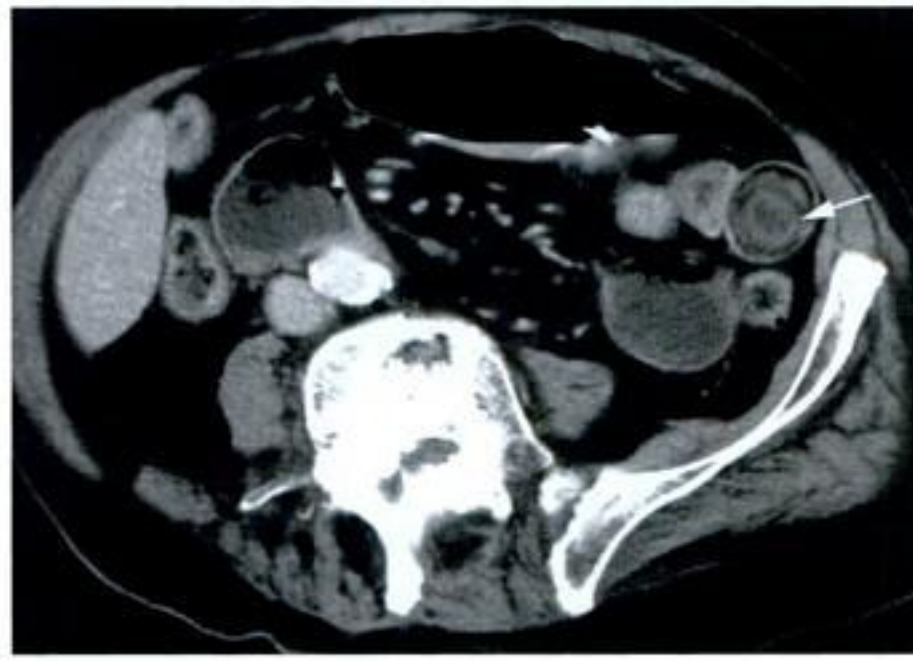

c

Figure 10-19.
Occlusion du grêle sur iléus biliaire. a : aérobilie (têtes de flèche). b : fistule biliodigestive (flèche). c : calcul biliaire ectopique (flèche) impacté dans une anse jéjunale.

Paratger Le Site www.lemanip.com Tout Est Gratuit

www.lemanip.com

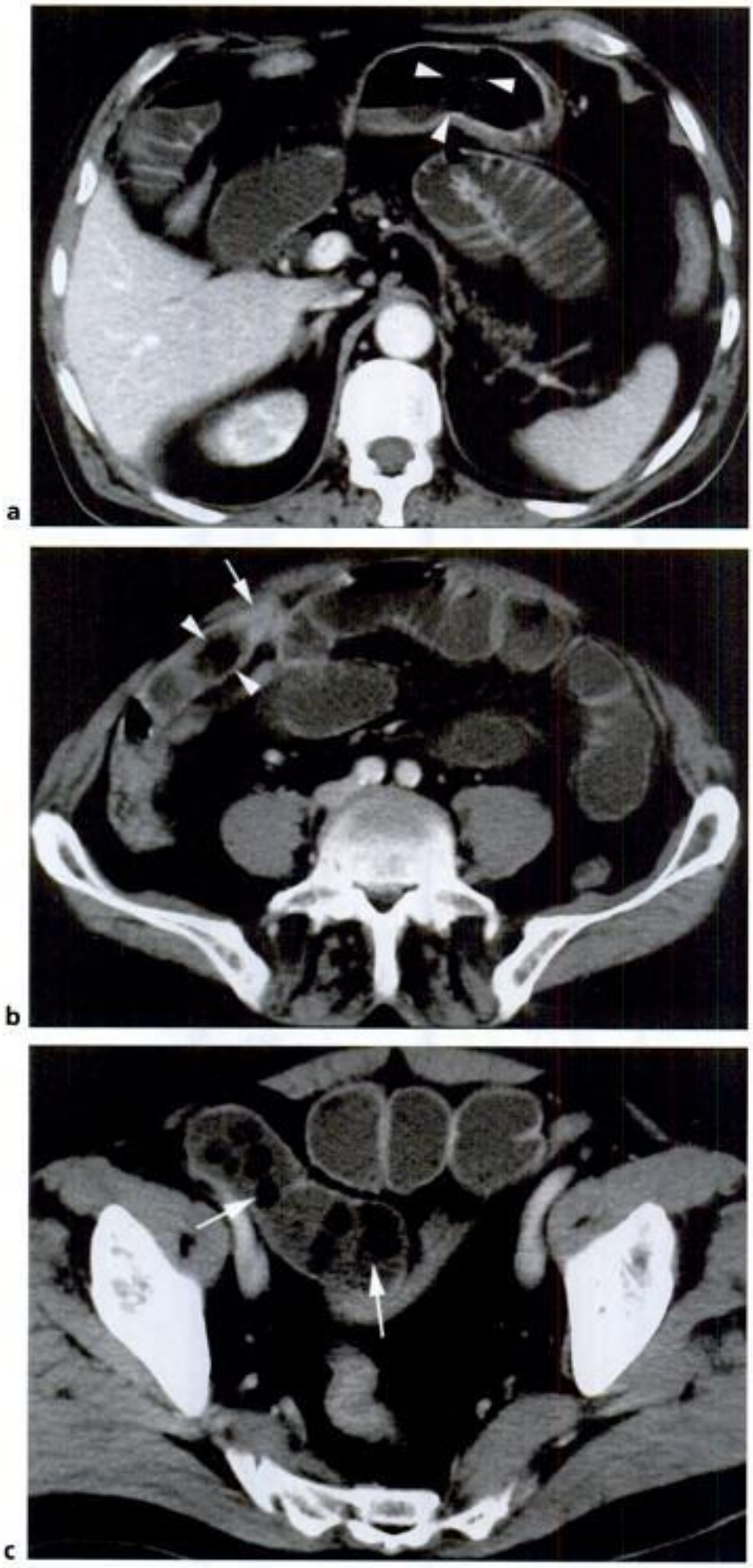

Figure 10-20.
Occlusion du grêle sur bézoard. a : image ovoïde emprisonnant de l'air (têtes de flèche) au niveau de l'antre gastrique. b : masse ovoïde emprisonnant de l'air impacté au niveau d'une anse grêle (têtes de flèche). Zone transitionnelle brutale (flèche) signant l'occlusion mécanique. c : images de même nature (flèches) flottant dans la lumière d'une anse grêle distendue.

Paratger Le Site www.lemanip.com Tout Est Gratuit

Paratger Le Site www.lemanip.com Tout Est Gratuit

– un épaississement régulier, circonférentiel, homogène, et spontanément dense (d = 60 UH) d'une ou plusieurs parois intestinales ;

– une topographie lésionnelle le plus souvent jéjunale ;

– une infiltration peu marquée du mésentère alentour, sauf en cas d'ischémie intestinale aiguë.

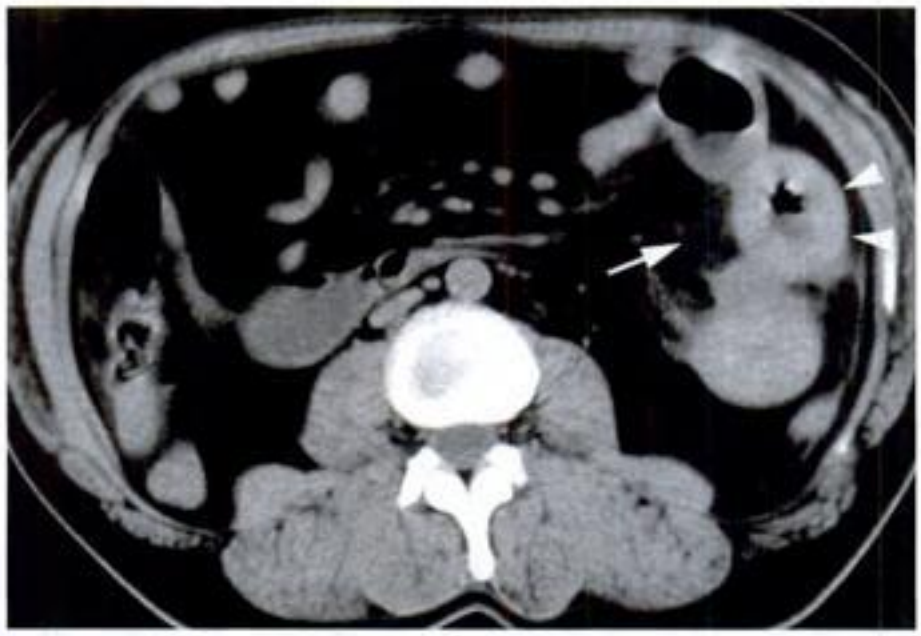

Figure 10-22.
Occlusion du grêle sur hémorragie intrapariétale digestive. Épaississement circonférentiel et spontanément dense de la paroi d'une anse iléale (têtes de flèche). Noter l'infiltration modérée du mésentère alentour (flèche).

Maladie de Crohn (Crohn's disease)

L'entérite de Crohn est une maladie inflammatoire cryptogénique de l'intestin qui débute généralement chez l'adulte jeune. L'occlusion qui en résulte peut être due à l'atteinte inflammatoire aiguë du grêle lors d'une poussée, mais plus fréquemment aux lésions fibreuses cicatricielles qui en découlent. Ces lésions sténosantes peuvent être présentes sur l'ensemble du tube digestif, mais prédominent largement au niveau de la dernière anse grêle.

La *sémiologie TDM* (fig. 10-23) associe :

– une occlusion de type mécanique du grêle ;

– une attente sténosante de la paroi de la dernière anse grêle ;

– d'éventuelles atteintes similaires du grêle d'amont ;

– une sclérolipomatose des mésos (surcharge graisseuse entre les anses digestives et aspect peigné (signe du peigne) des vaisseaux droits sur le versant mésentérique des anses lésées ;

– la coexistence possible d'abcès ou de fistules caractéristiques.

Paratger Le Site www.lemanip.com Tout Est Gratuit

www.lemanip.com

Paratger Le Site www.lemanip.com Tout Est Gratuit

– une occlusion de type mécanique du grêle ;

– des zones d'épaississement pariétal serrées, parfois étagées ;

– une angulation très caractéristique des anses lésées liée à la rétraction des mésos.

Invagination intestinale aiguë (intussuception)

Chez l'adulte, les invaginations intestinales aiguës sont quatre fois sur cinq d'origine organique. Les causes les plus fréquemment retrouvées sont des tumeurs bénignes (lipome, polypes adénomateux ou hamartomateux), mais également des lésions métastatiques (mélanome, adénocarcinome) ou encore lymphomateuses. Dans de rares cas, un diverticule de Meckel invaginé peut conduire à une invagination intestinale aiguë.

La *sémiologie TDM* (fig. 10-25) associe :

a

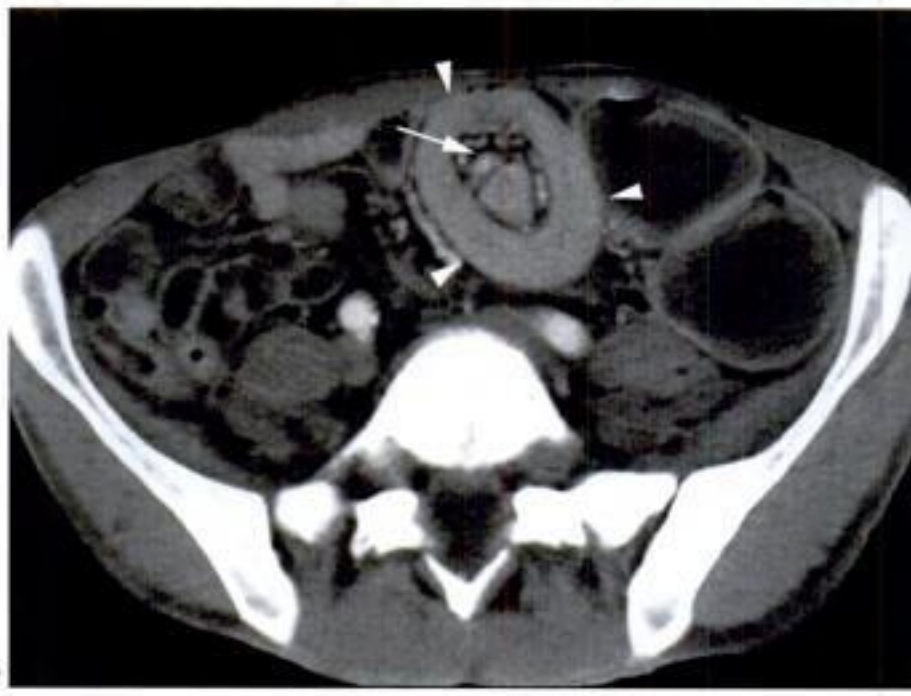

b

Paratger Le Site www.lemanip.com Tout Est Gratuit

www.lemanip.com

www.lemanip.com

c

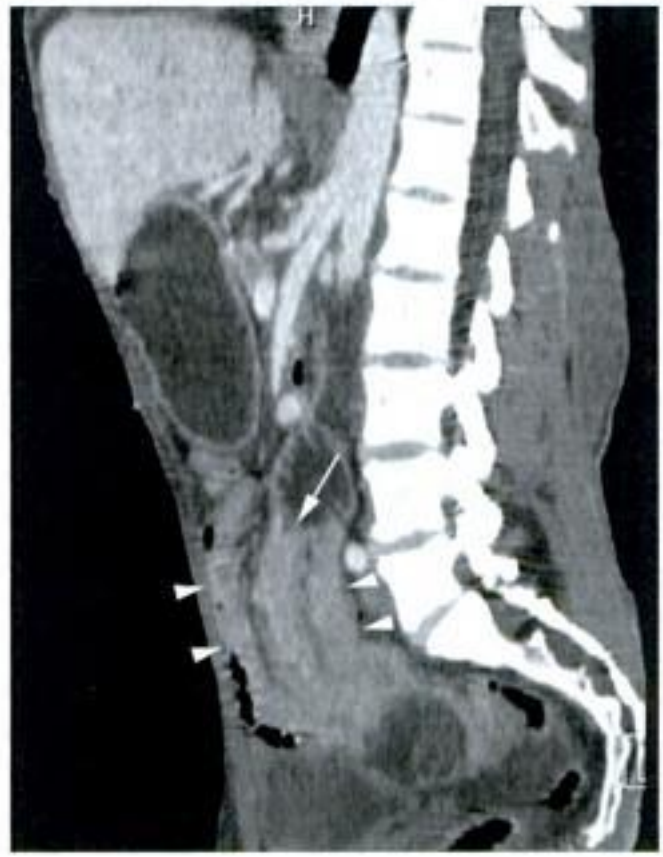

d

Figure 10-25.

Occlusion du grêle sur invagination intestinale aiguë. a : dilatation majeure des anses intestinales en amont de la lésion (têtes de flèche) et rétrécissement en pointe de l'anse intestinale incarcérée (flèche). b : aspect en cocarde (têtes de flèche) caractéristique du boudin d'IA en coupe. Noter le croisant graisseux intralésionnel (flèche) traduisant l'incarcération du mésentère au sein du boudin d'invagination. c : reconstruction dans le plan coronal. Boudin d'invagination (têtes de flèche) avec étirement et rétraction de l'anse incarcérée (flèche). d : reconstruction dans le plan sagittal médian. Boudin d'invagination (têtes de flèche). La zone transitionnelle est très précisément analysée (flèche).

Paratger Le Site www.lemanip.com Tout Est Gratuit

– une occlusion de type mécanique du grêle ;
– une masse grêlique de densité tissulaire, comprenant une alternance de zones concentriques en cocarde ou en sandwich (correspondant au boudin d'invagination) ;
– le classique signe du croissant intermédiaire de densité graisseuse ;
– des signes de souffrance digestive par strangulation des vaisseaux mésentériques de l'anse invaginée ;
– parfois, la lésion sous-jacente (notamment lorsqu'elle présente une caractéristique TDM évidente comme une densité négative pour un lipome).

DIAGNOSTIC TDM DIFFÉRENTIEL

Les ileus paralytiques doivent être différenciés des occlusions intestinales aiguës d'origine mécanique. Ils relèvent d'une altération de la motricité intestinale d'origine locale ou générale, de cause réflexe ou inflammatoire, et sont conséquents à des étiologies variées (Tableau 10-I).

TABLEAU 10-I : CAUSES PRINCIPALES D'OCCLUSIONS FONCTIONNELLES DU GRÊLE.

Iléus réflexes	Laparotomie, traumatisme abdominal, colique néphrétique, pancréatite aiguë, hydrocholécyste.
Iléus d'origine inflammatoire ou infectieuse	Appendicite aiguë, sigmoïdite aiguë, salpingite, cholécystite aiguë, pyélonéphrite aiguë, péritonite.
Iléus d'origine ischémique	Ischémie mésentérique artérielle ou veineuse, bas débit circulatoire.
Iléus d'origine médicamenteuse	Antidépresseurs, neuroleptiques, opiacés, anticonvulsivants.

Occlusion colique
Colonic obstruction

Les occlusions intestinales représentent 20 % des douleurs abdominales aiguës de l'adulte. Seuls 20 à 40 % de ces occlusions affectent le cadre colique. Le terrain privilégié est le patient de plus de 60 ans. Le site occlusif préférentiel est le côlon sigmoïde. Le mécanisme de l'occlusion est organique, paralytique ou parfois mixte. Les occlusions coliques de nature organique par obstruction (adénocarcinome, sigmoïdite aiguë diverticulaire, invagination intestinale aiguë, endométriose, actinomycose, fécalome…) et strangulation (volvulus du sigmoïde, du cæcum, et hernies coliques), doivent être différenciées des occlusions fonctionnelles ou pseudo-obstructions (ileus paralytique d'origine réflexe, inflammatoire, infectieuse, ischémique, médicamenteuse et colectasies aiguës primitive ou secondaire).

CONTEXTE CLINIQUE

Quatre symptômes définissent le syndrome occlusif colique : la douleur abdominale, les vomissements (classiquement tardifs et pouvant être fécaloïdes), l'arrêt persistant des matières et des gaz et le météorisme abdominal souvent marqué et d'installation progressive. En cas de vomissements abondants, un état de choc peut s'installer insi-

Paratger Le Site www.lemanip.com Tout Est Gratuit

www.lemanip.com

Paratger Le Site www.lemanip.com Tout Est Gratuit

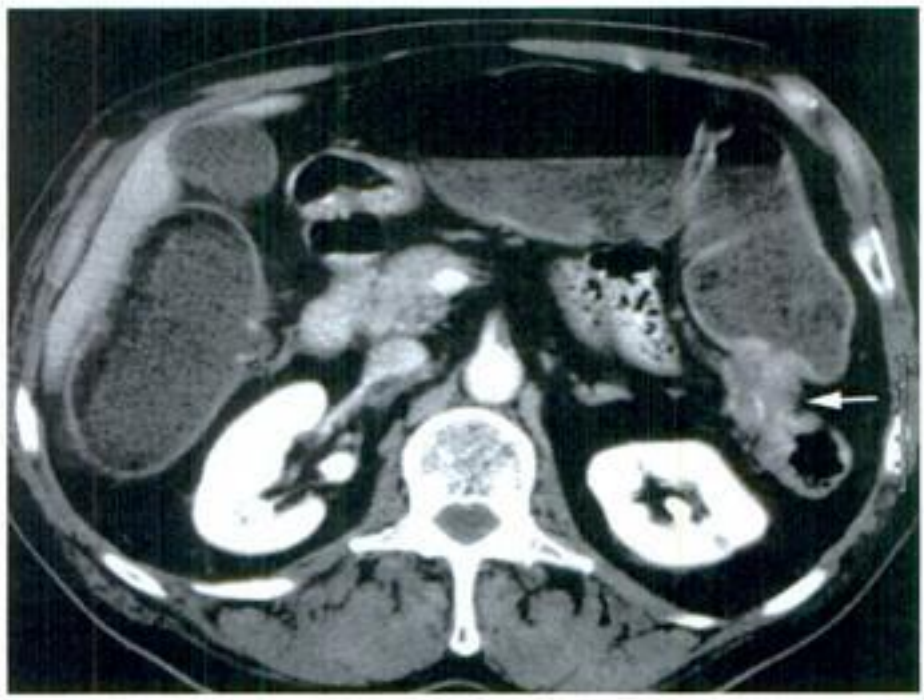

Figure 10-27.
Zone transitionnelle. Zone lésionnelle (flèche) séparant un côlon d'amont fortement distendu et plein et un côlon d'aval vide. Noter ici l'aspect caractéristique d'un adénocarcinome colique droit.

www.lemanip.com

Figure 10-28.
Cæcum diastatique. Diamètre cæcal mesuré à plus de 12 cm (têtes de flèche).

Paratger Le Site www.lemanip.com Tout Est Gratuit

Paratger Le Site www.lemanip.com Tout Est Gratuit

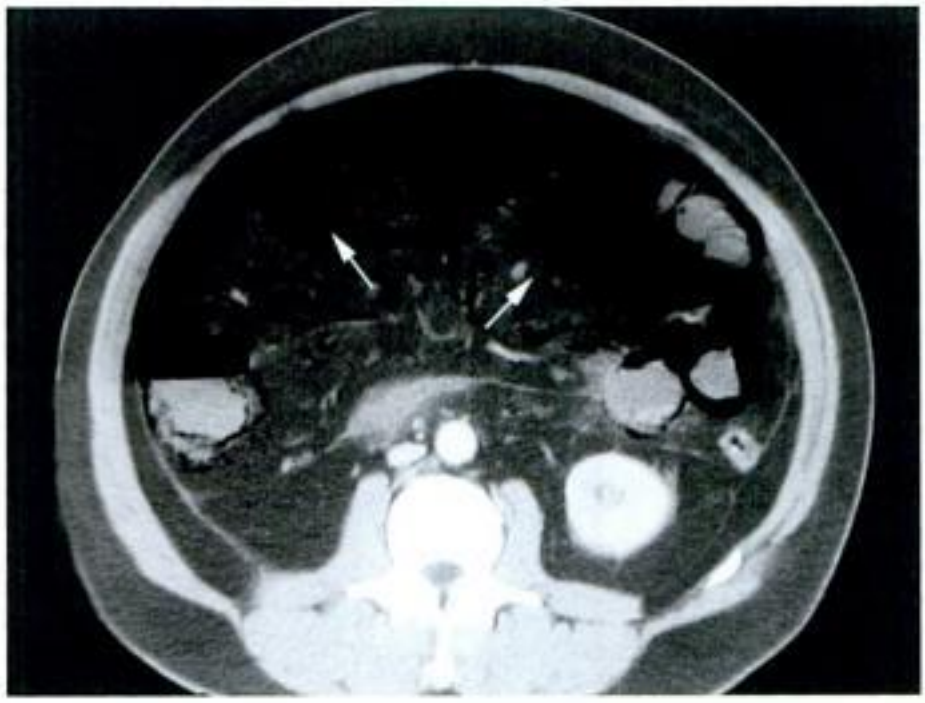

Figure 10-31.
Aéroémésentérie. Structures tubulaires de contenu gazeux (flèches) traduisant la diffusion du gaz intrapariétal digestif dans le réseau veineux mésentérique.

www.lemanip.com

Figure 10-32.
Infarctus transmural et perforation colique. Solution de continuité de la paroi de la boucle sigmoïde (têtes de flèche) affirmant la nécrose pariétale et la perforation digestive en péritoine libre.

Paratger Le Site www.lemanip.com Tout Est Gratuit

Paratger Le Site www.lemanip.com Tout Est Gratuit

DIAGNOSTIC ÉTIOLOGIQUE

Les occlusions coliques peuvent être classifiées en différents groupes émanant de leurs processus physiopathologiques.

Ainsi, seront définies : les occlusions coliques organiques par obstruction (intrinsèque ou extrinsèque) et par strangulation (volvulus et hernie), par opposition aux occlusions coliques fonctionnelles (ileus paralytiques et colectasies primitive et secondaire).

Obstructions de cause pariétale

Adénocarcinome (adenocarcinoma)

Les adénocarcinomes coliques représentent 70 % des causes d'occlusion colique et 20 % sont découverts au décours d'une occlusion. La topographie néoplasique est le plus fréquemment colique gauche ou sigmoïdienne (75 % des cas), mais l'ensemble du cadre colique peut être atteint. Les adénocarcinomes coliques responsables d'une occlusion aiguë sont en général à un stade évolutif avancé (stade D de Dukes). Cliniquement, l'occlusion secondaire à un adénocarcinome colique est d'installation progressive et entraîne un météorisme important. Le risque principal de cette forme d'occlusion est lié à la continence de la valvule iléocæcale qui peut entraîner une perforation diastatique du cæcum avec peritonite stercorale et choc septique.

La *sémiologie TDM* (fig. 10-33) associe :

– un syndrome de masse tissulaire pariétal colique plus ou moins circonférentiel et fortement rehaussé par l'injection de contraste IV ;

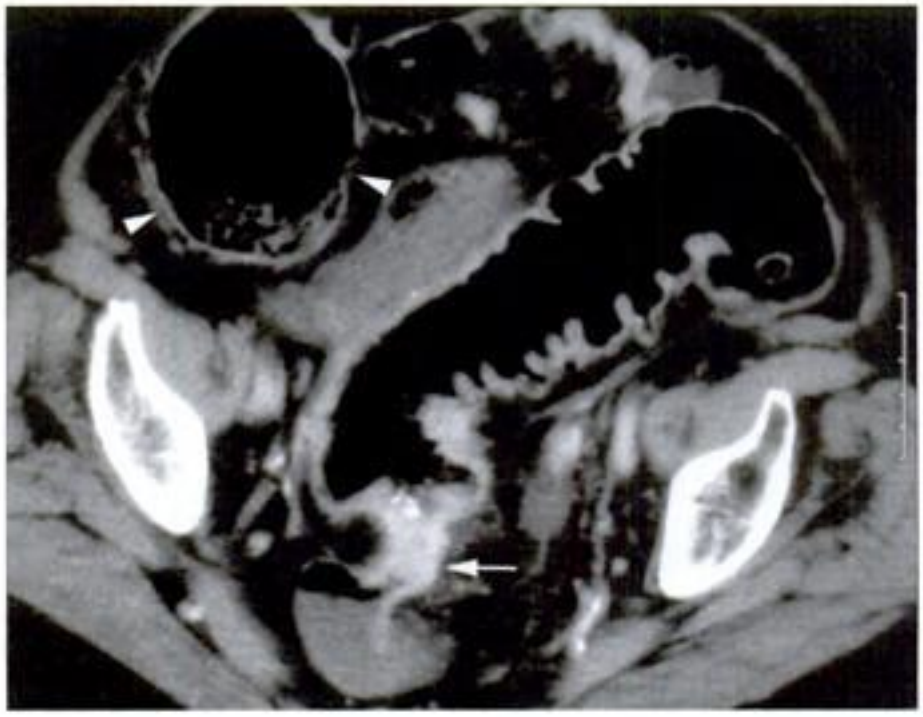

Figure 10-33.
Occlusion du côlon sur adénocarcinome de la charnière rectosigmoïdienne. Dilatation aérique majeure du sigmoïde et du cæcum (têtes de flèche). Zone transitionnelle courte, excentrée, irrégulière, fortement rehaussée par le produit de contraste IV (flèche), caractéristique d'une sténose sur adénocarcinome.

www.lemanip.com

Paratger Le Site www.lemanip.com Tout Est Gratuit

Paratger Le Site www.lemanip.com Tout Est Gratuit

– une sténose de la lumière colique classiquement courte et de raccordement brutal ;
– une néovascularisation péritumorale avec perte modérée de la transparence de la graisse périlésionnelle ;
– un syndrome occlusif colique de type organique.

Sigmoïdite aiguë diverticulaire (acute diverticulitis)

La sigmoïdite aiguë diverticulaire correspond à la complication infectieuse de la diverticulose colique. Cette complication représente 20 % des cas de diverticulose. L'âge de survenue est classiquement après 60 ans. L'occlusion sur sigmoïdite aiguë diverticulaire représente 7 % des occlusions coliques. Le tableau occlusif est en général progressif et s'accompagne d'un syndrome septique ainsi que d'une douleur et d'une défense en FIG.

La *sémiologie TDM* (fig. 10-34) associe :
– un épaississement pariétal sigmoïdien irrégulier et sténosant (parfois pseudotumoral) et fortement rehaussé par le produit de contraste IV ;
– la présence de diverticules sigmoïdiens ;
– une infiltration importante de la graisse périsigmoïdienne (plus que pour un adénocarcinome colique) ;
– un syndrome occlusif colique de type organique.

Figure 10-34.
Occlusion du côlon sur sigmoïdite aiguë diverticulaire. Épaississement pariétal sigmoïdien irrégulier et sténosant, fortement rehaussé par l'injection de produit de contraste IV (têtes de flèche). Noter l'aspect très infiltré de la graisse périsigmoïdienne (flèche).

Endométriose colique (colonic endometriosis)

L'endométriose colique correspond à la présence de tissu endométrial à l'intérieur de la paroi de la charnière rectosigmoïdienne, ou plus rarement du cæcum, chez une

Paratger Le Site www.lemanip.com Tout Est Gratuit

www.lemanip.com

Paratger Le Site www.lemanip.com Tout Est Gratuit

femme en période d'activité génitale. La lésion est circonférentielle et souvent sténosante, ce qui en fait un diagnostic différentiel étiologique difficile de l'adénocarcinome colique. L'absence d'atteinte de la muqueuse digestive, associée à un contexte clinique évocateur (rectorragies rythmées par les cycles menstruels) en permet parfois le diagnostic préchirurgical.

La *sémiologie TDM* (fig. 10-35) associe :

– une atteinte pariétale circonférentielle et sténosante, d'allure pseudonodulaire de la charnière rectosigmoïdienne, se rehaussant fortement lors de l'injection de produit de contraste IV ;
– un syndrome occlusif colique de type organique.

Figure 10-35.
Occlusion du côlon sur endométriose colique. Atteinte tissulaire pariétale sténosante, d'allure pseudonodulaire de la charnière rectosigmoïdienne (flèche). Noter le rétrécissement de la lumière sigmoïdienne balisée par le produit de contraste (têtes de flèche).

www.lemanip.com

Obstructions et strangulations de cause extrinsèque

Volvulus du sigmoïde (sigmoid volvulus)

Le volvulus du sigmoïde est forme la plus fréquente des volvulus du côlon. Il représente 7 % de l'ensemble des causes d'occlusion colique. Le facteur favorisant majeur est le dolichosigmoïde qui peut être congénital ou acquis. Le terrain classique est celui d'un sujet agé de plus de 60 ans institutionalisé ou en alitement prolongé. Sur le plan physiopathologique, il s'agit le plus souvent d'une occlusion à anse fermée (forme mésentérico-axiale), mais parfois non (forme organoaxiale). L'ASP est très évocateur avec le classique aspect en grain de café pelviabdominal. Le risque perforatif de l'anse volvulée est en rapport avec le degré de torsion (180° ou 360°) et la nécrose ischémique engendrée.

Paratger Le Site www.lemanip.com Tout Est Gratuit

Paratger Le Site www.lemanip.com Tout Est Gratuit

La *sémiologie TDM* (fig. 10-36) associe :
- l'accolement en position centroabdominale des deux jambages très distendus de la boucle sigmoïdienne ;
- une boucle sigmoïdienne venant dépasser le côlon transverse en direction craniale (signe de l'hémisphère nord) ;
- une topographie normale du reste du cadre colique ;
- un signe du double bec au niveau du croisement des deux jambages sigmoïdiens (dans la forme mésentérico-axiale) ;
- un signe du tourbillon ;
- une possible souffrance pariétale ;
- un syndrome occlusif colique de type organique.

Figure 10-36.
Occlusion du côlon sur volvulus du sigmoïde. Accolement centro-abdominal des deux jambages très distendus du colon sigmoïde (têtes de flèche). Signe du bec au niveau de la zone de torsion des deux anses volvulées (flèche). Noter le signe du tourbillon, caractéristique des volvulus.

www.lemanip.com

Volvulus du cæcum (cecal volvulus)

Cette forme est la seconde des volvulus coliques par ordre de fréquence. Le facteur favorisant essentiel est le défaut d'accolement du fascia de Toldt droit permettant la mobilité segmentaire du cæcum dans la cavité péritonéale. Le terrain de prédilection est la femme âgée. L'ASP est souvent révélateur. Trois formes ont été décrites dans la littérature : la forme organoaxiale, la forme loop et la simple bascule cæcale. La complication majeure correspond à la perforation cæcale sur nécrose ischémique qui grève lourdement le pronostic de la maladie.

La *sémiologie TDM* (fig. 10-37) associe :
- une FID déshabitée ;
- la présence d'un cæcum très distendu, anormalement situé dans l'HCG (forme loop) ou dans la FID ou la FIG (forme organoaxiale) ;

Paratger Le Site www.lemanip.com Tout Est Gratuit

Paratger Le Site www.lemanip.com Tout Est Gratuit

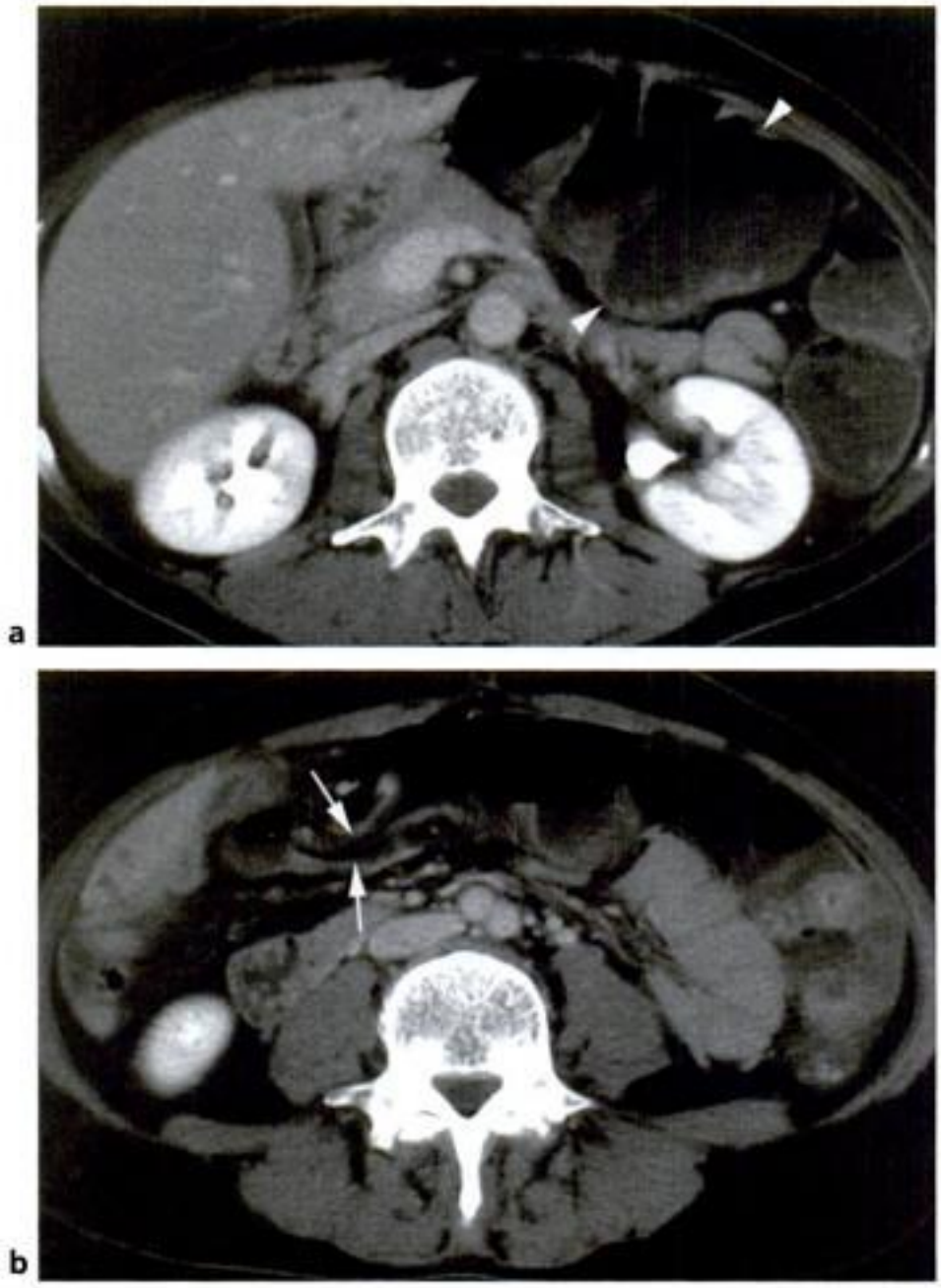

Figure 10-37.
Occlusion du côlon sur volvulus du cæcum. a : cæcum très distendu en situation ectopique dans l'HCG (têtes de flèche). b : signe du bec au niveau du site de torsion (flèches) et signe du tourbillon avec enroulement vasculaire.

www.lemanip.com

– un signe du bec juste en amont de la zone transitionnelle ;
– un signe du tourbillon (sauf en cas de simple bascule cæcale) ;
– d'éventuels signes pariétaux de souffrance ;
– un syndrome occlusif colique de type organique avec une dilatation possible du grêle d'amont en cas de valvule iléocæcale incontinente ou en cas de participation de la dernière anse au volvulus (spécifique de la forme loop).

Hernie colique (colonic hernia)

Beaucoup plus rare que sont équivalente grêlique, la hernie colique peut être externe ou interne.

La *sémiologie TDM* (fig. 10-38) associe :

Paratger Le Site www.lemanip.com Tout Est Gratuit

Paratger Le Site www.lemanip.com Tout Est Gratuit

www.lemanip.com

a

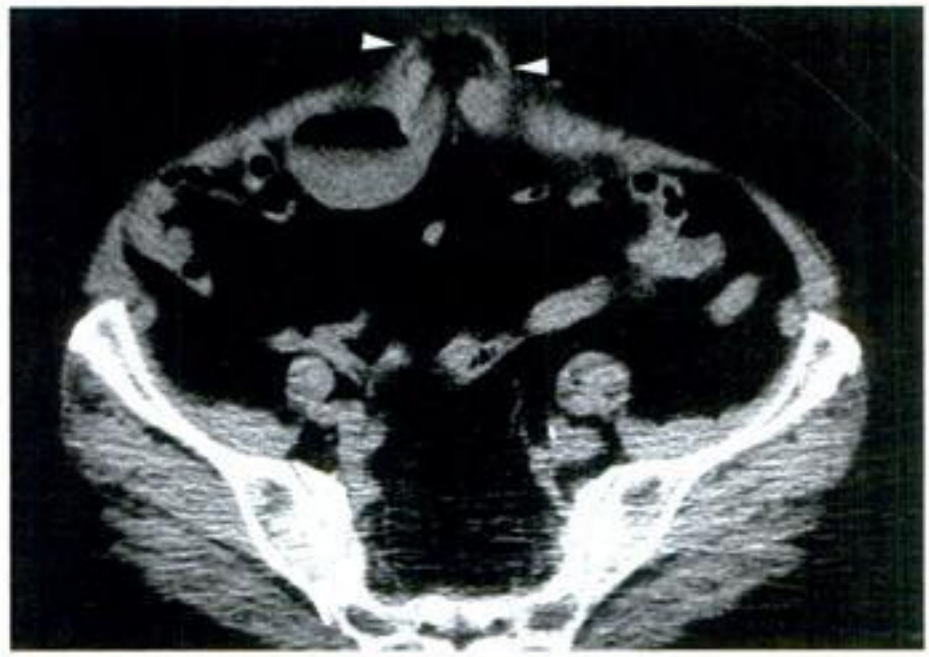

b

c

Figure 10-38.
Occlusion du côlon à anse fermée sur hernie incisionnelle. a : dilatation majeure du colon transverse avec gros NHA en amont de la hernie (flèche). b : collet herniaire (têtes de flèche). c : sac herniaire (têtes de flèche) contenant un segment colique.

Paratger Le Site www.lemanip.com Tout Est Gratuit

– un segment colique incarcéré au niveau d'un orifice pariétal ou interne ;
– d'éventuels signes de souffrance au niveau de l'anse incarcérée ;
– un syndrome occlusif colique de type organique.

Actinomycose pelvienne (pelvic actinomycosis)

L'actinomycose est une maladie infectieuse chronique liée à *Actinomyces israelii*, survenant principalement chez l'adulte jeune, et qui possède quatre grandes formes cliniques : abdominale, cervicofaciale, thoracique et généralisée. Dans sa forme abdominale, les lésions sont intestinales et péritonéales. Le tableau clinique est celui de douleurs abdominales, de troubles du transit, au premier rang desquels l'occlusion intestinale. Une masse abdominale est alors souvent palpée et des fistules cutanées sont fréquemment associées. Les dispositifs intra-utérins sont classiquement admis comme agents favorisants de la forme abdominale.

La *sémiologie TDM* (fig. 10-39) associe :
– une infiltration pelvienne engainant le côlon ;
– une possible atteinte septique métastatique intrapéritonéale associée ;
– d'éventuelles fistules à la peau ;
– la fréquente présence d'un dispositif intra-utérin responsable ;
– un syndrome occlusif colique de type organique.

Obstructions de cause endoluminale

Fécalome (fecaloma)

Le fécalome correspond à une accumulation anormale de matières au niveau de l'ampoule rectale. Cette pathologie est liée à un trouble de la motricité colique qui peut être d'origine congénitale mais plus fréquemment de cause médicamenteuse (opiacés, neuroleptiques, antidépresseurs). Seuls les très volumineux fécalomes entraînent une occlusion colique.

La *sémiologie TDM* (fig. 10-40) associe :
– un granité intrarectal abondant, correspondant à la stase stercorale pathologique ;
– une distension rectale majeure ;
– l'absence de signe de souffrance pariétal associé ;
– un syndrome occlusif colique de type organique.

Occlusions paralytiques

Colectasie aiguë primitive (ou syndrome d'Ogilvie) (Ogilvie's syndrome)

La colectasie aiguë primitive, ou syndrome d'Ogilvie, correspond à une distension colique aiguë diffuse et réversible sur côlon sain. Le terrain prédisposant classique est l'homme de plus de 60 ans relevant d'un traitement médical (antidépresseurs, neuroleptiques, opiacés) ou chirurgical abdominal récent.

La *sémiologie TDM* (fig. 10-41) associe :
– une dilatation diffuse à l'ensemble du cadre colique ;
– une distension majoritairement gazeuse ;
– l'absence de signe de souffrance digestive ;

www.lemanip.com

Paratger Le Site www.lemanip.com Tout Est Gratuit

www.lemanip.com

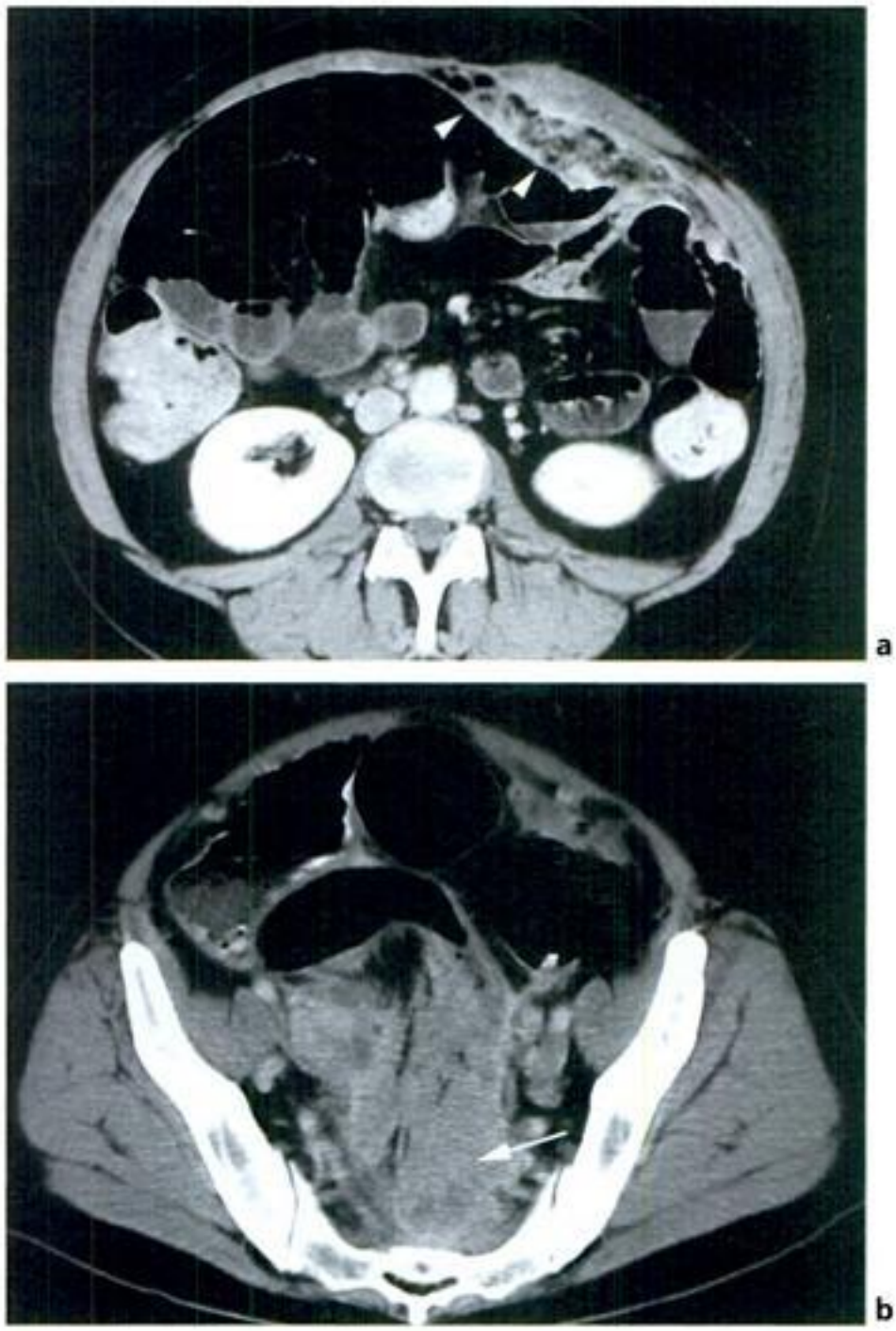

Figure 10-39.
Occlusion du côlon sur actinomycose pelvienne. a : gâteau péritonéal antérieur (têtes de flèche) en rapport une atteinte infectieuse métastatique. b : infiltration pelvienne d'allure tissulaire engainant et sténosant le côlon sigmoïde (flèche).

– l'absence de lésion responsable retrouvée ;
– un syndrome occlusif colique de type fonctionnel (sans zone transitionnelle organique visible).

Colectasie aiguë secondaire (acute pseudo-obstructions)

La colectasie secondaire correspond à un tableau de pseudo-obstruction colique d'origine variée : neurologique, métabolique, endocrinienne et surtout médicamenteuse.

Paratger Le Site www.lemanip.com Tout Est Gratuit

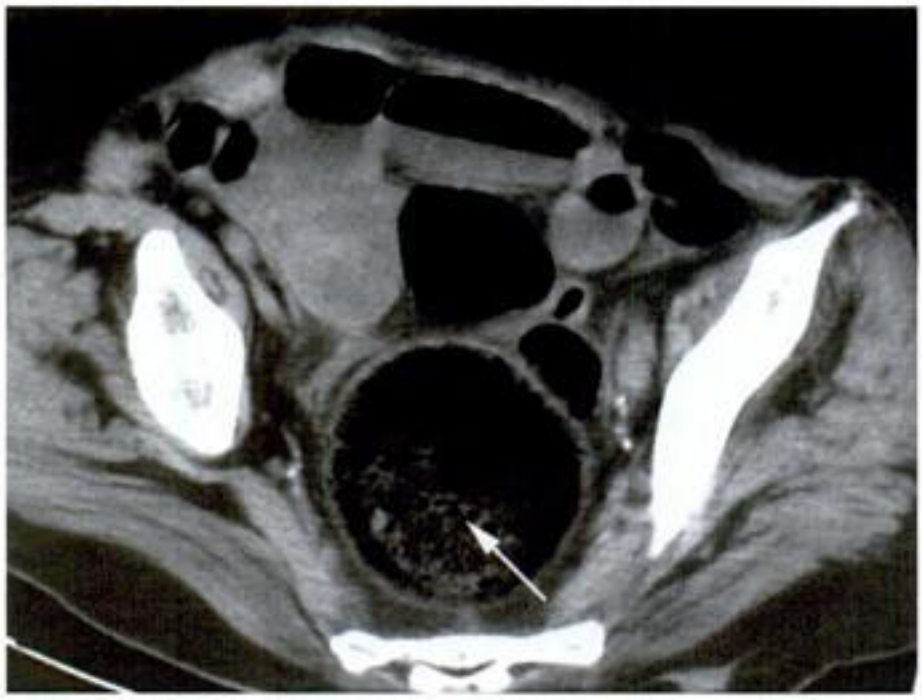

Figure 10-40.
Occlusion du côlon sur fécalome rectal. Distension rectale majeure avec granité intrarectal abondant (flèche) correspondant à une stase stercorale pathologique.

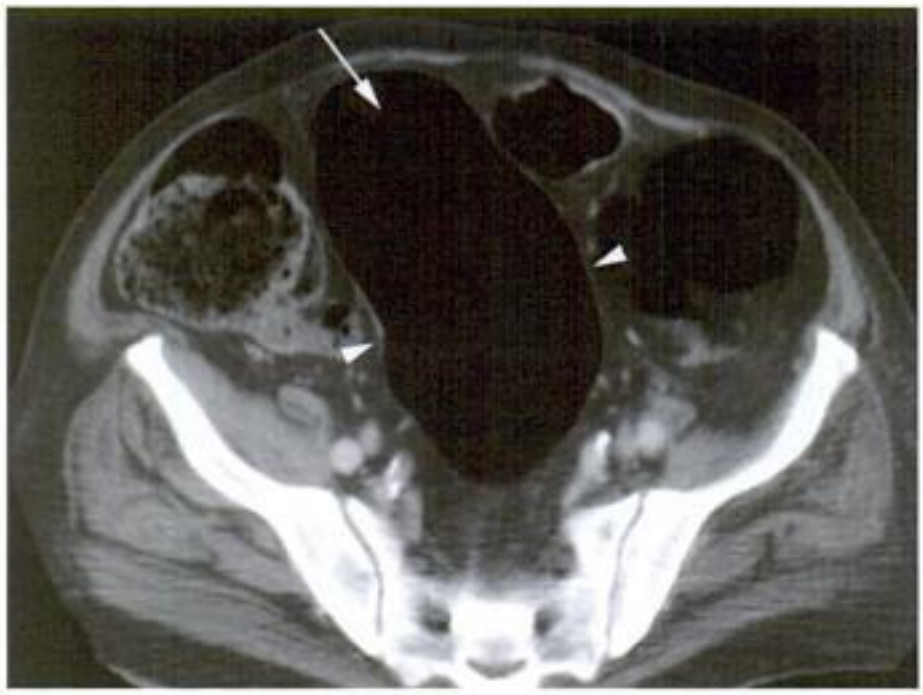

Figure 10-41.
Syndrome d'Ogilvie. Distension colique diffuse et majeure (têtes de flèche) prédominant sur le versant aérique (flèche).

La *sémiologie TDM* (fig. 10-42) associe :

– une dilatation généralisée à l'ensemble du cadre colique et du grêle ;

– une distension majoritairement gazeuse ;

– l'absence de signe de souffrance digestive ;

www.lemanip.com

Paratger Le Site www.lemanip.com Tout Est Gratuit

– la lésion responsable, si elle est organique et intra-abdominale ;
– un syndrome occlusif colique de type fonctionnel, sans zone transitionnelle visible.

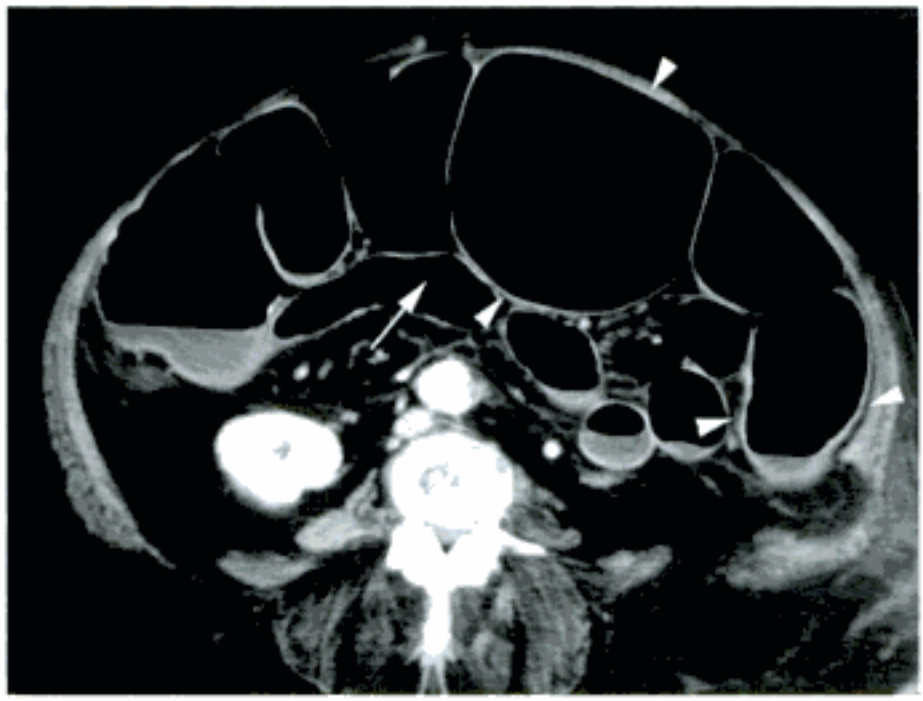

Figure 10-42.
Colectasie aiguë secondaire. Dilatation aérique diffuse du cadre colique (têtes de flèche), mais également du grêle (flèche).

DIAGNOSTIC TDM DIFFÉRENTIEL

Le diagnostic différentiel des occlusions coliques est double. Il repose sur la mise en évidence du mécanisme physiopathologique responsable de l'occlusion (organique ou fonctionnel) et sur l'analyse précise de la lésion responsable, si elle existe. La présence de signes d'occlusion de type organique associés à des signes TDM évocateurs d'une pathologie responsable permet, en règle générale, des diagnostics positif, étiologique et de sévérité précis.

PATHOLOGIE INFLAMMATOIRE

Ulcère gastroduodénal
Peptic ulcer disease

L'ulcère gastroduodénal correspond à une lésion de la muqueuse de l'estomac ou du bulbe duodénal. Les facteurs favorisants principaux sont la présence d'*Helicobacter pylori*, la prise d'AINS et de façon moindre le stress, l'alcool, le tabac et les corticoïdes. Dix pour cent de la population occidentale est touché par cette pathologie. Les ulcères duodénaux sont trois fois plus fréquents que ceux de l'estomac. La transformation néoplasique survient électivement sur site gastrique et tout particulièrement pour les lésions de la grande courbure. Dix pour cent des ulcères gastroduodénaux se compli-

Paratger Le Site www.lemanip.com Tout Est Gratuit

www.lemanip.com

Paratger Le Site www.lemanip.com Tout Est Gratuit

quent d'une perforation, dont le site de prédilection se situe au niveau du bulbe duodénal. Cette complication entraîne sur le plan physiopathologique une péritonite aiguë de type chimique pouvant se surinfecter par la suite.

CONTEXTE CLINIQUE

Le tableau clinique de l'ulcère associe des douleurs à type de brûlure épigastrique, survenant classiquement 2 à 4 heures après les repas, des nausées et un amaigrissement. En cas de perforation, il existe une douleur épigastrique en coup de poignard s'étendant rapidement à l'ensemble de la cavité abdominopelvienne. Des nausées et des vomissements sont fréquents, avec installation d'un ileus paralytique digestif. L'apyrexie est la règle. À l'examen clinique, la contracture épigastrique, progressivement généralisée à l'ensemble de l'abdomen, signe la perforation. Le toucher rectal est douloureux.

BIOLOGIE

La *NFS* révèle une hyperleucocytose modérée ou au contraire, une leucopénie.
Les *amylases* sont modérément augmentées.
Les tests à la recherche d'Helicobacter pylori sont positifs.

EXAMENS D'IMAGERIE

L'*ASP* révèle le pneumopéritoine dans 80 % des cas de perforation, associé à une aéro-iléie et à une aérocolie en rapport avec l'ileus paralytique.
L'*échographie* est d'un très faible rendement, très souvent gêné par l'ileus digestif. Elle permet le plus souvent d'éliminer des diagnostics différentiels, notamment hépatobiliaires.
Le *TOGD en double contraste* retrouve un aspect de niche ulcéreuse arrondie, ou d'allure parfois en trèfle, une convergence de plis épais en direction de la lésion et une possible encoche de rétraction sur la paroi qui fait face à l'ulcère. Cet examen est contre-indiqué en cas de doute sur une perforation.
La *gastroscopie* est l'examen de référence qui permet la visualisation directe de la lésion ulcérée et de réaliser éventuellement des biopsies à son niveau.

TDM

La sémiologie TDM de l'ulcère gastroduodénal perforé (fig. 10-43) associe :
– un épaississement pariétal du bulbe duodénal avec parfois visible la niche ulcérée ;
– une infiltration de la graisse locorégionale ;
– la présence d'un pneumopéritoine, parfois minime, en situation périlésionnelle sous-hépatique et sous-diaphragmatique antérieure.

DIAGNOSTIC TDM DIFFÉRENTIEL

La pancréatite aiguë est le principal diagnostic différentiel pour laquelle amylasémie et lipasémie sont souvent fortement augmentées et où la glande pancréatique présente un aspect congestif ou nécroticohémorragique caractéristique.

www.lemanip.com

Paratger Le Site www.lemanip.com Tout Est Gratuit

Paratger Le Site www.lemanip.com Tout Est Gratuit

Maladie de Crohn
Crohn's disease

La maladie de Crohn est une entérite granulomateuse chronique, segmentaire et récurrente. Elle appartient au groupe des maladies inflammatoires cryptogéniques de l'intestin (MICI) au même titre que la RCUH. Il existe quelques facteurs favorisants tels que l'appartenance à la race blanche ou le tabagisme, mais aucune étiologie n'est formellement définie. Les antécédents familiaux sont présents dans environ 30 % des cas. La maladie évolue par poussées successives. Les premières poussées touchent en général l'adolescent ou l'adulte jeune. La totalité du tube digestif peut être touchée, de la bouche à l'anus. Les sites lésionnels les plus fréquents, par ordre décroissant, sont : la dernière anse iléale (95 %), le côlon (20 à 50 %) et le rectum (10 à 40 %). La discontinuité lésionnelle est caractéristique, de même qu'une atteinte pariétale transmurale et la tendance à la fistulisation. La maladie possède des manifestations extraintestinales associées (spondylarthrite ankylosante, maladie lithiasique vésiculaire, arthrite, cholangite sclérosante, uvéite). Les complications intestinales de la maladie sont les occlusions du grêle et du côlon sur sténose, la péritonite aiguë sur perforation digestive, le mégacôlon toxique, les fistules et les abcès.

CONTEXTE CLINIQUE

La maladie de Crohn évolue par poussées. Le tableau clinique aigu, au cours d'une poussée, associe des douleurs abdominales importantes, des diarrhées et de la fièvre sur fond d'altération de l'état général et d'amaigrissement.

BIOLOGIE

Les résultats biologiques sont non spécifiques.

EXAMENS D'IMAGERIE

L'*ASP* permet la mise en évidence des complications occlusives de la maladie.
L'*échographie* abdominale retrouve un épaississement pariétal digestif associé à une infiltration du mésentère et à un épanchement intrapéritonéal. L'atteinte de la dernière anse grêle, facile à objectiver, en position juxtacæcale est assez caractéristique. L'étude par *voie transrectale* permet d'objectiver d'éventuelles fistules périanales.
Le *transit du grêle* permet la mise en évidence d'une atteinte grêle à type d'ulcérations aphtoïdes en bouton de chemise, de fistules (borgnes ou non), de sténoses étagées et d'un aspect pavé de la dernière anse.
La *coloscopie* permet l'étude des atteintes coliques du Crohn et retrouve les ulcérations aphtoïdes, les fistules et les complications sténosantes précitées. Des biopsies peuvent être réalisées au cours du geste.
L'*IRM* permet surtout une bonne appréciation des fistules périanales et des atteintes pelviennes.

TDM

La *sémiologie de la maladie de Crohn* (fig. 10-44) en poussée associe :

Paratger Le Site www.lemanip.com Tout Est Gratuit

www.lemanip.com

www.lemanip.com

a

b

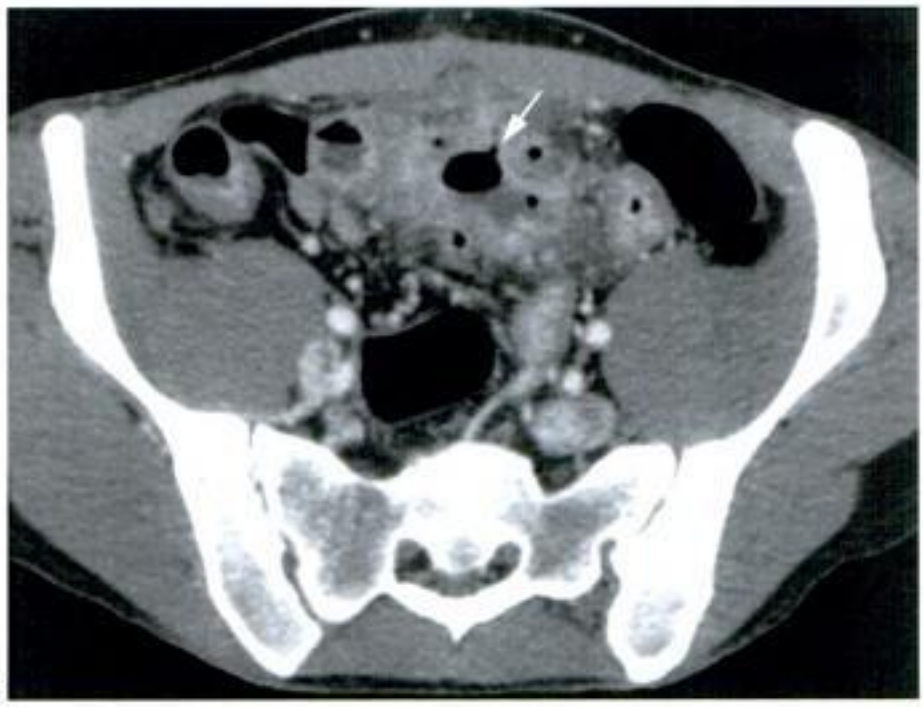

c

Paratger Le Site www.lemanip.com Tout Est Gratuit

Paratger Le Site www.lemanip.com Tout Est Gratuit

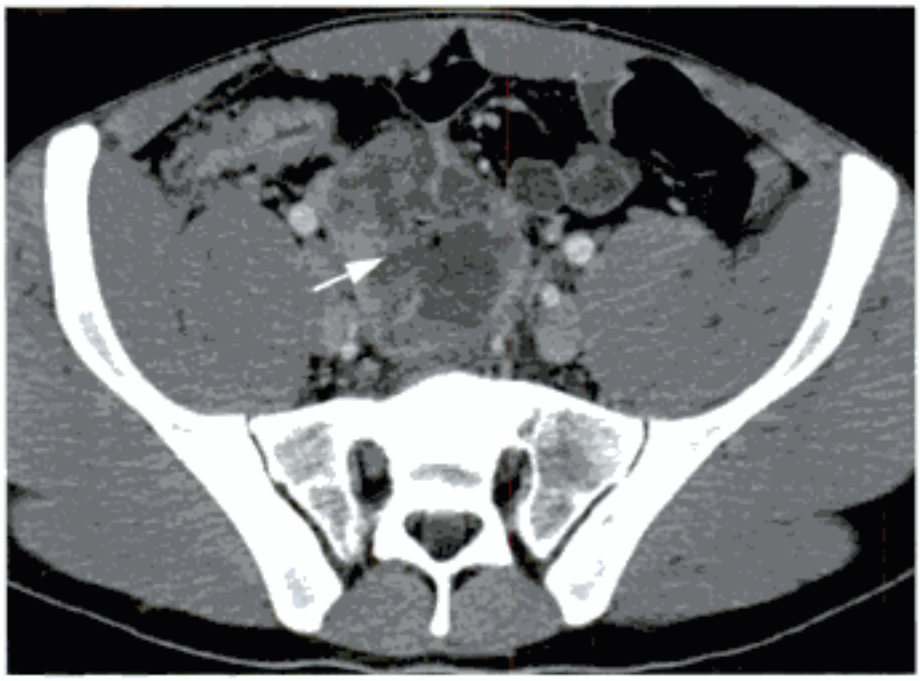

d

Figure 10-44.
Maladie de Crohn. a : atteinte sténosante de la dernière anse iléale (têtes de flèche). b : Sclérolipomatose mésentérique (étoile) et aspect hérissé et peigné des vaisseaux droits sur le versant séreux de l'anse atteinte. c : trajet fistuleux (flèche) entre la lumière sigmoïdienne et une collection pelvienne profonde. d : volumineux abcès pelvien (flèche).

– des signes propres à la phase aiguë :
  • des lésions étagées pouvant se rencontrer à tout endroit du tube digestif,
  • une atteinte presque systématique (95 % des cas) de la dernière anse grêle,
  • une ou plusieurs zones d'épaississement de la paroi intestinale (> 1 cm) avec un rehaussement en cible avec œdème sous-muqueux, lors de l'injection de produit de contraste IV,
  • d'éventuels abcès et/ou trajets fistuleux,
  • un épanchement intrapéritonéal en général modéré ;
– des signes traduisant la chronicité de la maladie :
  • des zones de sténoses étagées avec perte de la stratification pariétale (fibrose transmurale) ou présence de graisse sous-muqueuse (signe du halo graisseux),
  • une sclérolipomatose des mésos,
  • un aspect hérissé et peigné du bord séreux mésentérique des anses atteintes,
  • de fréquentes adénopathies mésentériques.

DIAGNOSTIC TDM DIFFÉRENTIEL

Dans tous les cas, une atteinte de la dernière anse chez un sujet jeune est largement évocatrice du diagnostic de maladie de Crohn.

En cas d'atteinte colique, le diagnostic de RCUH doit être écarté sur l'existence d'une atteinte étagée, d'un rehaussement transmural et d'une atteinte du grêle presque constamment associée.

Les abcès profonds, s'ils existent, doivent être différenciés des abcès périsigmoïdien, périappendiculaire ou tubo-ovarien.

Les colites infectieuses possèdent un contexte souvent évocateur et évoluent favorablement sous traitement antibiotique adapté.

www.lemanip.com

Paratger Le Site www.lemanip.com Tout Est Gratuit

Gratuittement

www.lemanip.com

Radiologie et imagerie medicale

Livres,memoires,rapport de stage,courses,radiologie conventionnelle,Scanner,TDM,IRM,Scintigraphie, Medecine nucleaire,Radiotherapie,Radiologie Interventionnelle,Oncologie,Clichees,Cas interpretes,exposes,medecine

https://www.lemanip.com/

www.lemanip.com

Paratger Le Site www.lemanip.com Tout Est Gratuit

www.lemanip.com

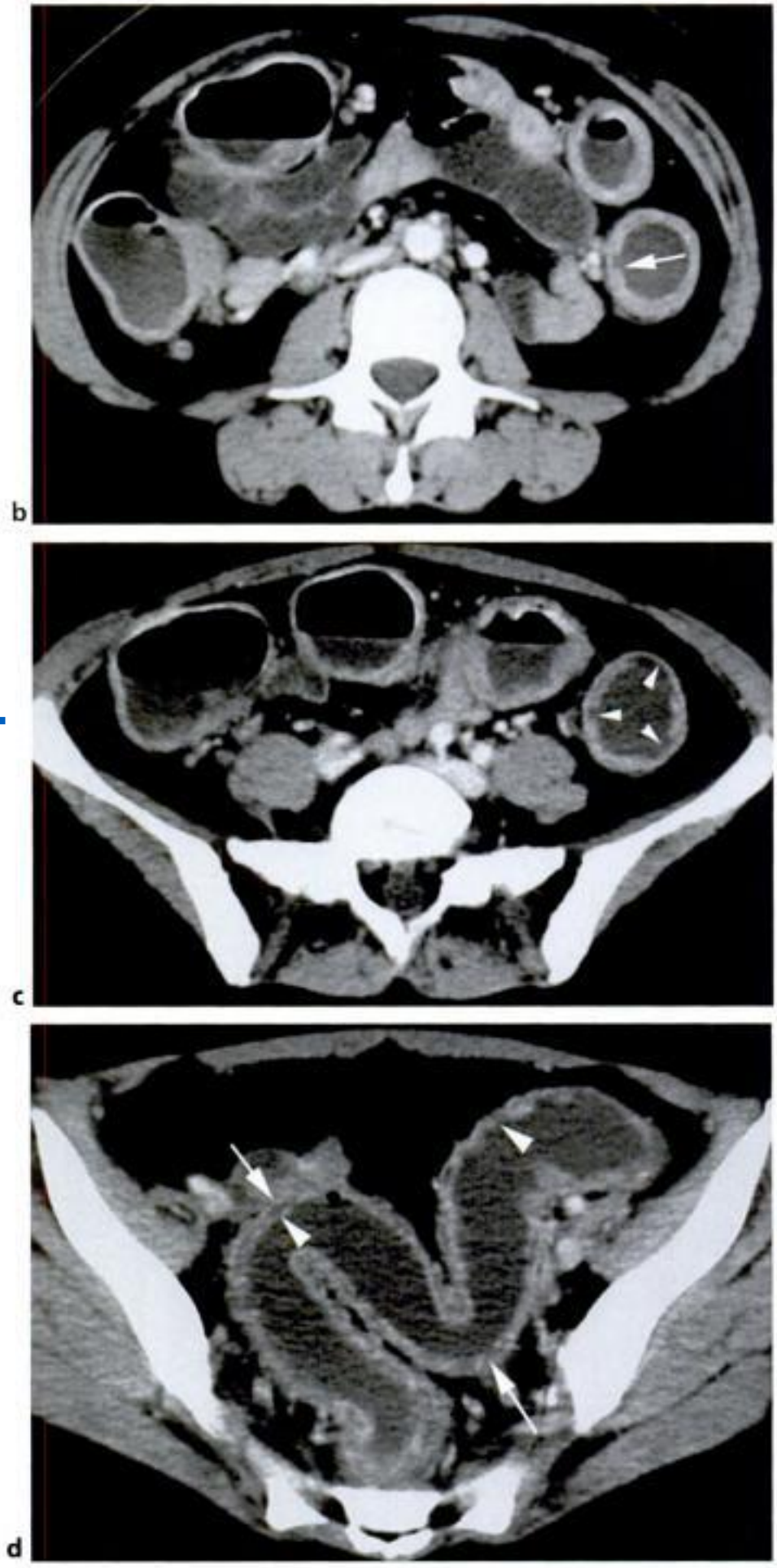

Figure 10-45.
RCUH. a : épaississement et fort rehaussement muqueux de la paroi colique après injection de produit de contraste IV (têtes de flèche). Grêle normal (flèche). b : ulcération muqueuse colique gauche (flèche). c : ulcérations muqueuses nombreuses (têtes de flèche) au niveau du côlon gauche. d : atteinte recto-sigmoïdienne avec présence d'ulcérations multiples (têtes de flèche). Rigidification et rétraction segmentaire colique (flèches).

Paratger Le Site www.lemanip.com Tout Est Gratuit

Paratger Le Site www.lemanip.com Tout Est Gratuit

Une maladie de Crohn colique est également à distinguer, qui possède des lésions étagées et transmurales pouvant atteindre la totalité du tube digestif, ce qui n'est jamais le cas dans la RCUH.

Mégacôlon toxique
Toxic megacolon

Le mégacôlon toxique se définit comme un tableau de colite transmurale fulminante avec dégénérescence neuromusculaire et distension colique majeure. Il correspond à complication la plus grave des maladies inflammatoires intestinales (RCUH surtout) et également, de façon plus rare, des colites ischémique, pseudomembraneuse et infectieuse. Sur le plan histologique, cette pathologie correspond à la destruction de la muqueuse, mais également de la musculeuse digestive. Le mécanisme physiopathologique suggéré est celui d'une surinfection, notamment dans le cadre de la RCUH. Le site préférentiel est le côlon transverse. Des facteurs favorisants tels que l'aérophagie, un geste d'endoscopie digestive et les médicaments anticholinergiques et opiacés ont été notés dans la littérature. La mortalité est importante, estimée entre 20 et 30 % des cas et survient dans un tableau de péritonite (sur)aiguë sur perforation digestive.

www.lemanip.com

CONTEXTE CLINIQUE

Le tableau clinique associe une fièvre, une douleur abdominale violente, un météorisme, une diarrhée hémorragique souvent cataclysmique et un état de choc toxique (tachycardie et fièvre majeure).

BIOLOGIE

La *NFS* montre une hyperleucocytose élevée, traduisant le phénomène toxique.

EXAMENS D'IMAGERIE

L'*ASP* met en évidence une dilatation majeure du côlon transverse le plus souvent (> 6 cm), une disparition des haustrations et la mise en évidence de pseudopolypes évocateurs. À noter que le côlon droit d'amont n'est curieusement pas dilaté. La présence d'un pneumopéritoine signe la perforation.
L'*échographie* est non spécifique.
L'endoscopie est formellement contre-indiquée en raison du risque perforatif.
Le lavement opaque est strictement contre-indiqué, en rapport avec le risque de perforation digestive.

TDM

La sémiologie TDM du mégacôlon toxique (fig. 10-46) associe :
– une distension colique, en général du côlon transverse, supérieure à 6 cm ;
– une paroi colique fine avec une détersion muqueuse importante ;
– l'aspect extrêmement irrégulier voire la disparition des haustrations ;
– la présence de pseudopolypes nodulaires évocateurs ;

Paratger Le Site www.lemanip.com Tout Est Gratuit

Paratger Le Site www.lemanip.com Tout Est Gratuit

– un pneumopéritoine et une réduction de la distension colique en cas de perforation ;

– un épanchement intrapéritonéal fréquemment associé.

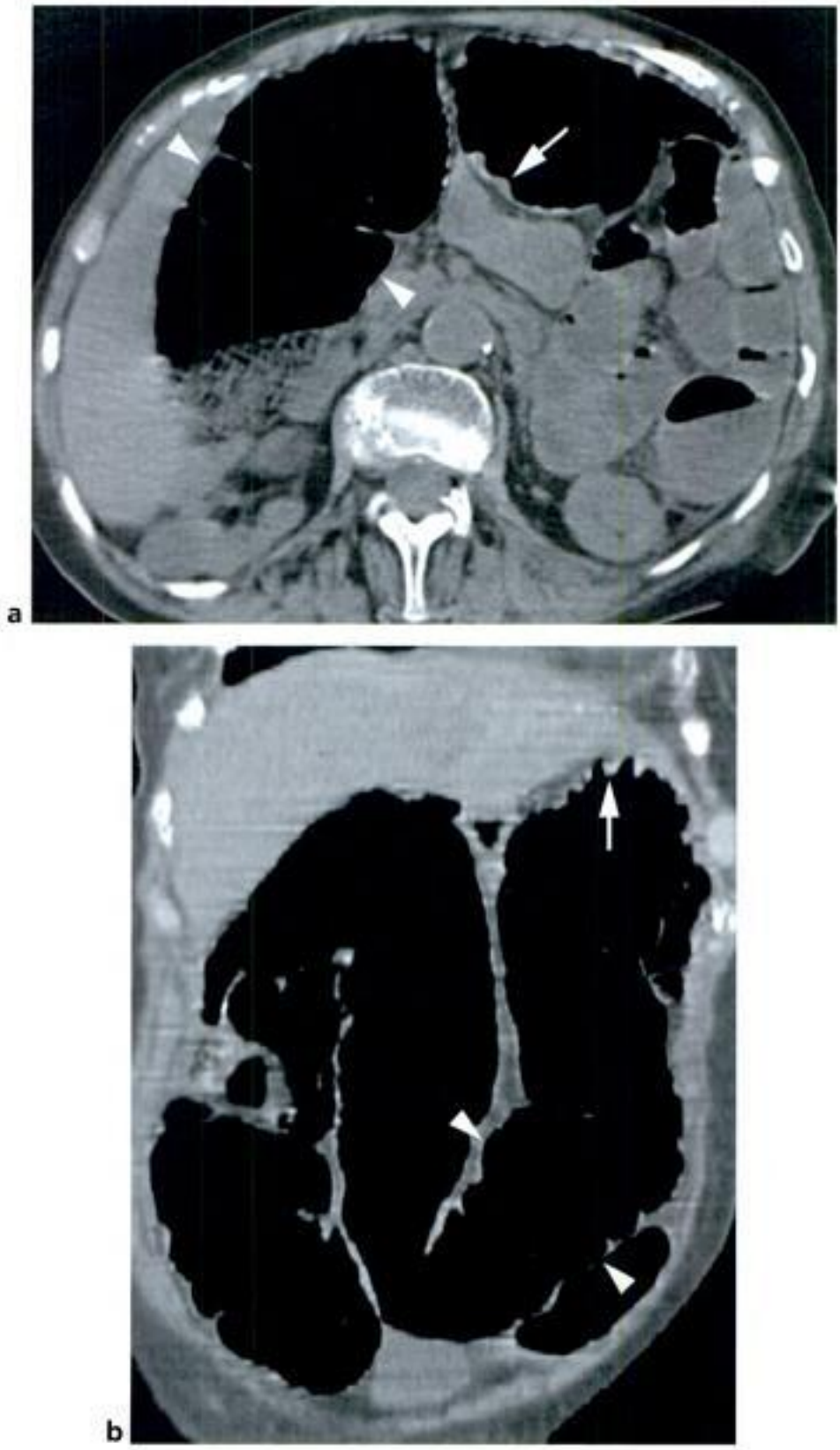

Figure 10-46.

Mégacôlon toxique. a : dilatation colique (têtes de flèche) avec disparition des haustrations au niveau du côlon transverse et remplacement par des pseudonodules pariétaux (flèche). b : dilatation colique majeure (têtes de flèche) avec présence de pseudonodules pariétaux de l'angle gauche (flèche). Noter le caractère ahaustral du côlon transverse.

www.lemanip.com

Paratger Le Site www.lemanip.com Tout Est Gratuit

DIAGNOSTIC TDM DIFFÉRENTIEL

Si le contexte de RCUH ou de colite aiguë grave est connu, le mégacôlon toxique ne pose pas de réel problème de diagnostic différentiel.

Maladie du greffon contre l'hôte
Acute graft-versus-host disease

La maladie du greffon contre l'hôte est une maladie pouvant évoluer sur le mode aigu ou chronique. Sa forme aiguë survient en général 3 mois après une greffe de moëlle osseuse (50 à 70 % des cas) ou une greffe d'organe ou encore une transfusion sanguine. L'atteinte intestinale est souvent associée à des atteintes cutanées et/ou hépatiques. Les lésions digestives prédominent au niveau de l'intestin grêle et du cæcum. Les complications de la maladie sont l'occlusion du grêle et la péritonite aiguë sur perforation, laquelle est largement favorisée par des surinfections (cytomégalovirus, *Clostridium difficile*).

CONTEXTE CLINIQUE

Le tableau clinique de la maladie du greffon contre l'autre, dans sa forme aiguë, associe des douleurs abdominales et un tableau diarrhéique souvent majeur.

BIOLOGIE

Le contexte de greffe de moëlle rend la *NFS* bien souvent ininterprétable.

EXAMENS D'IMAGERIE

L'*ASP* peut mettre en évidence l'ileus paralytique compliquant le tableau.
L'*échographie* abdominale révèle l'épaississement pariétal du grêle, plus ou moins du cæcum, ainsi qu'un épanchement intrapéritonéal parfois important.

TDM

La sémiologie TDM de la maladie du greffon contre l'hôte (fig. 10-47) dans sa forme aiguë associe :
– un épaississement pariétal digestif prédominant sur le grêle et le cæcum ;
– un rehaussement muqueux important après injection de produit de contraste IV ;
– une atteinte fibreuse de la sous-muqueuse caractéristique ;
– une infiltration des mésos et un épanchement au niveau des récessus péritonéaux ;
– des signes de complication, et notamment un pneumopéritoine en cas de perforation digestive.

DIAGNOSTIC TDM DIFFÉRENTIEL

Un contexte de greffe de moëlle osseuse, associé à un épisode inflammatoire intestinal aigu doit faire évoquer le diagnostic.
L'entérite infectieuse et la colite infectieuse sont des diagnostics différentiels parfois difficiles en cas d'absence de contexte évocateur.

www.lemanip.com

Paratger Le Site www.lemanip.com Tout Est Gratuit

www.lemanip.com

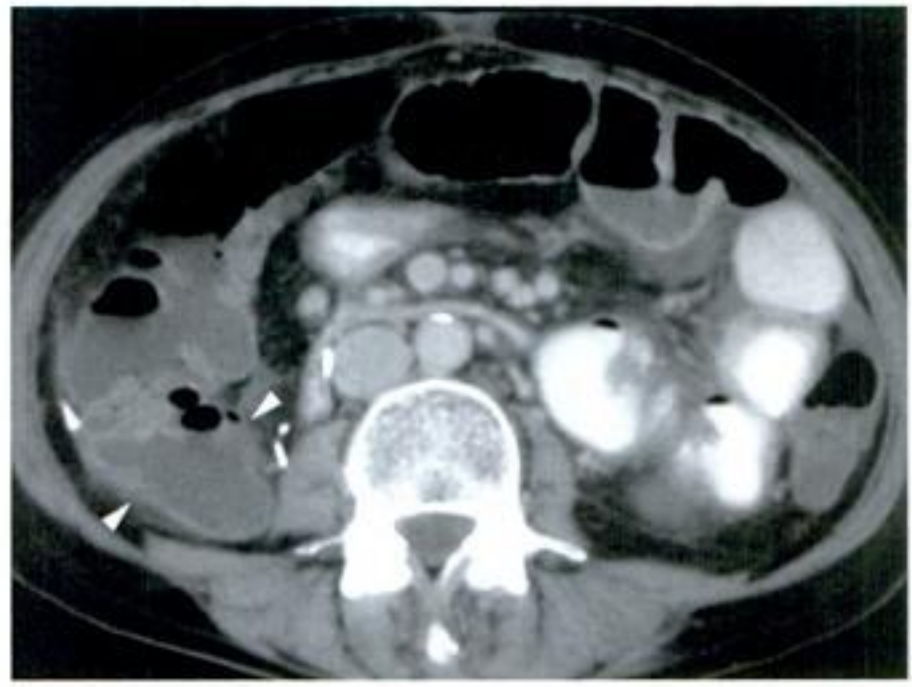

a

b

c

Figure 10-47.
Maladie du greffon contre l'hôte. a : épaississement pariétal et rehaussement muqueux important du fond cæcal après injection de produit de contraste IV (têtes de flèche). b : atteinte associée de l'intestin grêle, avec rehaussement muqueux important lors de l'injection de produit de contraste IV (têtes de flèche) et infiltration de la graisse du mésentère (flèche). c : aspect en cible de certaines anses du fait d'une atteinte fibreuse sous-muqueuse caractéristique.

Paratger Le Site www.lemanip.com Tout Est Gratuit

Paratger Le Site www.lemanip.com Tout Est Gratuit

rhal, suppuratif, gangréneux et perforé. La situation appendiculaire est habituellement en FID, mais plusieurs formes topographiques existent qui rendent parfois difficile l'évocation du diagnostic. Les complications de l'appendicite aiguë regroupent : le phlegmon appendiculaire, la péritonite aiguë sur perforation appendiculaire et l'abcès périappendiculaire.

CONTEXTE CLINIQUE

Le tableau clinique classique associe une douleur épigastrique migrant en quelques heures en FID, une fièvre modéreé (38-38,5 °C) et retardée, des nausées et/ou des vomissements et une constipation récente assez caractéristique. L'examen clinique retrouve une douleur et une défense localisées au point de McBurney (tiers externe de la ligne reliant l'épine iliaque antérosupérieure droite et l'ombilic) plus ou moins un psoïtis (forme classique), une douleur lombaire sans défense abdominale (forme rétrocæcale), un toucher rectal douloureux à droite (forme pelvienne), une douleur pseudovésiculaire (forme sous-hépatique) ou un syndrome occlusif fébrile (forme mésocœliaque).

BIOLOGIE

La *NFS* révèle une polynucléose neutrophile le plus souvent modérée.

EXAMENS D'IMAGERIE

L'*ASP* est de peu d'utilité, hormis lorsqu'il révèle un stercolithe en projection du site appendiculaire (10 % des cas).

Le *lavement opaque* est aujourd'hui abandonné pour ce diagnostic.

L'*échographie*, grâce notamment à la méthode dite de compression dosée, a permis depuis les années 1990 une analyse intéressante de l'appendice. L'étude se fait au moyen d'une sonde de fréquence élevée (7,5 MHz). L'appendicite aiguë se traduit par la mise en évidence en FID d'une structure tubulaire borgne de 6 mm de diamètre ou plus, non compressive et de paroi multistratifiée. La pression de l'appendice par la sonde entraîne une douleur élective, faisant parler de McBurney échographique. Une lame liquidienne est fréquemment associée au Douglas. Les stades compliqués sont également assez bien diagnostiqués. Le bémol de la méthode reste une faible échogénicité ou une obésité du patient qui rendent l'analyse parfois difficile même à un opérateur aguerri.

TDM

L'appendicite aiguë possède plusieurs formes dont la sémiologie TDM est identique et pour lesquelles seule la topographie de l'appendice inflammé varie. La forme classique correspond à un appendice situé en position inférointerne par rapport au bas-fond cæcal. Le repérage de l'apex cæcal au scanner est essentiel à la reconnaissance des différentes formes d'appendicite aiguë.

Paratger Le Site www.lemanip.com Tout Est Gratuit

www.lemanip.com

Paratger Le Site www.lemanip.com Tout Est Gratuit

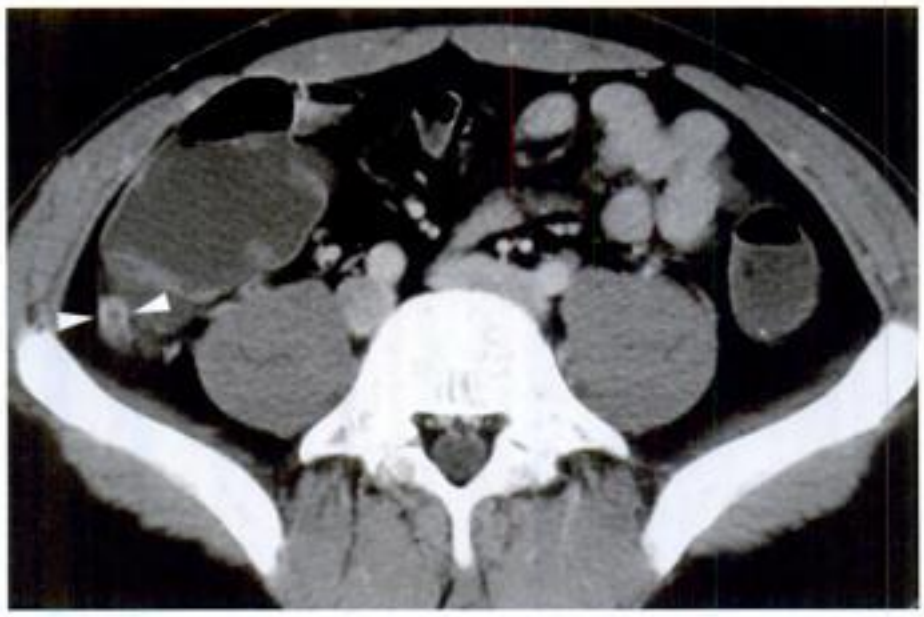

Figure 10-50.
Appendicite aiguë rétrocæcale. Image tubulaire, en situation latérocæcale externe, **fortement rehaussée après injection de produit de contraste IV (têtes de flèche).**

www.lemanip.com

Forme pelvienne

La *sémiologie TDM* (fig. 10-51) est identique à la forme classique, mais :

– l'appendice est long et plonge dans l'excavation pelvienne ;

– le cæcum est souvent bas situé.

À noter que cette forme, qui représente 30 % des cas, touche plus particulièrement les femmes maigres et longilignes.

Forme sous-hépatique

La *sémiologie TDM* (fig. 10-52) est identique à la forme classique, mais :

– le cæcum possède un important défaut d'accolement ;

– l'appendice siège en position sous-hépatique droite juste en regard du pôle supérieur du rein droit.

Forme mésocœliaque

La *sémiologie TDM* (fig. 10-53) est identique à la forme classique, mais le cæcum est en situation haute et médiane.

Cette forme est très souvent responsable d'une occlusion du grêle.

DIAGNOSTIC TDM DIFFÉRENTIEL

Il est celui des autres atteintes appendiculaires telles que la maladie de Crohn, la colite infectieuse (notamment à *Yersinia*), la mucocèle appendiculaire, la typhlite, le néoplasme appendiculaire ou l'endométriose appendiculaire. Pour ces pathologies, l'infiltration de la graisse périappendiculaire est en général moins marquée tandis que l'épaississement pariétal domine.

Paratger Le Site www.lemanip.com Tout Est Gratuit

www.lemanip.com

Figure 10-51.
Appendicite aiguë pelvienne perforée. a : extrémité borgne de l'appendice contenant de l'air (têtes de flèche). b : défaut de rehaussement pariétal segmentaire (têtes de flèche) et air extradigestif (flèche) signant la perforation. c : stercolithe appendiculaire (flèche) de densité calcique caractéristique.

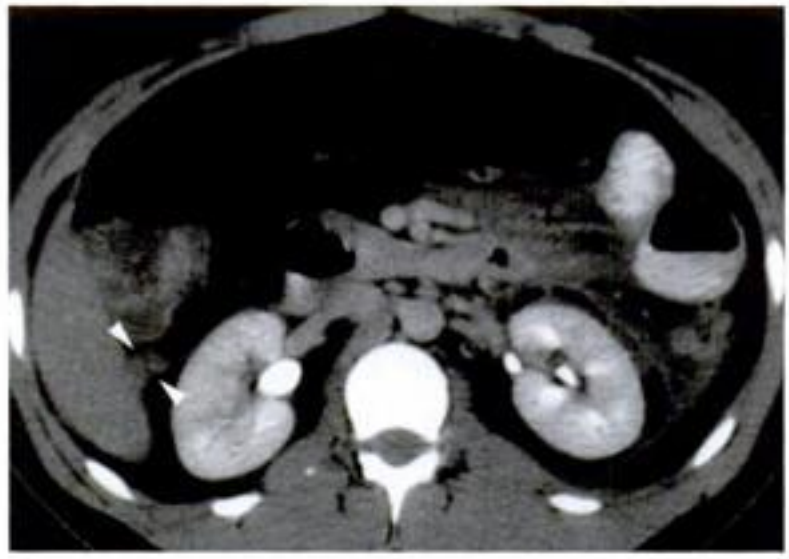

Figure 10-52.
Appendicite aiguë sous-hépatique. Image tubulaire, de topographie sous-hépatique et para-rénale antérieure droite, nettement rehaussée après injection de produit de contraste IV (têtes de flèche).

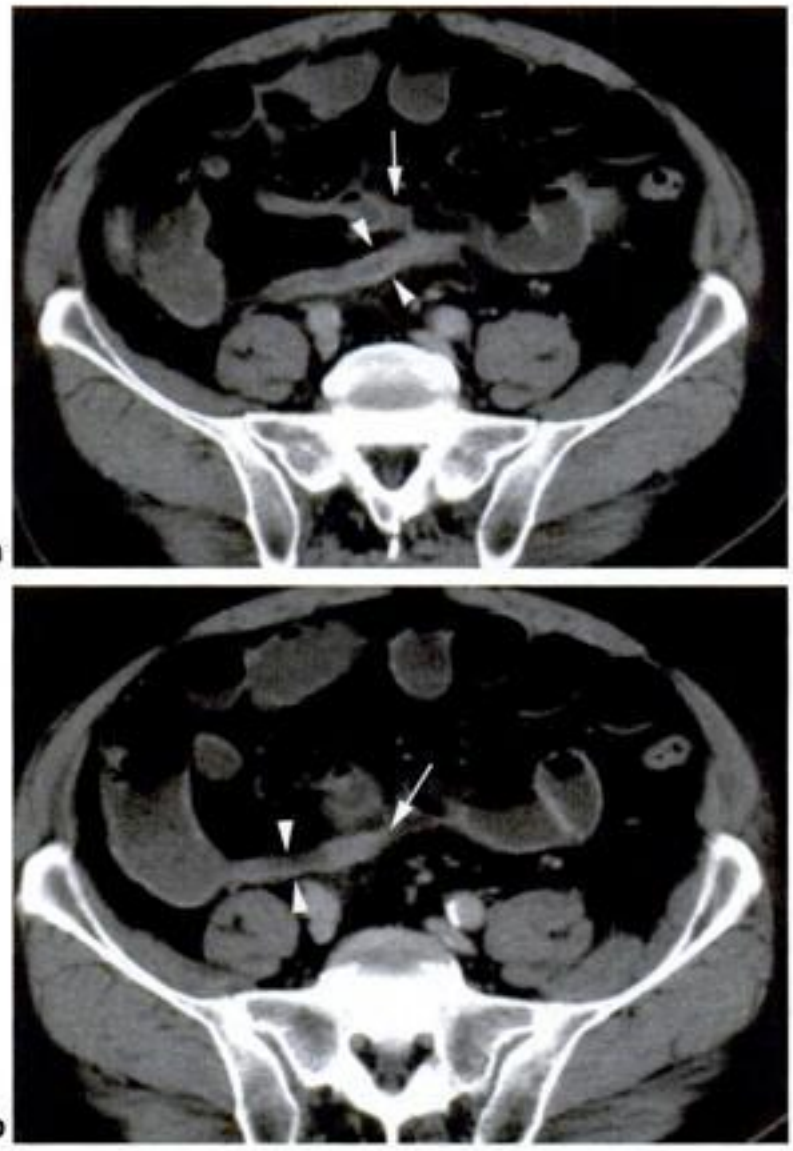

Figure 10-53.
Appendicite aiguë mésocœliaque. a : structure tubulaire fortement rehaussée par le produit de contraste IV correspondant à l'appendice (têtes de flèche). Important phénomène inflammatoire de contact (flèche), responsable d'un tableau subocclusif par adhésion. b : aspect rigidifié et étiré de l'appendice (têtes de flèche) et dont l'extrémité borgne se situe en région mésocœliaque (flèche).

www.lemanip.com

Paratger Le Site www.lemanip.com Tout Est Gratuit

TDM

La sémiologie TDM de l'abcès appendiculaire (fig. 10-55) associe :
- une collection liquidienne possédant une coque irrégulière fortement rehaussée par l'injection de produit de contraste IV et enfermant des bulles d'air trappées, pouvant parfois réaliser une image classique de NHA ;
- une infiltration du bas-fond cæcal par contiguïté en cas de proximité immédiate ;
- un épanchement péritonéal plus ou moins abondant.

Figure 10-55.
Abcès périappendiculaire. Collection de la FID cernée d'une coque fortement rehaussée après injection de produit de contraste IV (têtes de flèche). Noter l'image de NHA caractéristique (flèche).

www.lemanip.com

DIAGNOSTIC TDM DIFFÉRENTIEL

L'abcès tubo-ovarien, l'abcès du muscle iliopsoas et l'abcès périsigmoïdien possèdent un aspect TDM voisin et seront éliminés sur leur topographie (pas de réelle contiguïté avec le bas cæcum), le contexte clinique et les antécédents du patient.
L'abcès sur typhlite doit être évoqué sur une notion de terrain neutropénique.

Diverticulite de Meckel
Meckel's diverticulitis

La diverticulite de Meckel correspond à l'inflammation d'un diverticule congénital de l'intestin grêle, séquelle du canal omphalomésentérique embryologique. La situation anatomique de ce diverticule, qui est la plus fréquente des malformations gastrointestinales (2 % de la population), est iléale préterminale (à 50 cm de la valvule iléocæcale). L'inflammation du diverticule de Meckel est l'une des complications possibles. D'autres complications existent telles que l'occlusion du grêle sur invagination ou alors l'hémorragie digestive.

Paratger Le Site www.lemanip.com Tout Est Gratuit

Paratger Le Site www.lemanip.com Tout Est Gratuit

CONTEXTE CLINIQUE

Le tableau clinique associe une douleur parfois de type pseudoappendiculaire, mais plus généralement mésocœliaque, une défense abdominale en rapport avec l'irritation péritonéale et une fièvre modérée.

BIOLOGIE

La *NFS* met en évidence une hyperleucocytose.

La *CRP* est élevée.

EXAMENS D'IMAGERIE

L'*ASP* ne révèle le plus souvent qu'un ileus paralytique réflexe.

L'*échographie* abdominale permet la mise en évidence d'une image liquidienne en position mésocœliaque, possédant une paroi souvent épaissie, hypoéchogène et un épanchement liquidien locorégional et déclive au Douglas.

TDM

La sémiologie TDM de la diverticulite de Meckel (fig. 10-56) associe :

– une image diverticulaire en doigt de gant, de contenu liquidien et de paroi se rehaussant fortement lors de l'injection de produit de contraste IV ;

– une infiltration périlésionnelle se traduisant par un aspect flou de la graisse alentour ;

– le plus souvent, un épanchement modéré au sein des récessus péritonéaux déclives.

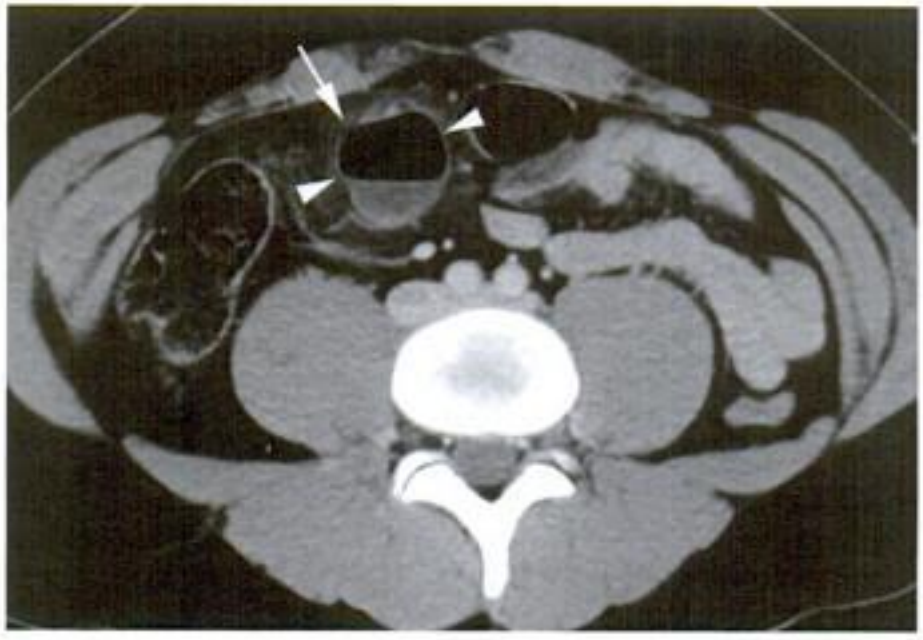

Figure 10-56.
Diverticulite de Meckel. Image en doigt de gant en position médio-abdominale, de contenu liquidien et aérique, rehaussée en périphérie par l'injection de produit de contraste IV (têtes de flèche). Noter l'infiltration des tissus graisseux alentour, traduisant le caractère inflammatoire de la lésion (flèche).

www.lemanip.com

Paratger Le Site www.lemanip.com Tout Est Gratuit

Paratger Le Site www.lemanip.com Tout Est Gratuit

DIAGNOSTIC TDM DIFFÉRENTIEL

L'appendicite aiguë de topographie mésocœliaque est le diagnostic différentiel principal pour lequel le cæcum est le plus souvent basculé en position mésocœliaque, tandis que dans la diverticulite de Meckel, le cæcum et l'appendice sont bien visibles, en place, en FID.

Sigmoïdite aiguë diverticulaire

Acute sigmoid diverticulitis

La sigmoïdite aiguë diverticulaire correspond à la complication infectieuse de la diverticulose colique. Cette complication représente 20 % des cas de diverticulose et révèle la maladie dans 50 % des cas. L'âge de survenue se situe classiquement après 60 ans, et le sexe ratio de la maladie est de 1. Sur le plan physiopathologique, l'inflammation diverticulaire correspond à une ulcération muqueuse, liée à l'impaction stercorale, puis à une réaction inflammatoire de la muqueuse du fond du diverticule faisant le lit d'une pullulation microbienne. Les complications évolutives de la sigmoïdite aiguë diverticulaire sont l'abcès périsigmoïdien, la péritonite aiguë généralisée et la fistulisation.

CONTEXTE CLINIQUE

Le tableau clinique de sigmoïdite aiguë diverticulaire associe une douleur en FIG avec de possibles signes d'irritation vésicale associée et des troubles du transit. Une fièvre modérée (38 °C) est la règle. À l'examen clinique, la palpation d'une masse douloureuse en FIG avec une défense locorégionale est caractéristique. Le toucher rectal est douloureux en latérorectal gauche.

BIOLOGIE

La *NFS* révèle une hyperleucocytose à polynucléaires neutrophiles.
La bandelette urinaire est négative.
Des *hémocultures* sont pratiquées de façon systématique.
La *CRP* est en règle générale augmentée.

EXAMENS D'IMAGERIE

L'*ASP* peut mettre en évidence un NHA isolé en FIG en rapport avec une anse grêle sentinelle au contact du foyer infectieux sigmoïdien. L'absence de pneumopéritoine est la règle.

L'*échographie* abdominale peut faire le diagnostic de sigmoïdite aiguë en mettant en évidence un épaississement pariétal sigmoïdien hypoéchogène, encadrant une lumière digestive sténosée. L'épanchement péritonéal au cul-de-sac de Douglas est fréquent. La recherche d'un abcès périsigmoïdien est systématique pour éliminer une forme compliquée.

Le *lavement opaque aux hydrosolubles* est de moins en moins utilisé. Il permet la mise en évidence d'un aspect palissadique de la lumière sigmoïdienne (correspondant à

www.lemanip.com

Paratger Le Site www.lemanip.com Tout Est Gratuit

Paratger Le Site www.lemanip.com Tout Est Gratuit

l'infiltration sous-muqueuse), mais aussi celle de diverticules sigmoïdiens et d'éventuels signes de complications (perforation diverticulaire, fistule).

TDM

La sémiologie TDM de la sigmoïdite aiguë diverticulaire non compliquée (fig. 10-57) associe :

- un épaississement pariétal sigmoïdien transmural, irrégulier et fortement rehaussé par l'injection de produit de contraste IV ;
- la présence de diverticules sigmoïdiens ;
- une infiltration importante de la graisse périsigmoïdienne (nécessaire à l'évocation du diagnostic) ;
- l'absence à ce stade de signe de complication évolutive (pneumopéritoine, abcès périsigmoïdien, fistule).

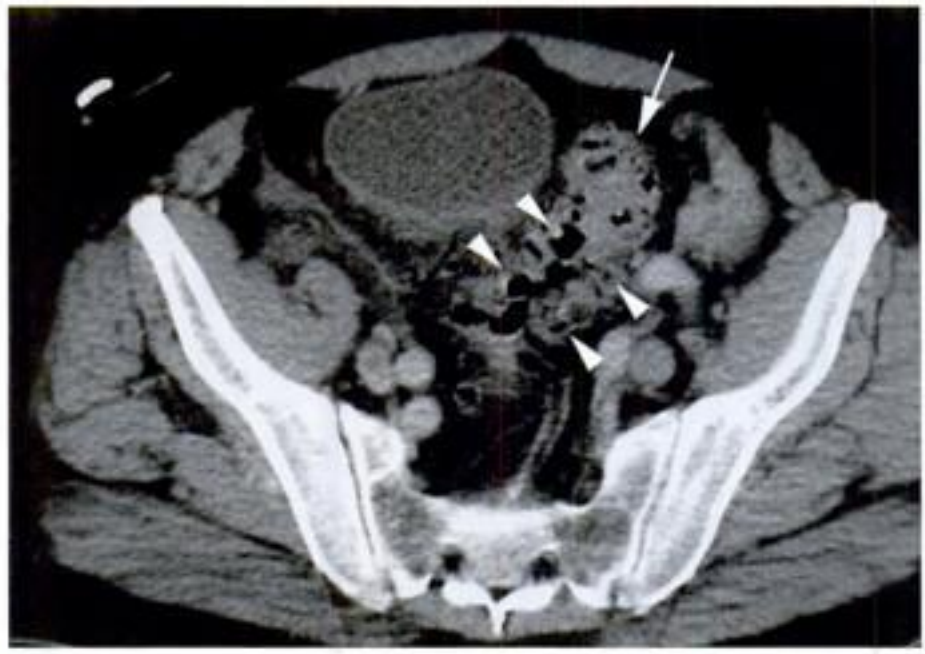

Figure 10-57.
Sigmoïdite aiguë diverticulaire non compliquée. Épaississement pariétal irrégulier et largement rehaussé par le produit de contraste IV (têtes de flèche). Diverticules sigmoïdiens nombreux et infiltration périsigmoïdienne.

DIAGNOSTIC TDM DIFFÉRENTIEL

L'adénocarcinome sigmoïdien, notamment sa forme surinfectée, pose un réel problème de diagnostic différentiel. Le contexte clinique, la présence de lésions secondaires associées, mais surtout un épaississement pariétal important associé à une réaction inflammatoire locorégionale modérée suggèrent le diagnostic. Dans d'autres cas plus atypiques, le traitement médical bien conduit de l'infection sigmoïdienne permet la mise en évidence d'une persistance suspecte de l'atteinte pariétale sigmoïdienne, devant faire l'objet d'une étude histologique.

Paratger Le Site www.lemanip.com Tout Est Gratuit

www.lemanip.com

Paratger Le Site www.lemanip.com Tout Est Gratuit

Phlegmon périsigmoïdien

Sigmoid phlegmon

Le phlegmon sigmoïdien correspond à une forme compliquée de la sigmoïdite aiguë diverticulaire. Il se constitue le plus souvent en l'absence de traitement approprié ou en cas de perforation initiale d'un ou de plusieurs diverticules, et entraîne une infiltration importante des tissus conjonctifs et graisseux périsigmoïdiens, le tout formant une véritable gangue péridigestive.

CONTEXTE CLINIQUE

Le tableau clinique du phlegmon périsigmoïdien associe une douleur en FIG et une fièvre souvent importante. L'examen clinique met en évidence une douleur et surtout une défense cartonnée de la FIG à la palpation. Le toucher rectal est douloureux à gauche.

BIOLOGIE

La *NFS* met en évidence une hyperleucocytose à polynucléaires nette.

EXAMENS D'IMAGERIE

L'*ASP* peut mettre en évidence un iléus réflexe, ainsi que de possibles signes d'occlusion du côlon en amont d'une zone de grisaille située en FIG. Un pneumopéritoine traduit la complication perforative d'un ou plusieurs diverticules.

L'*échographie* retrouve une masse pseudotumorale hypoéchogène de la FIG, centrée par le côlon sigmoïde, douloureuse à la pression de la sonde et associée à un épanchement parfois important au niveau du récessus de Douglas.

TDM

La sémiologie TDM du phlegmon périsigmoïdien (fig. 10-58) associe :

Figure 10-58.
Phlegmon périsigmoïdien. Atteinte sigmoïdienne irrégulière et sténosante. Infiltration d'allure pseudotissulaire de la graisse périsigmoïdienne, dont les contours sont mal définis (têtes de flèche). Noter les bulles gazeuses extra-digestives (flèches) affirmant la perforation diverticulaire.

www.lemanip.com

Paratger Le Site www.lemanip.com Tout Est Gratuit

Paratger Le Site www.lemanip.com Tout Est Gratuit

– une masse de densité tissulaire, de contours mal définis, centrée par le sigmoïde ;
– un côlon sigmoïde diverticulaire à paroi épaissie et fortement rehaussée après injection de produit de contraste IV ;
– l'inflammation d'un ou plusieurs diverticules avec perforation diverticulaire fréquente ;
– un épanchement intrapéritonéal prédominant au Douglas.

DIAGNOSTIC TDM DIFFÉRENTIEL

Les phlegmons d'autre origine doivent être évoqués sur leur contexte clinique, biologique, mais également au regard des signes TDM propres à chacune des pathologies possiblement responsables (maladie de Crohn, pyosalpinx, diverticulite aiguë du côlon droit, diverticulite de Meckel, appendicite aiguë).

Abcès périsigmoïdien
Sigmoid abscess

L'abcès périsigmoïdien est une complication évolutive de la sigmoïdite aiguë diverticulaire. Il se constitue à la suite d'une perforation diverticulaire au sein du mésosigmoïde, la plupart du temps située sur le versant externe du sigmoïde.

CONTEXTE CLINIQUE

Le tableau clinique est celui d'une sigmoïdite aiguë diverticulaire avec une fièvre dépassant les 38,5 °C, la palpation d'une masse douloureuse au sein de la FIG et une douleur très importante au toucher rectal.

BIOLOGIE

La *NFS* retrouve une hyperleucocytose à polynucléaires neutrophiles importante.
La *CRP* est très élevée.

EXAMENS D'IMAGERIE

L'*ASP* peut mettre en évidence des bulles gazeuses extradigestives en FIG voire un véritable NHA.
Le *lavement opaque* réalisé aux hydrosolubles fait parfois la démonstration de la perforation diverticulaire et de la fuite de produit de contraste au sein de la collection abcédée.
L'*échographie* permet la mise en évidence d'une image caractéristique d'abcès, avec une coque irrégulière et un contenu liquidien épais et hétérogène et renfermant parfois du gaz, au contact ou à proximité d'un sigmoïde épaissi et enflammé.

TDM

La sémiologie TDM de l'abcès périsigmoïdien (fig. 10-59) associe :
– un épaississement pariétal sigmoïdien irrégulier et fortement rehaussé lors de l'injection par le produit de contraste IV ;
– la présence de diverticules sigmoïdiens ;
– la mise en évidence d'un diverticule perforé ;

www.lemanip.com

Paratger Le Site www.lemanip.com Tout Est Gratuit

Paratger Le Site www.lemanip.com Tout Est Gratuit

– l'infiltration importante de la graisse périsigmoïdienne ;
– la présence au sein du mésosigmoïde d'une collection liquidienne contenant des bulles de gaz (ou constituant un véritable NHA), entourée d'une coque irrégulière fortement rehaussée par le contraste IV, traduisant l'abcès.

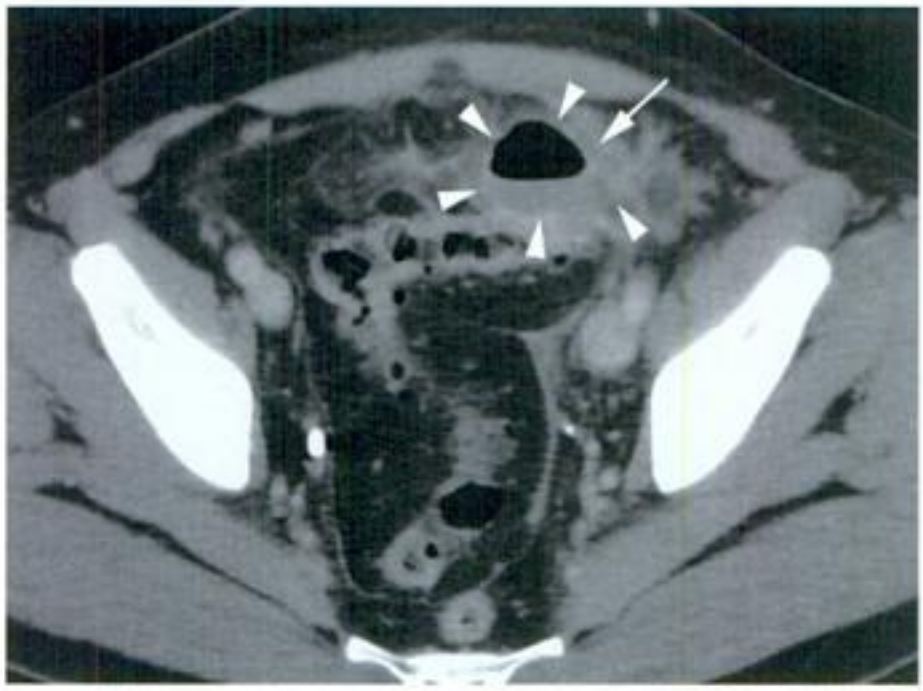

Figure 10-59.
Abcès périsigmoïdien. Collection juxtasigmoïdienne de paroi très irrégulière et fortement rehaussée par le produit de contraste IV (têtes de flèche), contenant une image caractéristique de NHA. Noter la très importante infiltration périlésionnelle (flèche).

DIAGNOSTIC TDM DIFFÉRENTIEL

La difficulté réside en ne pas confondre une image de boucle sigmoïdienne coupée transversalement, avec la présence d'un véritable abcès. Si l'abcès est authentique et de site pelvien, un abcès tubo-ovarien peut alors éventuellement être discuté.

Diverticulite aiguë du côlon droit
Right-sided diverticulitis

La diverticulite du côlon droit est la complication inflammatoire, puis infectieuse, d'un diverticule situé sur le cæcum ou le colon ascendant. Deux formes étiopathogéniques de diverticule doivent être distinguées : la diverticulose, qui est une maladie fréquente et acquise, et le rare diverticule solitaire du colon droit dont la nature est congénitale. Seuls 10 % des diverticules coliques ont pour site le colon droit. Les complications vers l'abcès sont rares.

CONTEXTE CLINIQUE

Le tableau clinique associe en général une douleur et une défense de la FID ou du flanc droit ainsi qu'un tableau fébrile, le tout donnant très largement le change avec un tableau d'appendicite aiguë. L'abcès péridiverticulaire du côlon droit est une complication non rare, en cas de perforation diverticulaire au sein du mésocôlon.

Paratger Le Site www.lemanip.com Tout Est Gratuit

www.lemanip.com

Paratger Le Site www.lemanip.com Tout Est Gratuit

BIOLOGIE

La *NFS* relève une hyperleucocytose à polynucléaires neutrophiles.

Les marqueurs de l'inflammation sont augmentés.

EXAMENS D'IMAGERIE

L'*ASP* peut déceler une anse grêle sentinelle au foyer inflammatoire profond.

Le *lavement opaque* aux hydrosolubles permet la mise en évidence d'un aspect palissadique d'un segment de la lumière colique droite (correspondant à l'infiltration sous-muqueuse), mais aussi l'image du diverticule responsable.

L'*échographie* retrouve un épaississement focal de la paroi colique droite avec une petite lésion souvent hypoéchogène et parfois contenant une image évocatrice de bulle d'air correspondant au diverticule inflammé. L'infiltration des tissus graisseux est souvent difficile à mettre en évidence.

TDM

La sémiologie TDM de la diverticulite aiguë du côlon droit (fig. 10-60) associe :

- une infiltration pariétale colique droite plus ou moins importante ;
- une image de diverticule unique, fortement rehaussé par l'injection de produit de contraste IV ;
- une infiltration de la graisse péricolique, avec un fréquent épaississement des fascias et un épanchement dans la gouttière pariétocolique droite.

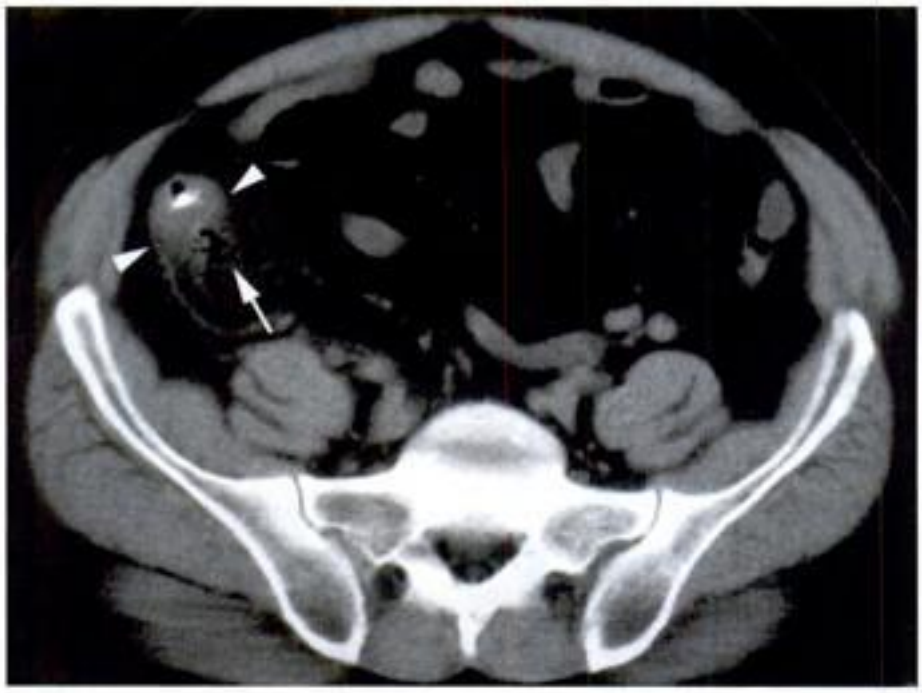

Figure 10-60.
Diverticulite aiguë du côlon droit. Infiltration d'allure pseudotumorale de la paroi colique droite (têtes de flèche). Diverticule unique contenant de l'air (flèche). Noter l'infiltration du tissu graisseux péridiverticulaire.

Paratger Le Site www.lemanip.com Tout Est Gratuit

www.lemanip.com

Paratger Le Site www.lemanip.com Tout Est Gratuit

DIAGNOSTIC TDM DIFFÉRENTIEL

En cas d'épaississement pariétal colique important et d'infiltration péridiverticulaire, un diagnostic de tumeur colique droite ou cæcale peut être évoqué. La mise en évidence du diverticule responsable de l'inflammation permet souvent de rectifier le diagnostic.

Colite infectieuse aiguë
Acute infectious colitis

Les colites infectieuses aiguës regroupent les colites d'origine bactérienne, virale, parasitaire et mycotique (Tableau 10-II). Les colites d'origine bactérienne sont provoquées le plus souvent par une contamination d'origine hydrique ou alimentaire, tandis que les colites virales, parasitaires et mycotiques surviennent presque exclusivement sur des terrains immunodéprimés. L'atteinte peut être pancolique ou prédominer de façon segmentaire. Une antibiothérapie peut être un facteur favorisant de l'infection (exemple : l'ampicilline pour *Klebsiella oxytoca*). Des lésions du grêle peuvent être associées dans le cas des infections à *Yersinia* et à *Salmonella* notamment.

TABLEAU 10-II : AGENTS PATHOGÈNES RESPONSABLES DES COLITES INFECTIEUSES AIGUËS.

Bactéries	*Salmonella*, *Shigella*, *Yersinia*, *Klebsiella* et *Campylobacter*
Virus	Cytomégalovirus
Agents fungiques	*Candida*, *Histoplasma* et *Actinomyces*
Parasites	*Amibia* et *Schistosomia*

CONTEXTE CLINIQUE

Le tableau clinique de la colite infectieuse aiguë associe une diarrhée plus ou moins profuse, plus ou moins fréquente et quelquefois sanglante (colite à *Klebsiella oxytoca*), une fièvre souvent marquée et, en cas de désordre hydroélectrolytique important et un possible état de choc.

BIOLOGIE

La *NFS* révèle une hyperleucocytose à polynucléaires neutrophiles en cas d'infection bactérienne et au contraire une leucopénie en cas d'atteinte virale, parasitaire ou mycotique sur tableau d'immunosuppression.

Les marqueurs de l'inflammation sont en général élevés.

Les coprocultures et les *sérologies* permettent en règle générale de typer l'agent infectieux responsable.

EXAMENS D'IMAGERIE

L'*ASP* peut retrouver une dilatation intestinale assez diffuse et rarissimement la présence d'un pneumopéritoine signant la perforation digestive.

www.lemanip.com

Paratger Le Site www.lemanip.com Tout Est Gratuit

Paratger Le Site www.lemanip.com Tout Est Gratuit

www.lemanip.com

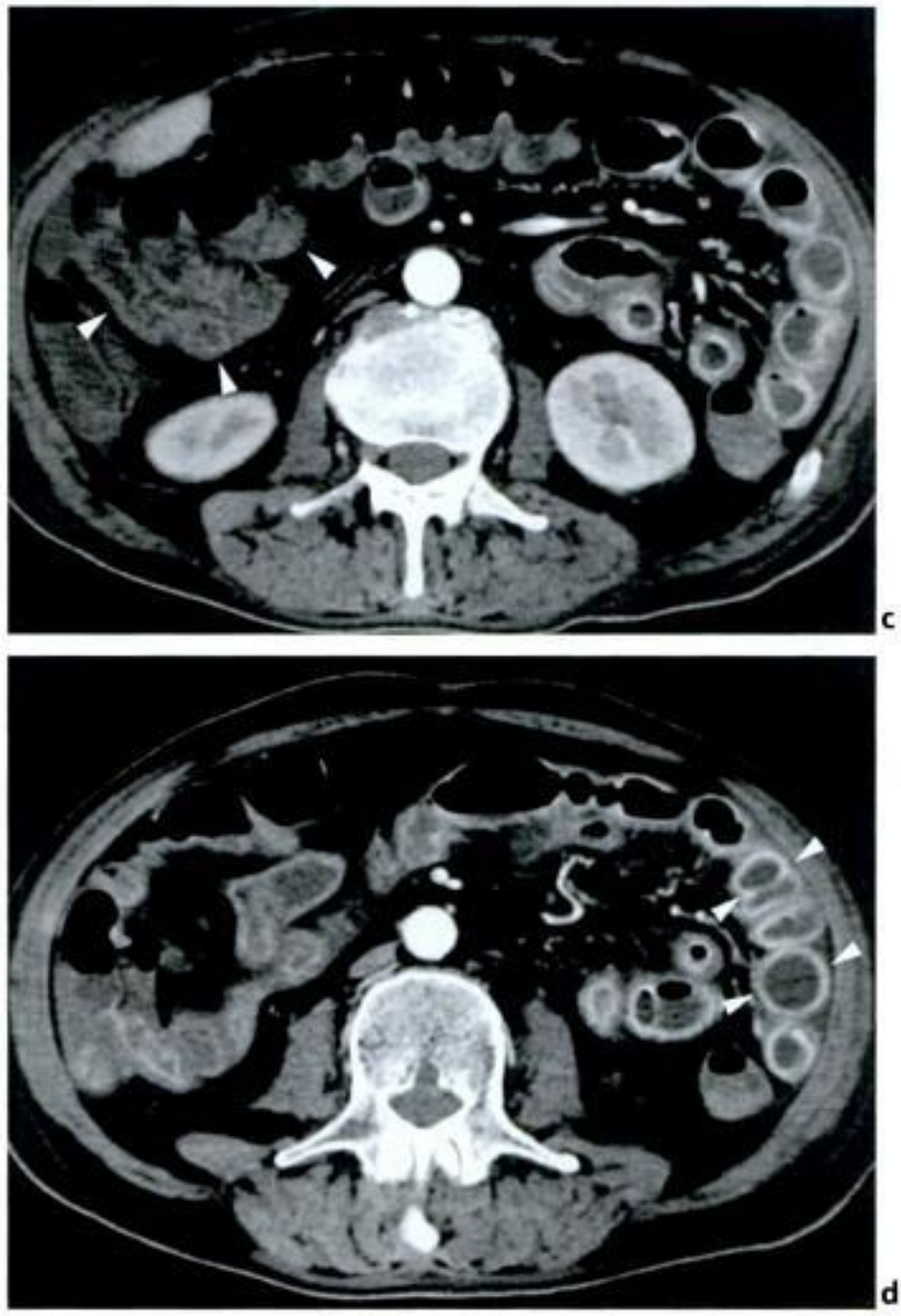

Figure 10-61.
Colite infectieuse aiguë. a : colite aiguë à *Salmonella*. Épaississement pariétal prédominant sur le versant sous-muqueux (têtes de flèche) avec rehaussement muqueux important et sténose luminale (flèche). Noter la faible infiltration des tissus graisseux environnants. b : colite à *Salmonella*. Atteinte sigmoïdienne avec épaississement pariétal prédominant sur le versant sous-muqueux. Muqueuse très festonnée et fortement rehaussée par le produit de contraste IV (têtes de flèche). c : colite aiguë à CMV. Atteinte cæcale avec épaississement pariétal et net œdème sous-muqueux (têtes de flèche). d : id. Atteinte grêle associée avec un rehaussement muqueux extrêmement marqué après injection de produit de contraste IV (têtes de flèche)

– un épaississement pariétal en cible, associant un fort rehaussement muqueux lors de l'injection de produit de contraste IV et un œdème sous-muqueux circonférentiel ;
– une vacuité luminale fréquente ;
– la présence d'éventuelles adénopathies au sein des mésos ;
– un épanchement intrapéritonéal, le plus souvent modéré.

Paratger Le Site www.lemanip.com Tout Est Gratuit

Paratger Le Site www.lemanip.com Tout Est Gratuit

– un épaississement majeur de la paroi et des haustrations de l'ensemble du cadre colique (pancolite) ;
– un rehaussement massif de la muqueuse colique produisant le classique signe de l'accordéon ;
– une ascite modérée (15 % des cas).

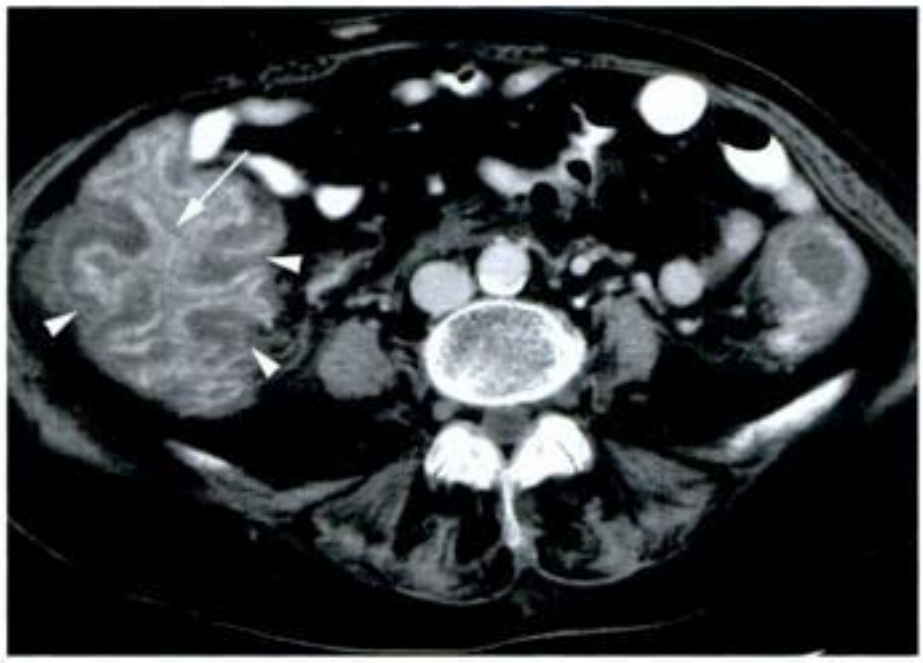

a

b

Figure 10-62.
Colite pseudomembraneuse. a : atteinte cæcale et colique gauche. Signe de l'accordéon caractéristique avec œdème sous-muqueux net (têtes de flèche) et rehaussement muqueux majeur lors de l'injection de produit de contraste IV (flèche). b : atteinte rectale avec rehaussement pariétal important lors de l'injection de produit de contraste IV (têtes de flèche). Noter les fausses membranes dans la lumière rectale (flèche).

www.lemanip.com

Paratger Le Site www.lemanip.com Tout Est Gratuit

Paratger Le Site www.lemanip.com Tout Est Gratuit

DIAGNOSTIC TDM DIFFÉRENTIEL

Les colites infectieuses à autres germes peuvent prendre un aspect voisin avec un signe de l'accordéon présent mais sans image de pseudo-membrane visible dans la lumière colique.

Les colites d'origine ischémique qui surviennent sur un terrain vasculaire souvent connu, possèdent un épaississement pariétal colique et surtout un rehaussement muqueux bien moins important.

La typhlite survenant chez des patients immunodéprimés, demeure localisée au cæcum et à l'iléon terminal.

Typhlite
Typhlitis

La typhlite (encore appelée colique neutropénique), correspond à un processus inflammatoire cæcal occasionnellement étendu à l'iléon terminal ou au côlon ascendant. Cette pathologie survient habituellement chez des patients neutropéniques dans les suites d'une chimiothérapie. Elle est fréquente chez l'enfant, mais peut également être retrouvée chez l'adulte où elle entre dans le cadre d'un tableau d'aplasie, de leucémie ou de lymphome, avec surinfection locale secondaire. Sur le plan histologique, les lésions sont de type inflammatoire, ischémique et parfois nécrotique. Les complications de la maladie sont l'abcès, la nécrose transmurale et la perforation avec péritonite aiguë.

CONTEXTE CLINIQUE

Le tableau clinique habituel associe une douleur et parfois une masse palpable de la FID, une fièvre et une diarrhée plutôt aqueuse.

BIOLOGIE

La *NFS* retrouve une neutropénie sévère.

La recherche d'un saignement occulte dans les selles est parfois positive.

EXAMENS D'IMAGERIE

L'*ASP* permet parfois la mise en évidence d'une opacité en FID et des NHA en cas de syndrome occlusif.

L'*échographie* révèle un épaississement pariétal cæcal associé à un épanchement intrapéritonéal.

Le *lavement opaque réalisé aux hydrosolubles* montre un épaississement pariétal avec un aspect de rétrécissement luminal d'aspect palissadique traduisant l'œdème sous-muqueux et de possibles ulcérations plus ou moins profondes. Un risque perforatif élevé est une contre indication à la réalisation de cet examen.

Paratger Le Site www.lemanip.com Tout Est Gratuit

www.lemanip.com

Paratger Le Site www.lemanip.com Tout Est Gratuit

TDM

La sémiologie TDM de la typhlite (fig. 10-63) associe :
- un épaississement pariétal cæcal circonférentiel s'étendant parfois au côlon ascendant et à la dernière anse grêle ;
- un rétrécissement de la lumière cæcale ;
- une infiltration de la graisse péricolique ;
- une dilatation de l'intestin grêle en rapport avec le syndrome occlusif occasionné ;
- d'éventuels signes de complication à type de pneumatose pariétale, d'infarctus transmural, d'aéroportie, de pneumopéritoine ou d'abcès péricolique.

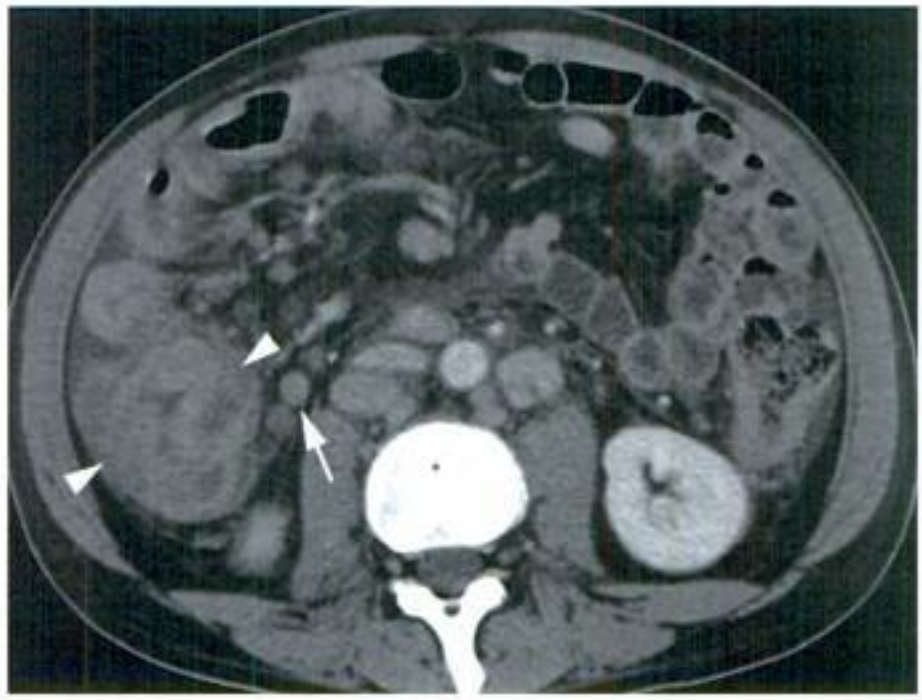

Figure 10-63.
Typhlite. Aspect rétracté et épaissi du cæcum (têtes de flèche). Noter l'infiltration et les adénopathies péricæcales (flèche).

DIAGNOSTIC TDM DIFFÉRENTIEL

L'appendicite aiguë étendue au fond cæcal peut être d'aspect voisin mais le contexte neutropénique permet le plus souvent de rectifier le diagnostic.
La colique pseudomembraneuse due au *Clostridium difficile* peut être évoquée mais affecte en général la totalité du côlon.

PATHOLOGIE ISCHÉMIQUE

Ischémie intestinale aiguë (SIAM)

Acute intestinal ischemia

Il s'agit de l'ischémie de tout ou partie du tube digestif. Les causes de ce tableau pathologique dramatique sont nombreuses (Tableau 10-III) et définissent quatre grands types étiopathogéniques : le bas débit cardiaque (50 %), l'embolie de l'artère mésen-

Paratger Le Site www.lemanip.com Tout Est Gratuit

www.lemanip.com

Paratger Le Site www.lemanip.com Tout Est Gratuit

térique supérieure (25 %), la thrombose du tronc cœliaque et/ou de l'artère mésentérique supérieure (15 %) et la thrombose de la veine mésentérique supérieure (10 %). Des antécédents cardiaques ou vasculaires, des troubles de la coagulation (déficits en AT III, protéines C ou S, hyperplaquettose). Des antécédents de douleurs abdominales post-prandiales (claudication intermittente du grêle) sont autant de facteurs évocateurs de cette pathologie.

TABLEAU 10-III : ÉTIOLOGIES DES ISCHÉMIES INTESTINOMÉSENTÉRIQUES.

Artériopathie athéromateuse
Artériopathie oblitérante de Buerger
Emboles d'origine cardiaque
Lupus érythémateux disséminé
Périartérite noueuse
Toxicomanie
Dissection aorte abdominale
Strangulation herniaire
Strangulation sur volvulus
Chirurgie aortique

CONTEXTE CLINIQUE

Le tableau clinique associe une douleur abdominale aiguë, intense, des vomissements, une vidange intestinale sanglante (rectorragies ou melena), un fébricule à 38 °C, puis l'installation rapide d'un choc hypovolémique suivi d'un choc septique. L'examen clinique est souvent assez pauvre au départ avec notamment l'absence de défense ou de contracture abdominale, mais un silence auscultatoire abdominal suspect et la présence de sang (tardivement) au toucher rectal.

BIOLOGIE

La *NFS* retrouve une hyperleucocytose nette, une *acidose métabolique* et une *élévation des lactates* et des *CPK* (signes de nécrose tissulaire).

EXAMENS D'IMAGERIE

L'*ASP* révèle le plus souvent un ileus réflexe diffus.
L'*échographie* montre l'épanchement intrapéritonéal traduisant la souffrance intra-abdominale, d'éventuelles modifications pariétales digestives (avec un aspect classique en cible), tandis qu'une occlusion artérielle ou veineuse mésentérique supérieure peut être retrouvée à l'*étude Doppler*.

TDM

La TDM, systématiquement réalisée sur le mode hélicoïdal sans injection puis aux temps artériel et parenchymateux après injection de contraste IV, permet conjointement l'étude des signes directs d'atteinte vasculaire (bilan étiologique) et ceux témoins de la souffrance digestive (bilan de sévérité).

Ischémie par thrombose veineuse

La *sémiologie TDM* (fig. 10-64) associe :

www.lemanip.com

Paratger Le Site www.lemanip.com Tout Est Gratuit

www.lemanip.com

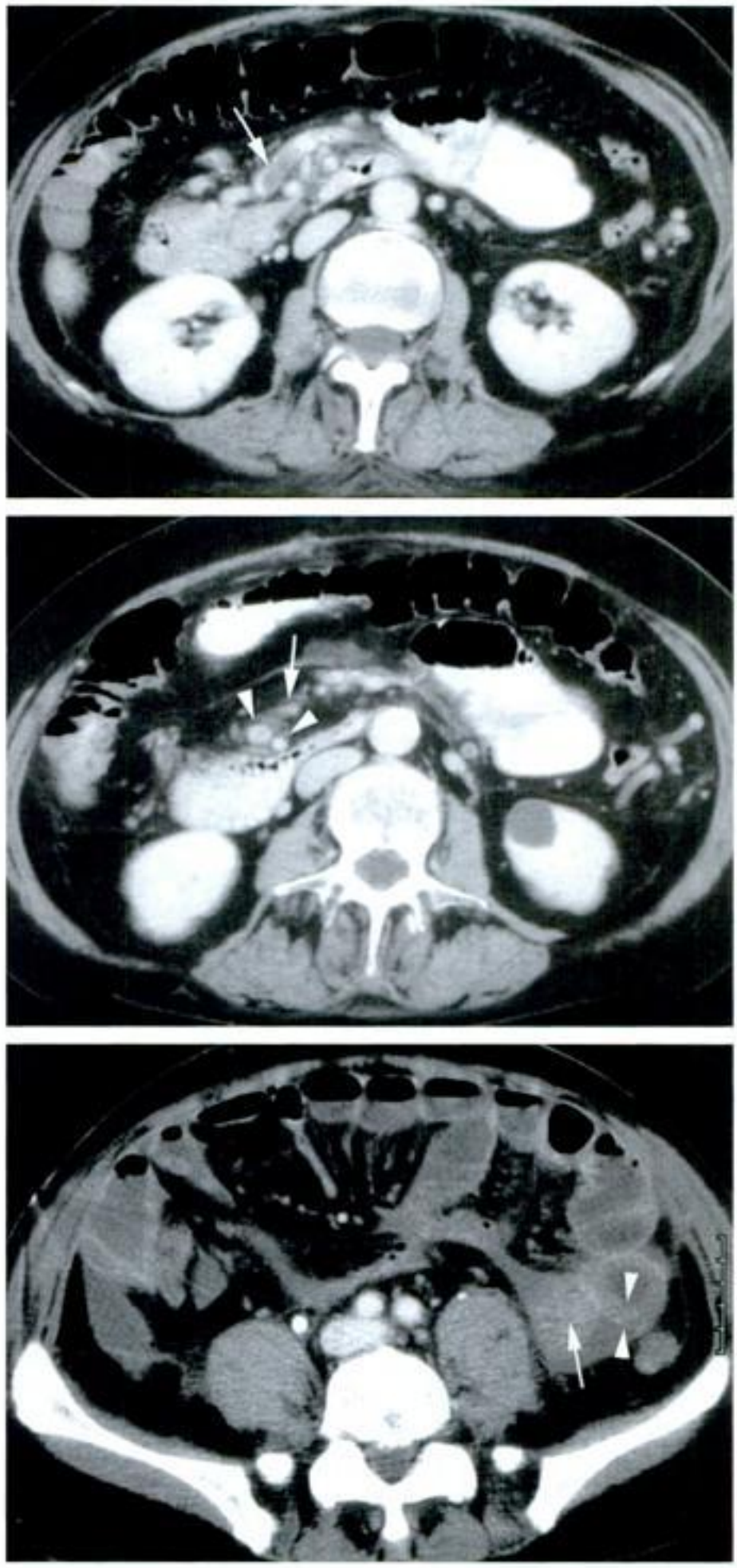

Figure 10-64.
Ischémie intestinale aiguë d'origine veineuse. a : thrombose de la veine mésentérique supérieure (flèche). b : thrombus visible dans plusieurs veines du réseau mésentérique supérieur (têtes de flèche). Noter l'infiltration pér4asculaire (flèche). c : épaississement important et en cible des parois du grêle (têtes de flèche) en rapport avec une congestion sous-muqueuse. Noter l'importante infiltration liquidienne au sein du mésentère (flèche).

– une image de thrombus dans la veine mésentérique (signe direct) ;
– un épaississement pariétal digestif important (> 3 mm), circonférentiel avec un signe de la cible traduisant un important œdème sous-muqueux ;
– une turgescence des veines de drainage ;
– un épanchement intrapéritonéal abondant ;
– un ileus intestinal réflexe presque constant.

Ischémie par thrombose artérielle d'origine athéromateuse

La *sémiologie TDM* (fig. 10-65) associe :
– une image de thrombus au niveau de l'artère mésentérique supérieure et/ou du tronc cœliaque (signes directs), lesquels sont par ailleurs souvent calcifiés ;
– un rehaussement muqueux digestif important associé à un épaississement pariétal et à un épanchement intrapéritonéal modérés (en cas d'ischémie partielle ou transitoire) ;
– un défaut de rehaussement pariétal digestif complet, traduisant un infarctus transmural, et un épanchement spontanément dense (d = 60 UH) signant une infiltration sérosanglante de la graisse mésentérique (en cas d'ischémie complète) ;
– une pneumatose pariétale digestive plus ou moins associée à une aéromésentérie et/ou à une aéroportie (signant un stade avancé) ;
– un ileus intestinal réflexe presque constant.

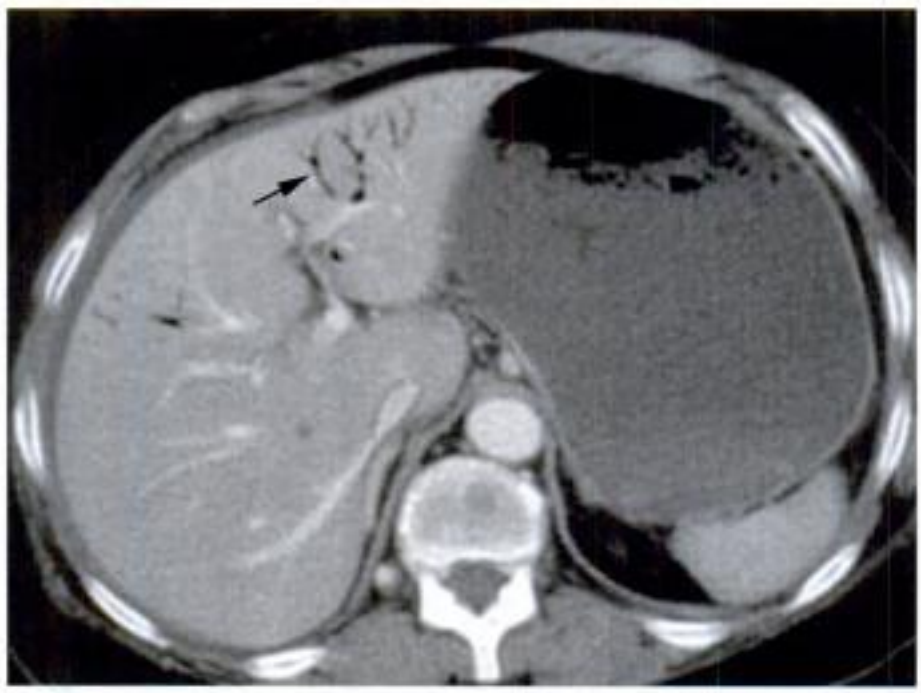
a

Figure 10-65.
Ischémie intestinale aiguë d'origine athéromateuse. a : aéroportie intrahépatique (flèche). b : thrombus de l'artère mésentérique supérieure (flèche). c : épaississement pariétal de certaines anses grêles (têtes de flèche) et dissection gazeuse linéaire de parois évocatrices de pneumatose pariétale (flèches). d : défaut de rehaussement pariétal avec signe de la paroi virtuelle de certaines anses grêles (têtes de flèche) signant un infarctus transmural. Noter la perforation digestive avec présence d'air extradigestif en interanses.

www.lemanip.com

www.lemanip.com

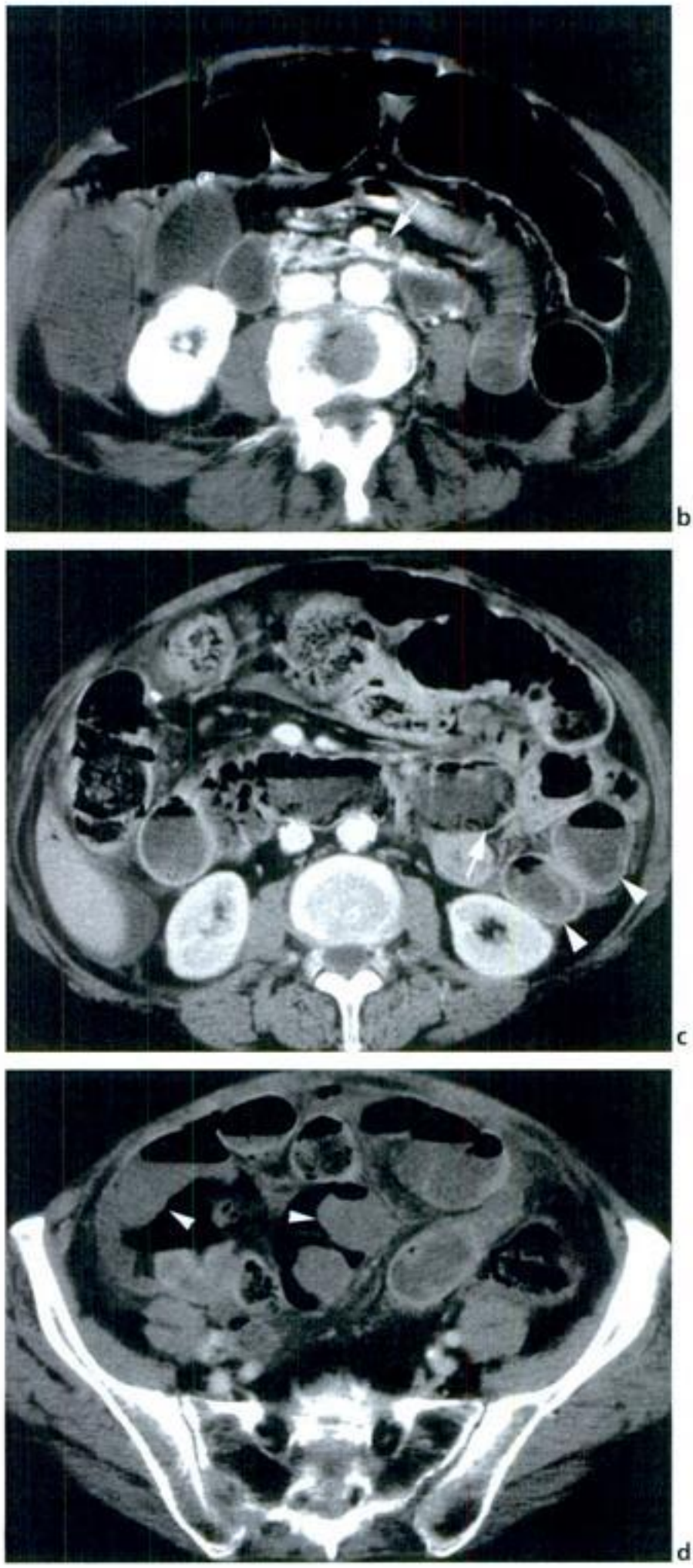

Paratger Le Site www.lemanip.com Tout Est Gratuit

Ischémie par obstruction artérielle d'origine embolique

La *sémiologie TDM* (fig. 10-66) associe :

– une ou plusieurs images d'emboles artériels mésentériques ;

– des signes de souffrance digestive identiques à ceux décrits en cas d'obstruction artérielle ;

– des images d'infarcissement splénique, hépatique et/ou rénal associées ;

– un ileus intestinal réflexe presque constant.

www.lemanip.com

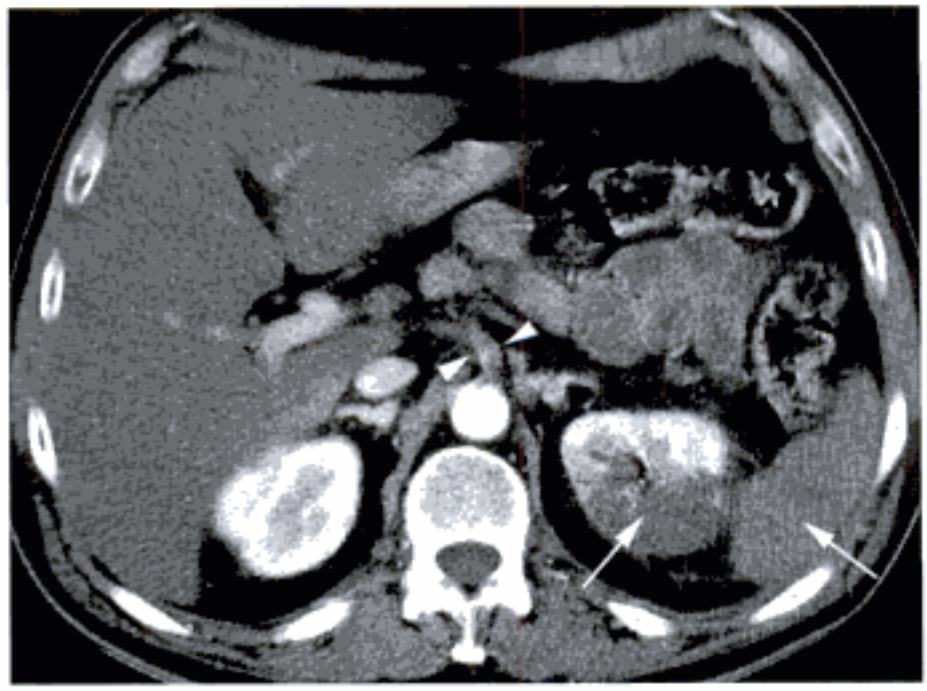

a

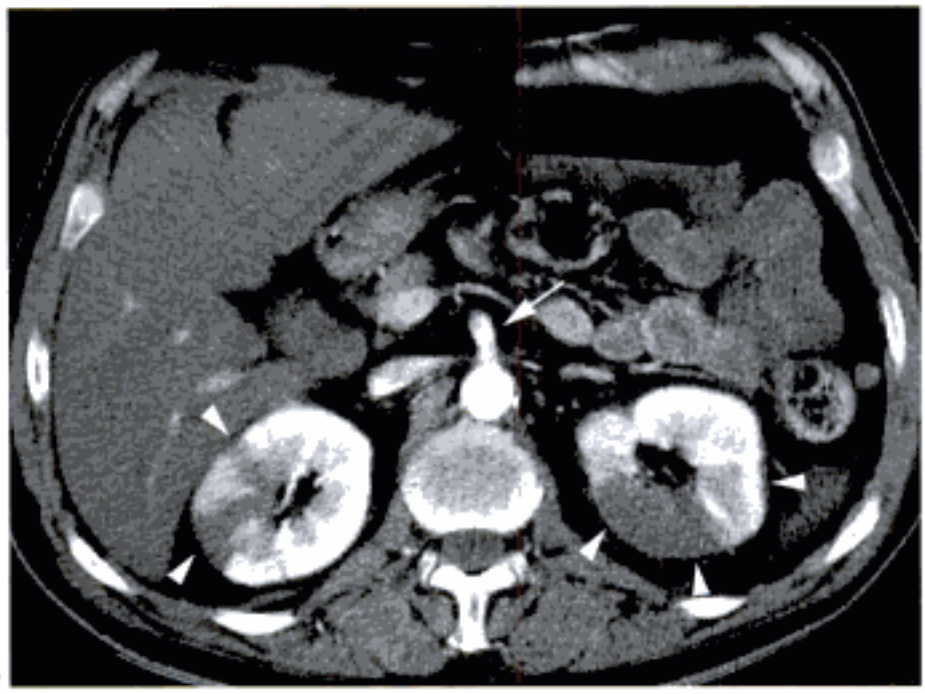

b

Paratger Le Site www.lemanip.com Tout Est Gratuit

Paratger Le Site www.lemanip.com Tout Est Gratuit

l'hémorragie sous-muqueuse. Des images d'ulcérations plus profondes sont parfois associées.

L'échographie révèle l'épaississement pariétal colique avec un aspect en cocarde classique. Un épanchement péritonéal associé est fréquent.

La coloscopie est l'examen clé qui permet la mise en évidence de l'œdème sous-muqueux, des zones nécrotiques, des ulcérations plus ou moins profondes et des pétéchies correspondant aux hémorragies sous-muqueuses. Le risque perforatif demeure une contre-indication de ce geste.

TDM

Deux formes de colite ischémique doivent être différenciées.

Forme non gangreneuse

La sémiologie TDM (fig. 10-68) associe :

- un épaississement pariétal circonférentiel en cible avec un important œdème sous-muqueux et un rehaussement muqueux net lors de l'injection de produit de contraste IV ;
- un rétrécissement segmentaire ou complet de la lumière colique selon l'étendue de l'atteinte ;
- un respect de l'intestin grêle ;
- une infiltration plus ou moins importante de la graisse péricolique.

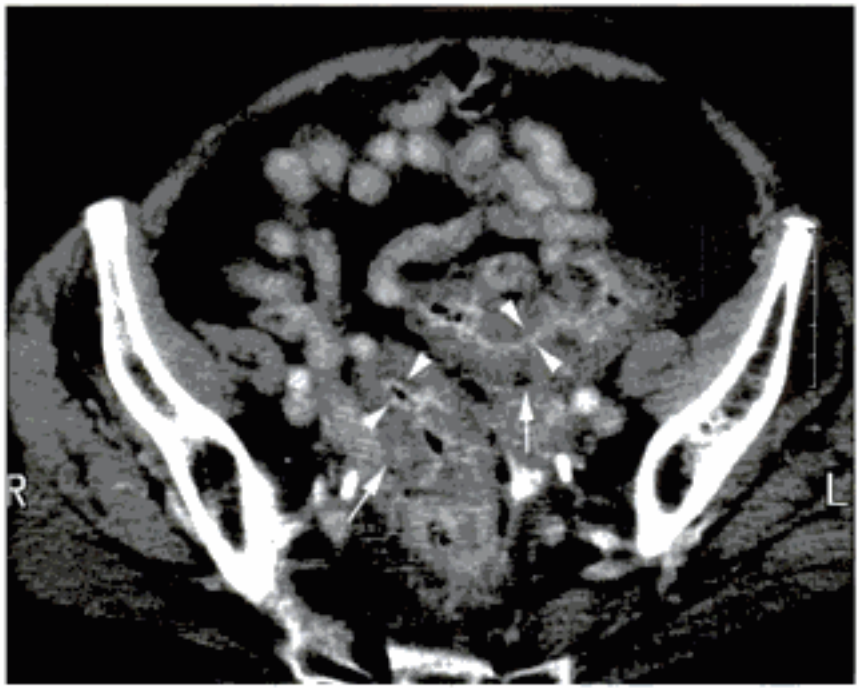

Figure 10-68.
Colite ischémique non gangreneuse. Épaississement pariétal sigmoïdien majeur. Signe du halo associant un œdème sous-muqueux important (flèches) et un rehaussement muqueux (têtes de flèche) lors de l'injection de produit de contraste IV.

www.lemanip.com

Paratger Le Site www.lemanip.com Tout Est Gratuit

Paratger Le Site www.lemanip.com Tout Est Gratuit

Forme gangreneuse

La sémiologie TDM (fig. 10-69) associe :

- une atteinte pariétale segmentaire ou complète du côlon ;
- la présence d'une pneumatose pariétale traduisant l'infarctus digestif ;
- une aéromésentérie et/ou aéroportie ;
- un défaut de rehaussement transmural complet avec un signe de la paroi virtuelle, signant la gangrène colique ;
- une infiltration sérohématique des fascias et des tissus graisseux périlésionnels ;
- un pneumopéritoine en cas de perforation digestive.

www.lemanip.com

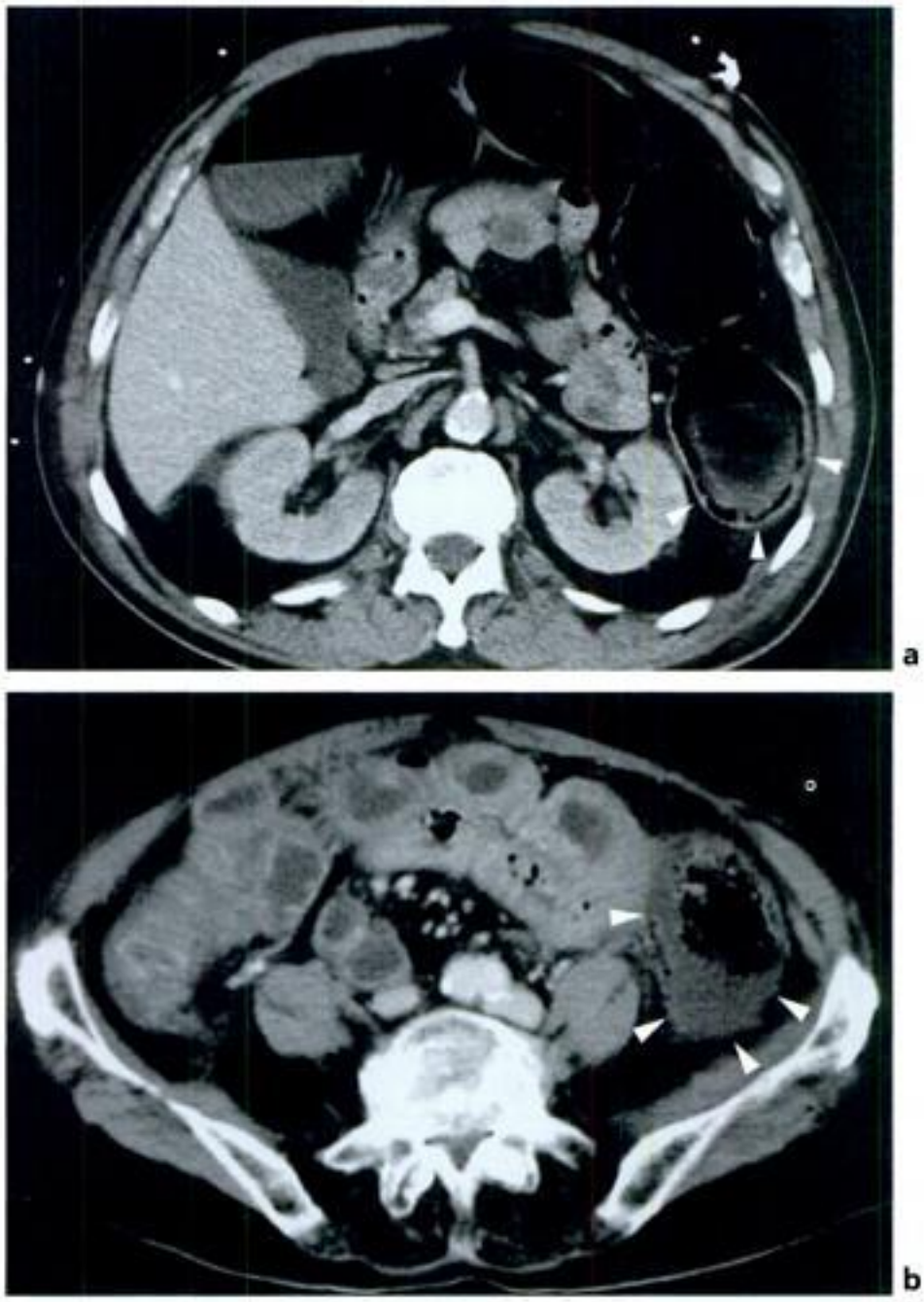

Figure 10-69.
Colite ischémique gangreneuse. a : dissection pariétale gazeuse linéaire de la paroi du côlon gauche (têtes de flèche), traduisant la pneumatose pariétale. b : autre forme gangreneuse. Défaut de rehaussement de la paroi colique gauche signant l'infarctus transmural (têtes de flèche).

Paratger Le Site www.lemanip.com Tout Est Gratuit

Paratger Le Site www.lemanip.com Tout Est Gratuit

DIAGNOSTIC TDM DIFFÉRENTIEL

Les colites infectieuses hémorragiques peuvent être différenciées par l'absence de terrain vasculaire et la présence de germes au niveau des selles.

La colite pseudomembraneuse donne des atteintes volontiers pancoliques, survient dans un contexte d'antibiothérapie prolongée et possède des fausses membranes assez caractéristiques.

Une poussée de RCUH peut également être évoquée, mais le terrain est très différent et les ulcérations qui sont volontiers profondes ne sont jamais transmurales.

PATHOLOGIE HÉMORRAGIQUE

Hémorragie digestive

Intestinal hemorrhage

Les hémorragies digestives correspondent à l'ensemble des saignements digestifs extériorisés (hématémèse, méléna ou rectorragies) et des saignements occultes. Les étiologies principales (Tableau 10-IV) sont pour les hémorragies hautes : la pathologie gastrique ulcéreuse, la gastrite hémorragique, les varices œsophagiennes (en général sur hypertension portale) et les pathologies tumorales gastroduodénales, et pour les hémorragies basses : la maladie diverticulaire, la complication hémorragique d'un diverticule de Meckel, les angiodysplasies cæcales, les pathologies tumorales, inflammatoires ou ischémiques coliques. Beaucoup plus rarement, une fistule aorto-intestinale peut entraîner une hémorragie digestive, qui est alors le plus fréquemment cataclysmique.

TABLEAU 10-IV : ÉTIOLOGIES DES HÉMORRAGIES DIGESTIVES.

Hémorragies hautes	Ulcère gastroduodénal Gastrite hémorragique Varices œsophagiennes Tumeurs gastroduodénales Fistule aorto-intestinale
Hémorragies basses	Maladie diverticulaire Angiodysplasie colique Tumeurs coliques Colites infectieuses Colites ischémiques

CONTEXTE CLINIQUE

Le tableau clinique de l'hémorragie digestive varie selon l'extériorisation haute (hématémèse) ou basse (rectorragie, méléna) de l'hémorragie. Ce tableau clinique varie également avec l'importance du saignement (cataclysmique ou au contraire, faible et occulte). Des douleurs abdominales sont fréquemment associées.

Paratger Le Site www.lemanip.com Tout Est Gratuit

www.lemanip.com

Paratger Le Site www.lemanip.com Tout Est Gratuit

BIOLOGIE

La *NFS* retrouve des signes de déglobulisation marqués ou parfois plus discrets en cas de saignement de faible abondance.

EXAMENS D'IMAGERIE

L'*ASP* est sans intérêt diagnostique.

L'*échographie* abdominale peut mettre en évidence certaines causes responsables de l'hémorragie digestive telles qu'une dysmorphie cirrhotique avec présence de varices œsophagiennes sur hypertension portale, ou encore que des tumeurs digestives notamment colique ou gastrique.

La *gastroscopie et la coloscopie* sont les examens clés pour la mise en évidence des hémorragies digestives hautes et basses. Elles permettent par ailleurs parfois le traitement de ces hémorragies.

L'artériographie reste utile dans le bilan des hémorragies digestives massives grâce à une exploration sélective des troncs et artères naissant de l'aorte abdominale. *L'artériographie* est aujourd'hui surtout le premier temps d'un geste thérapeutique d'embolisation.

TDM

La sémiologie TDM des hémorragies digestives (fig. 10-70) associe :

- un contenu liquidien intradigestif spontanément dense (d = 60 UH), traduisant la présence de sang frais ;
- un caillot sentinelle correspondant à un caillotage au contact du site hémorragique ;
- une extravasation de produit de contraste au niveau lésionnel lors de l'injection traduisant le saignement actif ;
- parfois la lésion responsable de l'hémorragie (ulcère, tumeur, diverticule…).

DIAGNOSTIC TDM DIFFÉRENTIEL

Un balisage digestif peut masquer l'hyperdensité spontanée du sang à l'intérieur de la lumière digestive. La sensibilité du scanner est souvent largement inférieure à celle de la fibroscopie pour les hémorragies digestives hautes et basses. Son intérêt réside surtout dans la recherche de la pathologie responsable du saignement notamment au niveau de l'intestin grêle qui est non explorable par les techniques endoscopiques.

www.lemanip.com

Paratger Le Site www.lemanip.com Tout Est Gratuit

Paratger Le Site www.lemanip.com Tout Est Gratuit

www.lemanip.com

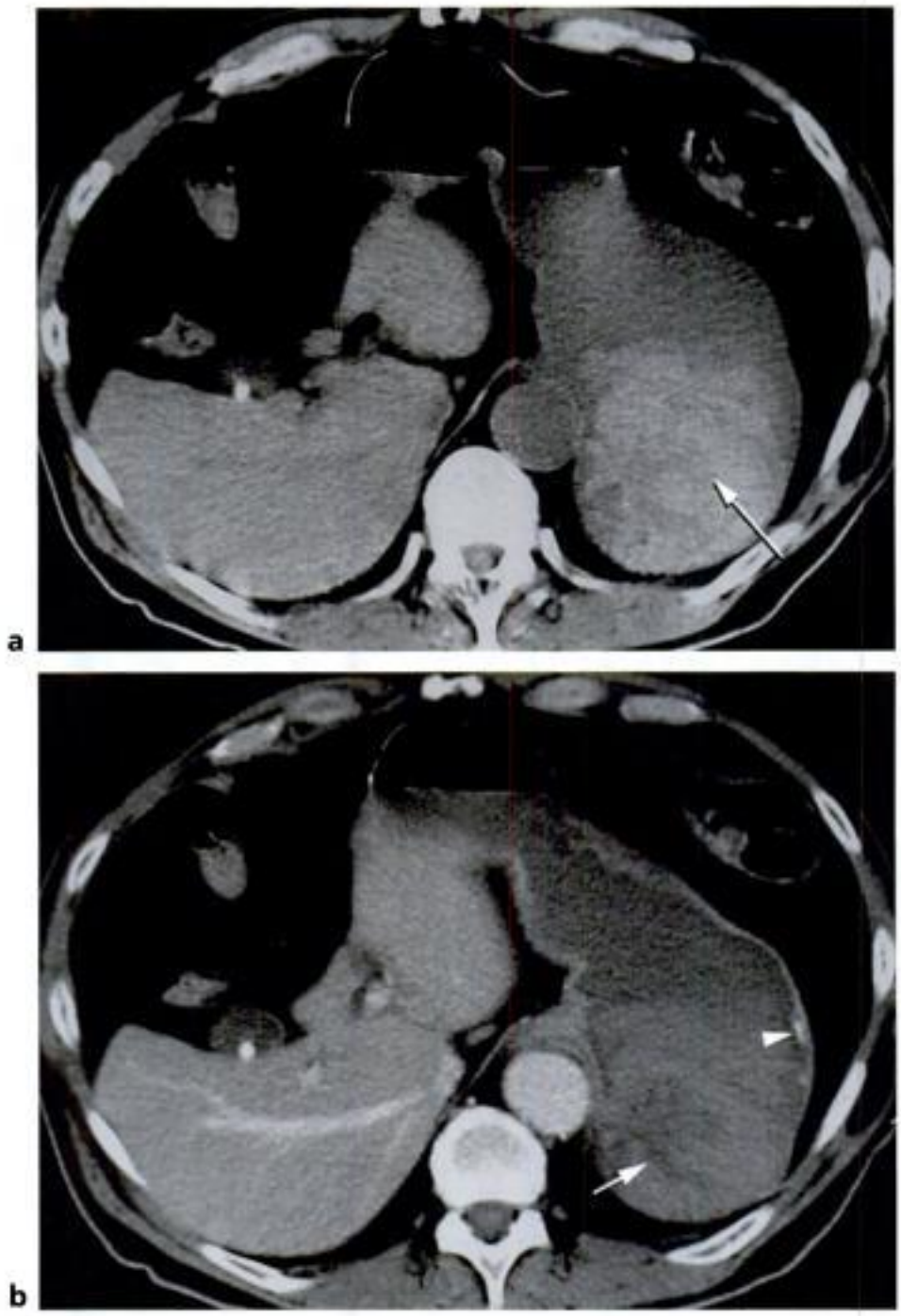

Figure 10-70.
Hémorragie digestive haute. a : sans injection. Hyperdensité spontanée du contenu gastrique (flèche) traduisant la présence intracavitaire de sang frais. b : temps parenchymateux. Aspect discrètement hétérogène du contenu liquidien gastrique (flèche). Extravasation en flammèche de produit de contraste au niveau de la paroi externe du fundus (tête de flèche) fournissant le site du saignement actif intragastrique.

Paratger Le Site www.lemanip.com Tout Est Gratuit

Paratger Le Site www.lemanip.com Tout Est Gratuit

Hémorragie intrapariétale intestinale
Intramural intestinal hemorrhage

L'hémorragie intrapariétale intestinale correspond à l'infiltration hémorragique de la paroi digestive. Les causes principales sont des troubles de la coagulation, un traitement anticoagulant en cours (héparine, AVK), un purpura rhumatoïde ou encore un syndrome hémolytique et urémique. Le duodénum et le jéjunum sont les portions intestinales les plus fréquemment atteintes.

CONTEXTE CLINIQUE

Le tableau clinique se traduit par des douleurs abdominales d'intensité variable, des signes d'irritation péritonéale modérée et un syndrome occlusif haut d'installation progressive.

BIOLOGIE

La *NFS* est sans particularité le plus souvent, en dehors d'un déficit plaquettes responsable.
Le *bilan de coagulation* est largement perturbé en cas de traitement anticoagulant responsable.

EXAMENS D'IMAGERIE

L'*ASP* debout montre des signes de syndrome occlusif haut.
L'*échographie* montre un épaississement pariétal circonférentiel et souvent important au niveau du duodénum ou du jéjunum associé à un épanchement intrapéritonéal, plus ou moins abondant.
Le transit montre un aspect en pile d'assiettes des segments intestinaux pathologiques traduisant l'hémorragie sous-muqueuse.

TDM

La *sémiologie TDM* de l'hémorragie intrapariétale intestinale (fig. 10-71) associe :
- un épaississement pariétal circonférentiel spontanément dense (d = 60 UH), témoignant du saignement sous-muqueux ;
- une infiltration nette des mésos graisseux régionaux ;
- un épanchement péritonéal plus ou moins abondant ;
- un syndrome occlusif haut parfois associé.

DIAGNOSTIC TDM DIFFÉRENTIEL

L'hyperdensité spontanée de l'épaississement pariétal intestinal est pathognomonique de l'hématome du duodénum ou du grêle.
L'ischémie intestinale aiguë sur thrombose veineuse peut engendrer un épaississement circonférentiel important et une infiltration importante des mésos assez voisine, mais s'associe à une image de thrombus (signe direct) au niveau des systèmes de drainage veineux mésentériques.

www.lemanip.com

Paratger Le Site www.lemanip.com Tout Est Gratuit

www.lemanip.com

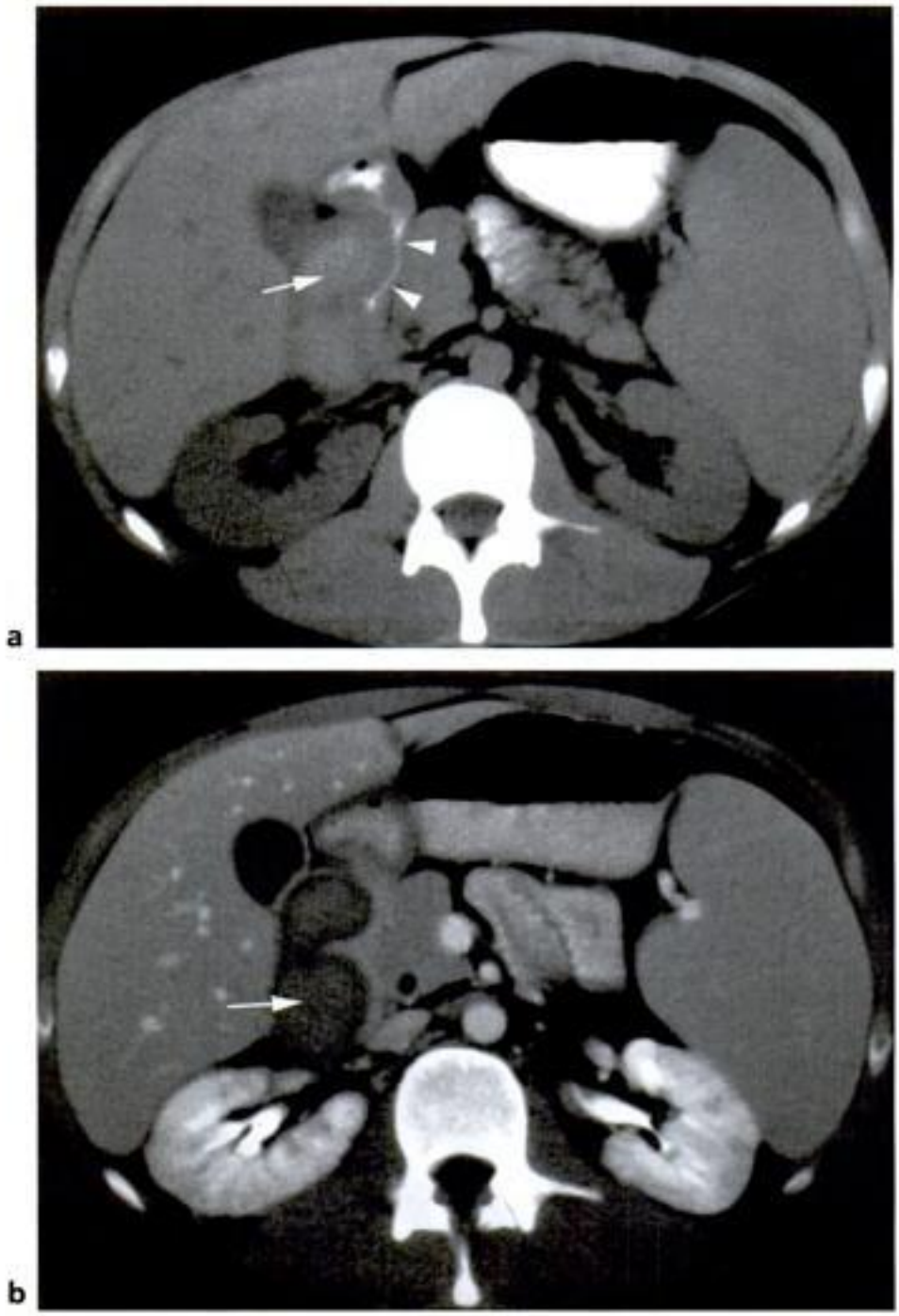

Figure 10-71.

Hémorragie intrapariétale duodénale chez patient avec surdosage en AVK. a : sans injection. Collection sous hépatique spontanément dense (flèche). Aspect refoulé et laminé de la lumière du 2e duodénum préalablement balisée par du produit opaque (têtes de flèche). b : temps parenchymateux. Collection en sablier et de contenu hétérogène développée aux dépens de la paroi externe de la 2e portion du duodénum (flèche).

Hématome intestinal

La *sémiologie TDM* (fig. 10-72) associe :

– un épaississement pariétal digestif, spontanément dense (d = 60 UH) et ne se rehaussant pas lors de l'injection de produit de contraste IV ;

– un hémopéritoine (d = 60 UH), prédominant dans les espaces inter-anses mais aussi retrouvé dans les récessus déclives (Douglas, Morrisson, gouttières pariétocoliques).

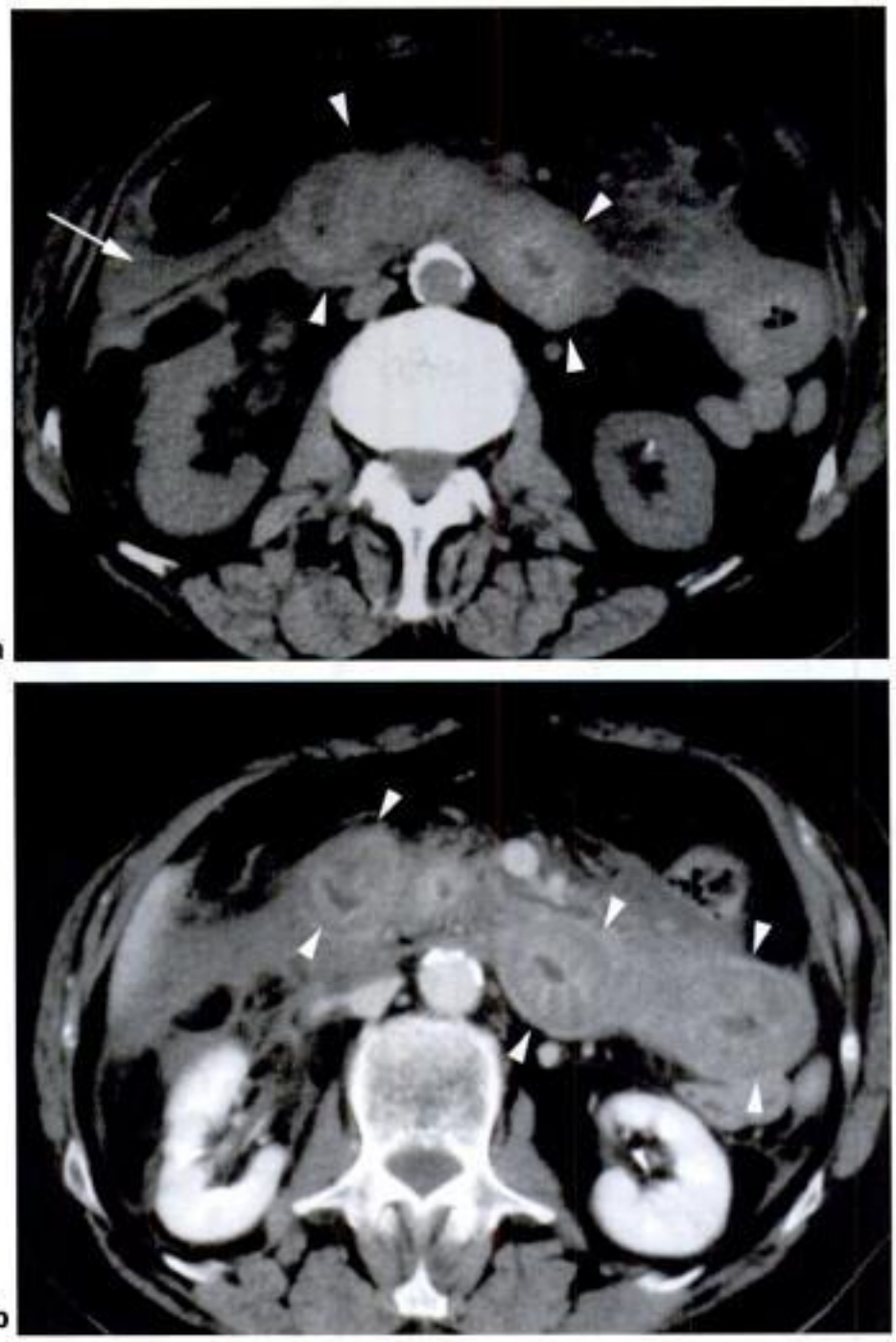

Figure 10-72.
Hématome intestinal post-traumatique. a : sans injection. Masse de contours irréguliers et de densité spontanément élevée englobant le duodénum au niveau de sa portion horizontale (têtes de flèche). Infiltration intrapéritonéale et rétropéritonéale spontanément dense (flèche). b : épaississement pariétal majeur du duodénum prédominant sur le versant sous-muqueux (têtes de flèche) en rapport avec une hémorragie intrapariétale.

Paratger Le Site www.lemanip.com Tout Est Gratuit
www.lemanip.com

Paratger Le Site www.lemanip.com Tout Est Gratuit

Perforation intestinale

La *sémiologie TDM* (fig. 10-73) associe :

– un défaut de rehaussement pariétal digestif localisé ;

– un pneumopéritoine (25 % des cas) souvent retardé, mineur et localisé dans les régions antérieures (préhépatique, présplénique, sous-pariétale) ;

– un rétropneumopéritoine (rare), signant une perforation du duodénum ou de la face postérieure du côlon ;

– un hémopéritoine parfois abondant.

www.lemanip.com

a

b

Paratger Le Site www.lemanip.com Tout Est Gratuit

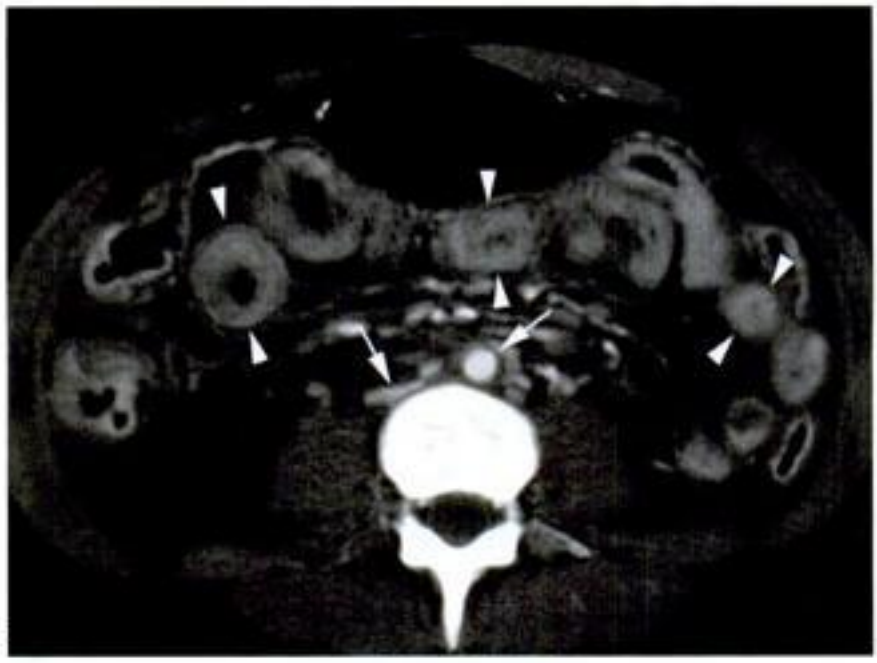

c

Figure 10-73.

Perforation intestinale post-traumatique. a : épanchement péritonéal abondant (flèche) et lame de pneumopéritoine sous-pariétale antérieure (têtes de flèche). a : extravasation de produit de contraste dans la racine du mésentère (têtes de flèche) signant une hémorragie active par déchirure artérielle. c : épaississement pariétal et rehaussement transmural des anses grêles après injection de produit de contraste IV (têtes de flèche). Noter le calibre très réduit de l'aorte abdominale et surtout de la VCI (flèches) traduisant une hypovolémie importante secondaire à l'hémorragie.

Désinsertion du mésentère

La *sémiologie TDM* (fig. 10-74) associe :

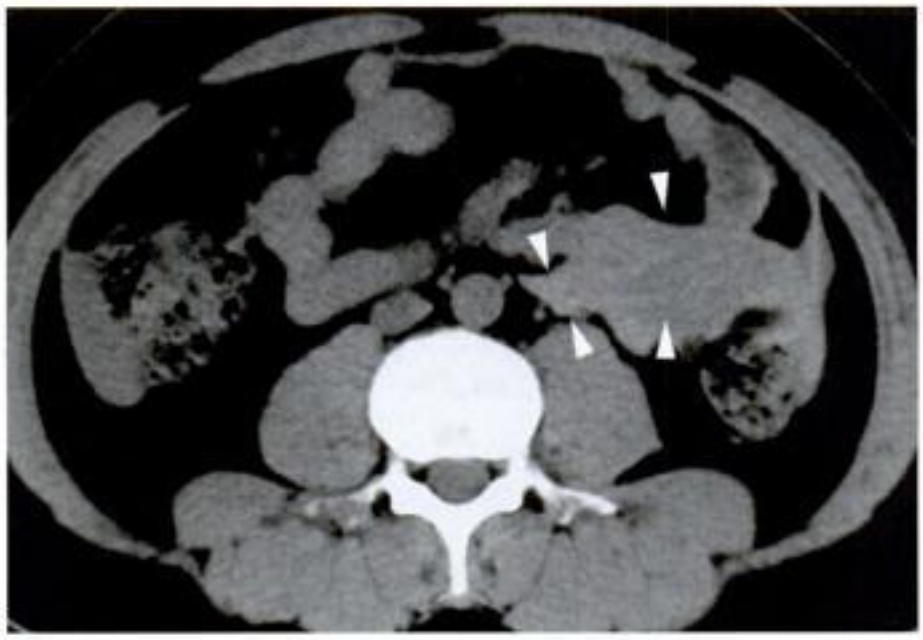

a

Figure 10-74.

Désinsertion partielle de la racine du mésentère. a : sans injection. Infiltration spontanément dense entourant la racine du mésentère et s'insinuant en situation interanses (tête de flèche). b : temps parenchymateux. Petite rate de compensation volémique (flèche) et épanchement périhépatique (têtes de flèche). c : temps parenchymateux. Bonne opacification artérielle de la racine du mésentère, sans extravasation de produit de contraste (flèche) ce qui permet d'éliminer la persistence d'un saignement actif. Noter l'infiltration liquidienne entourant la racine du mésentère et s'insinuant jusque dans la gouttière pariétocolique (têtes de flèche). d : niveau liquide-liquide au Douglas (têtes de flèche) traduisant un caillotage déclive au sein de l'hémopéritoine.

www.lemanip.com

www.lemanip.com

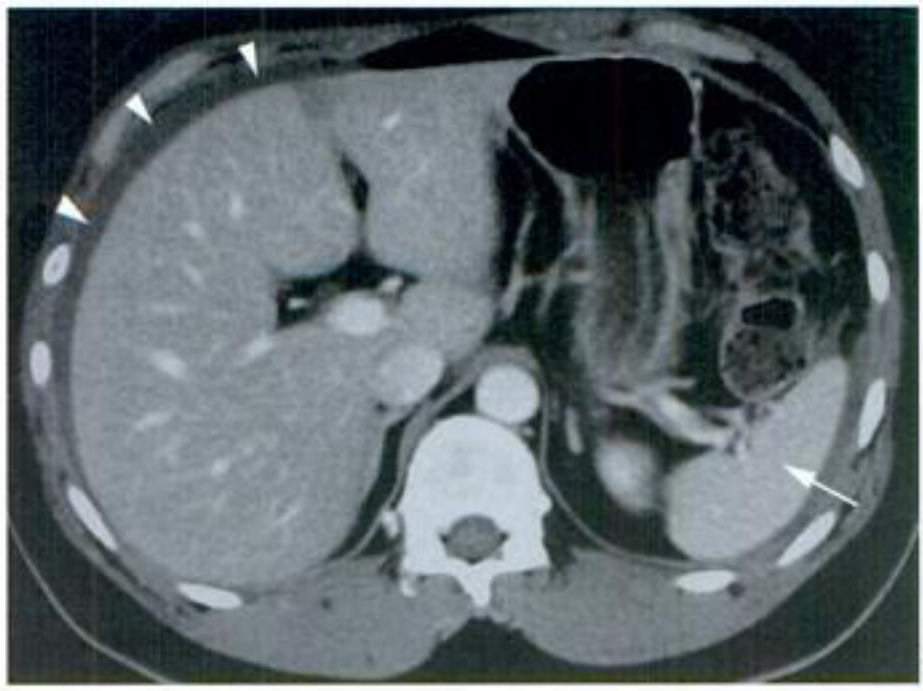

b

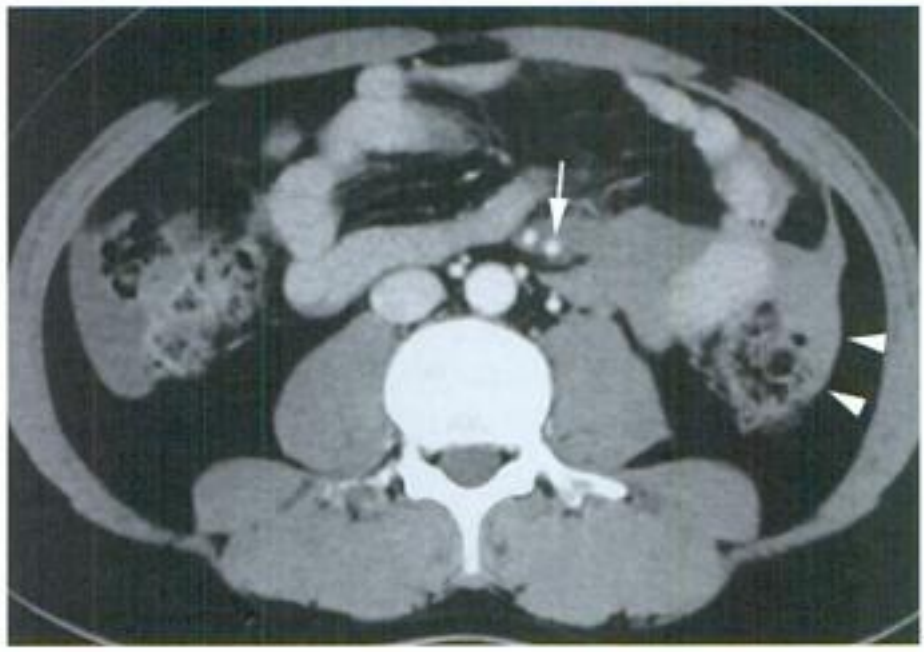

c

d

Paratger Le Site www.lemanip.com Tout Est Gratuit

Paratger Le Site www.lemanip.com Tout Est Gratuit

www.lemanip.com

Maladie de Crohn

Choi D et al. Bowel wall thickening in patients with Crohn's disease : CT patterns and correlation with inflammatory activity. Clin Radiol 2003 ; 58 : 68-74.

Doerfler OC et al. Helical CT of the small bowel with an alternative contrast material in patients with Crohn disease. Abdom Imaging 2003 ; 28 : 313-8.

Mako EK et al. Enteroclysis and spiral CT examination in diagnosis and evaluation of small bowel Crohn's disease. Eur Radiol 2000 ; 35 : 168-75.

Mazzeo S et al. Crohn disease of the small bowel : spiral CT evaluation after oral hyperhydratation with isotonic solution. J Comput Assist tomogr 2001 ; 25 : 612-6.

Pradel J et al. Affections inflammatoires de l'intestin grêle et du côlon. Apport de la tomodensitométrie. Feuillets de Radiologie 1992 ; 32 : 120-9.

Reittner P et al. Multiplanar spiral CT enterography in patients with Crohn's disease using a negative oral contrast material : initial results of a non invasive imaging approach. Eur Radiol 2002 ; 12 : 2253-7.

Tarjan Z et al. Spiral CT. Colonography in inflammatory bowel disease. Eur J Radiol 2000 ; 35 : 193-8.

RCUH

Gore RM et al. CT features of ulcerative colitis and Crohn's disease. AJR 1996 ; 167 : 3-15.

Horton KM et al. CT evaluation of the colon : inflammatory disease. Radiographics 2000 ; 20 : 399-418.

Markose et al. The impact of helical computed tomography on the diagnosis of unsuspected inflammatory bowel disease in the large bowel. Eur Radiol 2003 ; 13 : 107-13.

Pradel J et al. Affections inflammatoires de l'intestin grêle et du côlon. Apport de la tomodensitométrie. Feuillets de Radiologie 1992 ; 32 : 120-9.

Ruiz-Healy F et al. Acute abdomen caused by inflammatory colonic non-parasitic pathology : staging by CT. Int Surg 1999 ; 84 : 39-42.

Mégacôlon toxique

Brawner SD et al. Computerized tomographic demonstration of toxic megacolon : report of a case. Comput Radiol 1983 ; 7 : 279-81.

Imbriaco M et al. Toxic megacolon : role of CT in evaluation and detection of complications. Clin Imaging 2001 ; 25 : 349-54.

Maladie du Greffon contre l'hôte

Donnelly LF et al. Acute graft-versus-host disease in children : CT findings. Radiology 1996 ; 199 : 265-8.

Kirkpatrick ID et al. Gastrointestinal complications in the neutropenic patient : characterization and differenciation with abdominal CT. Radiology 2003 ; 226 : 668-74.

Jones B et al. Computed tomography of gastrointestinal inflammation after bone marrow transplantation. AJR 1986 ; 146 : 691-5.

Paratger Le Site www.lemanip.com Tout Est Gratuit

Paratger Le Site www.lemanip.com Tout Est Gratuit

www.lemanip.com

Phlegmon périappendiculaire

Mori Y et al. Unenhanced CT in diagnosis of acute appendicitis to evaluate the severity of disease : comparison of CT findings and histological diagnosis. Radiat Med 2001 ; 19 : 197-202.

Rao PM et al. Clinical and pathologic variants of appendiceal disease : CT features. AJR 1998 ; 170 : 1335-40.

See TC et al. Appendicitis ; spectrum of appearances on helical CT. Br J Radiol 2002 ; 75 : 775-81.

Abcès périappendiculaire

Mori Y et al. Unenhanced CT in diagnosis of acute appendicitis to evaluate the severity of disease : comparison of CT findings and histological diagnosis. Radiat Med 2001 ; 19 : 197-202.

Yu JS et al. CT of superior mesenteric vein thrombosis complicating periappendiceal abscess. J Comput Assist Tomogr 1993 ; 17 : 309-12.

Diverticulite de Meckel

Barbary C et al. Imagerie des complications du diverticule de Meckel. J Radiol 2004 ; 85 : 273-9.

Bennett GL et al. CT of Meckel's diverticulitis in 11 patients. AJR 2004 ; 182 : 625-9.

Gayer G et al. Acute diverticulitis of the small bowel : CT findings. Abdom Imaging 1999 ; 24 : 452-5.

Higginson et al. Meckel's diverticulitis due to an obstructing enterolith : ultrasound and CT appearances. Clin Radiol 2001 ; 56 : 593-5.

Nagler J et al. Meckel's diverticulitis in an ederly man diagnosed by computed tomography. J Clin Gastroenterol 2000 ; 30 : 87-8.

Redon H et al. Diverticulite de Meckel chez l'adulte : Diagnostic par tomodensitométrie. J Radiol 2001 ; 82 : 261-3.

Sigmoïdite aiguë diverticulaire

Ambrosetti P et al. Colonic diverticulitis : impact of imaging on surgical management-a prospective study of 542 patients. Eur Radiol 2002 ; 1145-9.

Ambrosetti P et al. Acute left colonic diverticulitis-compared performance of computed tomography and water-soluble contrast enema : prospective evaluation of 420 patients. Dis Colon Rectum 2000 ; 43 : 1363-7.

Ambrosetti P et al. Computed tomography in acute left colonic diverticulitis. Br J Surg 1997 ; 84 : 532-4.

Bruel JM. Acute colonic diverticulitis : CT or ultrasound ? Eur Radiol 2003 ; 13 : 2557-9.

Chintapalli KN et al. Diverticulitis versus colon cancer : differentiation with helical CT findings. Radiology 1999 ; 210 : 429-35.

Cho KC et al. Sigmoid diverticulitis : diagnosis role of CT and comparison with barium enema studies. Radiology 1990 ; 176 : 111-5.

Huguier M. Computed tomography in acute left colonic diverticulitis. Br J Surg 1997 ; 84 : 1481.

Paratger Le Site www.lemanip.com Tout Est Gratuit

Paratger Le Site www.lemanip.com Tout Est Gratuit

Kircher MF et al. Frequency, sensitivity, and specificity of individual signs of diverticulitis on thin-section helical CT with colonic contrast material : experience with 312 cases. AJR 2002 ; 178 : 1313-8.

Lefevre F et al. Exploration tomodensitométrique du côlon sigmoïde : critères diagnostiques discriminants et correlations interobservateurs. J Radiol 1999 ; 80 : 447-56.

Pradel JA et al. Acute colonic diverticulitis : prospective comparartive evaluation with US and CT. Radiology 1997 ; 205 : 503-12.

Pradidar AM et al. Differentiating sigmoid diverticulitis from carcinoma on CT scans : mesenteric inflammation suggests diverticulitis. AJR 1994 ; 163 : 81-3.

Rao PM et al. Helical CT with only colonic contrast material for diagnosing diverticulitis : prospective evaluation of 150 patients. AJR 1998 ; 170 : 1445-9.

Rao PM et al. Colonic diverticulitis : evaluation of the arrowhead sign and the inflamed diverticulum for CT diagnosis. Radiology 1998 ; 209 : 775-9.

White TB et al. Portal and mesenteric vein gas in diverticulitis : CT findings. AJR 1998 ; 171 : 525-6.

Zaidi E et al. CT and clinical features of acute diverticulitis in an urban US population : rising frequency in young, obese adults. AJR 2006 ; 187 : 689-94.

Phlégmon périsigmoïdien

Ambrosetti P et al. Computed tomography in acute left colonic diverticulitis. Br J Surg 1997 ; 84 : 532-4.

Chintapalli KN et al. Diverticulitis versus colon cancer : differentiation with helical CT findings. Radiology 1999 ; 210 : 429-35.

Lefevre F et al. Exploration tomodensitométrique du colon sigmoïde : critères diagnostiques discriminants et correlations interobservateurs. J Radiol 1999 ; 80 : 447-56.

Abcès périsigmoïdien

Lefevre F et al. Exploration tomodensitométrique du côlon sigmoïde : critères diagnostiques discriminants et correlations interobservateurs. J Radiol 1999 ; 80 : 447-56.

Diverticulite aiguë du côlon droit

Funicello A et al. Right-sided diverticulitis, surgical and nonsurgical treatment : two case reports and review of the literature. Am Surg 2002 ; 68 : 740-2.

Jang HJ et al. Acute diverticulitis of the cecum and ascending colon : the value of thin-section helical CT findings in excluding colonic carcinoma. AJR 2000 ; 174 : 1397-402.

Oudenhoven LF et al. Right colonic diverticulitis : US and CT findings-new insights about frequency and natural history. Radiology 1998 ; 208 : 611-8.

Scatarige JC et al. Diverticulitis of the right colon : CT observations. AJR 1987 ; 148 : 737-9.

Shyung LR et al. Decision making in right-sided diverticulitis. World J Gastroenterol 2003 ; 9 : 606-8.

Colite infectieuse aiguë

Pradel J et al. Affections inflammatoires de l'intestin grêle et du côlon. Apport de la tomodensitométrie. Feuillets de Radiologie 1992 ; 32 : 120-9.

Paratger Le Site www.lemanip.com Tout Est Gratuit

www.lemanip.com

Paratger Le Site www.lemanip.com Tout Est Gratuit

Romano S et al. Multidetector row computed tomography findings from ischemia to infarction of the large bowel. Eur J Radiol 2008 ; 65 : 377-388.

Taourel PG et al. Acute mesenteric ischemia : diagnosis with contrast-enhanced CT. Radiology 1996 ; 199 : 632-6.

Wiesner W et al. CT of acute bowel ischemia. Radiology 2003 ; 226 : 635-50.

Yamada K et al. Acute mesenteric ischemia : CT and plain radiographic analysis of 26 cases. Clin Imaging 1998 ; 22: 34-41.

Zalcman M et al. Helical CT signs in the diagnosis of intestinal ischemia in small-bowel obstruction. AJR 2000 ; 175 : 1601-7.

Colite ischémique

Balthazar EJ et al. Ischemic colitis : CT evaluation of 54 cases. Radiology 1999 ; 211 : 381-8.

Bower TC. Ischemic colitis. Surg Clin North Am 1993 ; 73 : 1037-51.

De La Lande. L'imagerie des colites ischémiques. Ann Gastroenterol Hepatol 1990 ; 26 : 15-6.

Romano S et al. Multidetector row computed tomography findings from ischemia to infarction of the large bowel. Eur J Radiol 2008 ; 65 : 377-388.

Taourel P et al. Imaging of ischemic colitis. Radiol Clin N Am 2008 ; 46 : 909-24.

Hémorragie intrapariétale intestinale

Abbas MA et al. Spontaneous intramural small bowel hematoma : imaging findings and outome. AJR 2002 ; 179 : 1389- 94.

Abbas MA et al. Spontaneous intramural small bowel hematoma : clinical presentation and long terme outcome. Arch Surg 2002 ; 137 : 306-10.

Bartnicke BJ et al. CT appearance of intestinal ischemia and intramural hemorrhage. Radiol Clin North Am 1994 ; 32 : 845-60.

Macari M et al. Intestinal ischemia versus intramural hemorrhage : CT evaluation. AJR 2003 ; 180 : 177-84

Hémorragie digestive

Combes R et al. Hémorragie digestive basse abondante : intérêt de l'angioscanner hélicoïdal. Hepato Gastro 1999 ; 6 : 471-3.

Ernst O et al. Usefulness of CT to localise intestinal bleeding. Eur Radiol 2001 ; 11: 35.

Errera S et al. Rôle de l'imagerie dans les hémorragies digestives basses aiguës. Feuillets de Radiologie 2002 ; 42 : 117-24.

Jaeckle T et al. Acute gastrointestinal bleeding : value of MDCT. Abdom Imaging 2008 ; 33 : 285-93.

Krestan C et al. Localisation of gastrointestinal bleeding with contrast enhanced helical CT. AJR 2000 ; 174 : 265-6.

Macari M et al. Intestinal ischemia versus intramural hemorrhage : CT evaluation. AJR 2003 ; 180 : 177-84

Roos JE et al. Secondary aortoenteric fistula : active bleeding detected with multidetector-row CT. Eur Radiol 2002 ; 12 : 196-200.

www.lemanip.com

Paratger Le Site www.lemanip.com Tout Est Gratuit

Paratger Le Site www.lemanip.com Tout Est Gratuit

Sreekumar KP et al. Intra-arterial contrast-enhanced spiral CT : adjunct to angiography for localizing obscure gastrointestinal bleed. Indian J Gastroenterol 2002 ; 21 : 230-1.

Yoon W et al. Acute gastrointestinal bleeding : contrast-enhanced MDCT. Abdom Imaging 2006 ; 31 : 1-8.

Zuckerman DA et al. Massive hemorrhage in the lower gastrintestinal tract in adults : diagnostic imaging and intervention. AJR 1993 ; 161 : 703-11.

Traumatisme intestinomésentérique

Breen DJ et al. Blunt bowel and mesenteric injury : diagnostic performance of CT signs. J Comput Assist Tomogr 1997 ; 21 : 706-12.

Butela ST et al. Performance of CT in detection of bowel injury. AJR 2001 ; 176 : 129-35.

Dowe MF et al. CT findings of mesenteric injury after blunt trauma : implication for surgical intervention. AJR 1997 ; 168 : 425-8.

Drasin TE et al. MDCT evaluation of blunt abdominal trauma : clinical significance of free intraperitoneal fluid in males with absence of identifiable injury. AJR 2008 ; 191 : 1821-6.

Furukawa A et al. Gastrointestinal tract perforation : Ct diagnosis of presence, site, and cause. Abdom Imaging 2005 ; 30 : 524-34.

Hainaux B et al. Accuracy of MDCT in predicting site of gastrointestinal tract perforation. AJR 2006 ; 187 : 1179-83.

Janzen DL et al. Diagnostic accuracy of helical CT for detection of blunt bowel and mesenteric injuries. Clin Radiol 1998 ; 53 : 193-7.

Levine CD et al. CT in patients with blunt abdominal trauma : clinical significance of intraperitoneal fluid detected on a scan with otherwise normal findings. AJR 1995 ; 164 : 1381-5.

Malhotra AK et al. Blunt bowel and mesenteric injuries : the role of screening computed tomography. J Trauma. 2000 ; 48 : 991-8.

Mirvis SE et al. Rupture of the bowel after blunt abdominal trauma : diagnosis with CT. AJR 1992 ; 159 : 1217-21.

trauma in adults. Radiology 1997 ; 205 : 297-306.

Shan Muganathan K et al Nghiem HV et al. CT of blunt trauma to the bowel and mesentery. AJR 1993 ; 160 : 53-58.

Rizzo MJ et al. Bowel and mesentery injury following blunt abdominal trauma : evaluation with CT. Radiology 1989 ; 173 : 143-8.

Schuman WP. CT of blunt abdominal. Value of contrast enhanced CT in detecting active hemorrhage in patients with blunt abdominal or pelvic trauma. AJR 1993 ; 161 : 65-9.

www.lemanip.com

Paratger Le Site www.lemanip.com Tout Est Gratuit

Paratger Le Site www.lemanip.com Tout Est Gratuit

Figure 11-1.
Panniculite mésentérique. a : coupe axiale. Aspect flou de la racine du mésentère. Présence d'une pseudocapsule évocatrice (têtes de flèche). b : reconstruction coronale. Absence de refoulement ou de laminage des vaisseaux mésentériques supérieurs et présence d'adénopathies caractéristiques (flèche)

amaigrissement et un fébricule. Une masse abdominale souvent mal définie est retrouvée à l'examen clinique dans près de la moitié des cas.

BIOLOGIE

La *NFS* est le *ionogramme sanguin* sont normaux.
La *CRP* peut être augmentée.

Paratger Le Site www.lemanip.com Tout Est Gratuit

www.lemanip.com

Paratger Le Site www.lemanip.com Tout Est Gratuit

EXAMENS D'IMAGERIE

L'*ASP* est sans intérêt diagnostique.
L'*échographie abdominale* peu révéler une masse globalement homogène, de contours souvent mal définis, englobant l'axe vasculaire mésentérique supérieur.

TDM

La sémiologie TDM de la panniculite mésentérique (fig. 11-1) associe :
– une infiltration avec perte de la transparence normale de la graisse de la racine du mésentère (signe du mésentère flou) ;
– un respect de la perméabilité des axes vasculaires mésentériques supérieurs, qui ne sont ni refoulés ni laminés ;
– un halo graisseux périvasculaire respecté ;
– des ganglions infracentimétriques au sein de l'infiltration mésentérique ;
– une pseudocapsule périphérique.

DIAGNOSTIC TDM DIFFÉRENTIEL

Un lymphome doit être éliminé, qui possède bien souvent un effet de masse important sur les structures vasculaires.
Un liposarcome (très rare) est cependant plus difficile à différencier, et nécessite pour certains auteurs une biopsie chirurgicale de principe.

PATHOLOGIE INFECTIEUSE

Péritonite aiguë
Acute peritonitis

La péritonite aiguë correspond à l'inflammation du péritoine dont l'origine peut être primitive ou secondaire (Tableau 11-I). Les péritonites aiguës primitives sont rares et surviennent indépendamment de toute atteinte viscérale ou de toute plaie pariétale. Elles regroupent principalement la surinfection de l'ascite du cirrhotique et de l'épanchement péritonéal de dialyse des insuffisants rénaux. Les agents infectieux généralement retrouvés sont le BK, mais également *Mycobactérium*, *Pneumococcus* et *Streptococcus*. Les péritonites aiguës secondaires surviennent quant à elles sur une lésion focale intra-abdominale, soit par perforation d'un organe creux ou lâchage d'anastomose digestive, soit par diffusion septique depuis un foyer infectieux profond (appendicite aiguë, cholécystite aiguë, pyosalpinx, sigmoïdite aiguë diverticulaire). Les péritonites aiguës par perforation sont de trois grands types : chimiques, bactériennes et biliaires. Les péritonites aiguës chimiques sont secondaires à des perforations digestives hautes (sur ulcère gastroduodénal ou néoplasme gastrique) sont peu septiques et entraînent une péritonite par libération d'agents responsables d'une brûlure péritonéale chimique. La surinfection par des germes pré-existants dans la lumière digestive est possible. Les péritonites aiguës bactériennes, par perforation digestive du grêle (sur

Paratger Le Site www.lemanip.com Tout Est Gratuit

www.lemanip.com

Paratger Le Site www.lemanip.com Tout Est Gratuit

maladie de Crohn, corps étranger ingéré, traumatisme intestinomésentérique) ou encore du côlon (sigmoïdite diverticulaire aiguë, diverticulite du côlon droit, colite ischémique), mais aussi par rupture d'abcès profonds (hépatique, périappendiculaire ou tubo-ovarien) sont les plus fréquentes et sont en général polymicrobiennes. Les péritonites aiguës bilaires quant à elles correspondent à l'irritation du péritoine par fuite de bile dans la cavité péritonéale et surviennent dans les suites d'un traumatisme ou d'une chirurgie hépatique avec plaie biliaire, d'une perforation vésiculaire sur cholécystite aiguë gangréneuse ou encore d'un geste de cathétérisme de la vésicule ou des voies biliaires. Leur tableau clinique est souvent insidieux.

TABLEAU 11-I : DIFFÉRENTES FORMES DE PÉRITONITE AIGUË.

	MÉCANISME	TYPE	AGENT RESPONSABLE
Péritonite primitive	Surinfection d'un épanchement péritonéal	Péritonite bactérienne	BK Mycobactérium *Streptococcus*
Péritonite secondaire	Perforation gastrique Cholépéritoine	Péritonite chimique	Brûlure péritonéale chimique
Péritonite secondaire	Perforation d'un organe creux ou lâchage d'anastomose digestive	Péritonite bactérienne stercorale	Atteinte polymicrobienne aéro et anaérobie
Péritonite secondaire	Diffusion septique sur foyer infectieux profond	Péritonite bactérienne	Atteinte polymicrobienne aéro et anaérobie

www.lemanip.com

CONTEXTE CLINIQUE

Le tableau clinique associe en général une douleur abdominale d'installation brutale ou plus progressive associée à d'éventuels nausées et vomissements et à un relatif arrêt du transit. Les signes généraux sont prédominants avec des signes de chocs inconstants, une hypotension artérielle et une fièvre souvent présente. L'examen clinique retrouve à la palpation une contracture abdominale (ventre de bois pathognomonique). Le toucher rectal met en évidence une douleur exquise au cul-de-sac de Douglas très caractéristique.

BIOLOGIE

La *NFS* révèle une hyperleucocytose à polynucléaires neutrophiles et des signes de déshydratation au *ionogramme sanguin*.

EXAMENS D'IMAGERIE

L'*ASP* debout peut mettre en évidence un pneumopéritoine en cas de perforation digestive.

L'*échographie* est peu spécifique et peut montrer un épanchement intrapéritonéal en rapport avec la réaction exsudative péritonéale.

Paratger Le Site www.lemanip.com Tout Est Gratuit

Paratger Le Site www.lemanip.com Tout Est Gratuit

TDM

Sur le plan étiopathogénique, trois grandes formes de péritonite aiguë existent qui possèdent des signes TDM différents.

Péritonite aiguë sur perforation digestive ou lâchage d'anastomose

La *sémiologie TDM* (fig. 11-2) associe :

– une infiltration liquidienne intrapéritonéale plus ou moins abondante ;
– un épaississement péritonéal (signe direct) ;
– un pneumopéritoine caractéristique ;
– des signes de souffrance pariétaux digestifs prédominant au niveau du site de perforation ou de lâchage anastomotique ;
– parfois des signes étiologiques évocateurs (corps étranger, niche ulcéreuse, clips chirurgicaux).

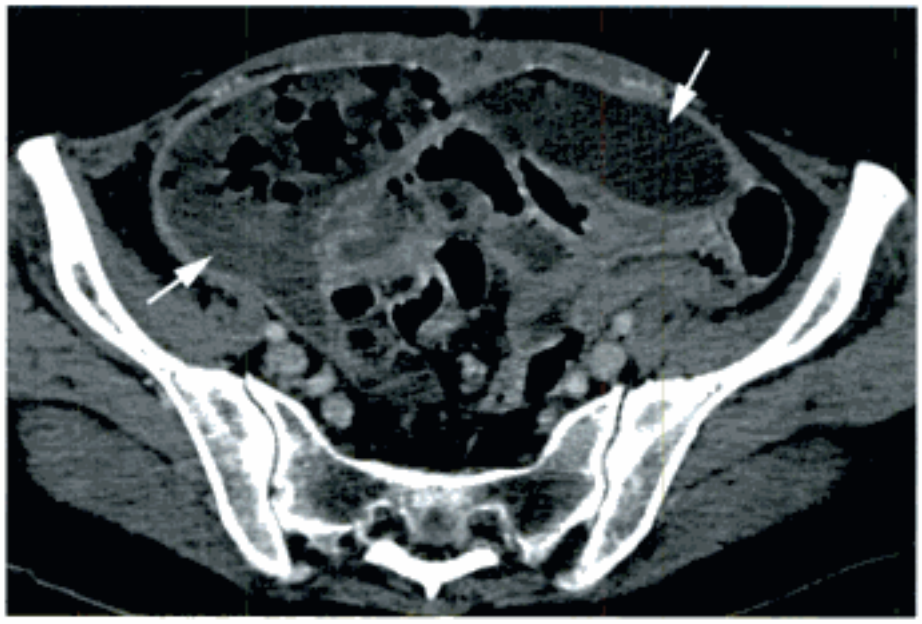

Figure 11-2.
Péritonite aiguë sur perforation stercorale. Volumineuse collection intra-abdominale (flèches) avec épaississement péritonéal majeur et présence de bulles gazeuses extradigestives trappées au sein d'un liquide épais.

www.lemanip.com

Péritonite aiguë sur foyer infectieux profond

La *sémiologie TDM* (fig. 11-3) associe :

– une infiltration liquidienne intrapéritonéale plus ou moins abondante ;
– un épaississement péritonéal (signe direct) ;
– un foyer infectieux profond responsable de la dissémination infectieuse péritonéale.

Péritonite aiguë biliaire

La *sémiologie TDM* (fig. 11-4) associe :

– une image de brêche au niveau du foie, de la vésicule ou des voies biliaires ;

Paratger Le Site www.lemanip.com Tout Est Gratuit

Paratger Le Site www.lemanip.com Tout Est Gratuit

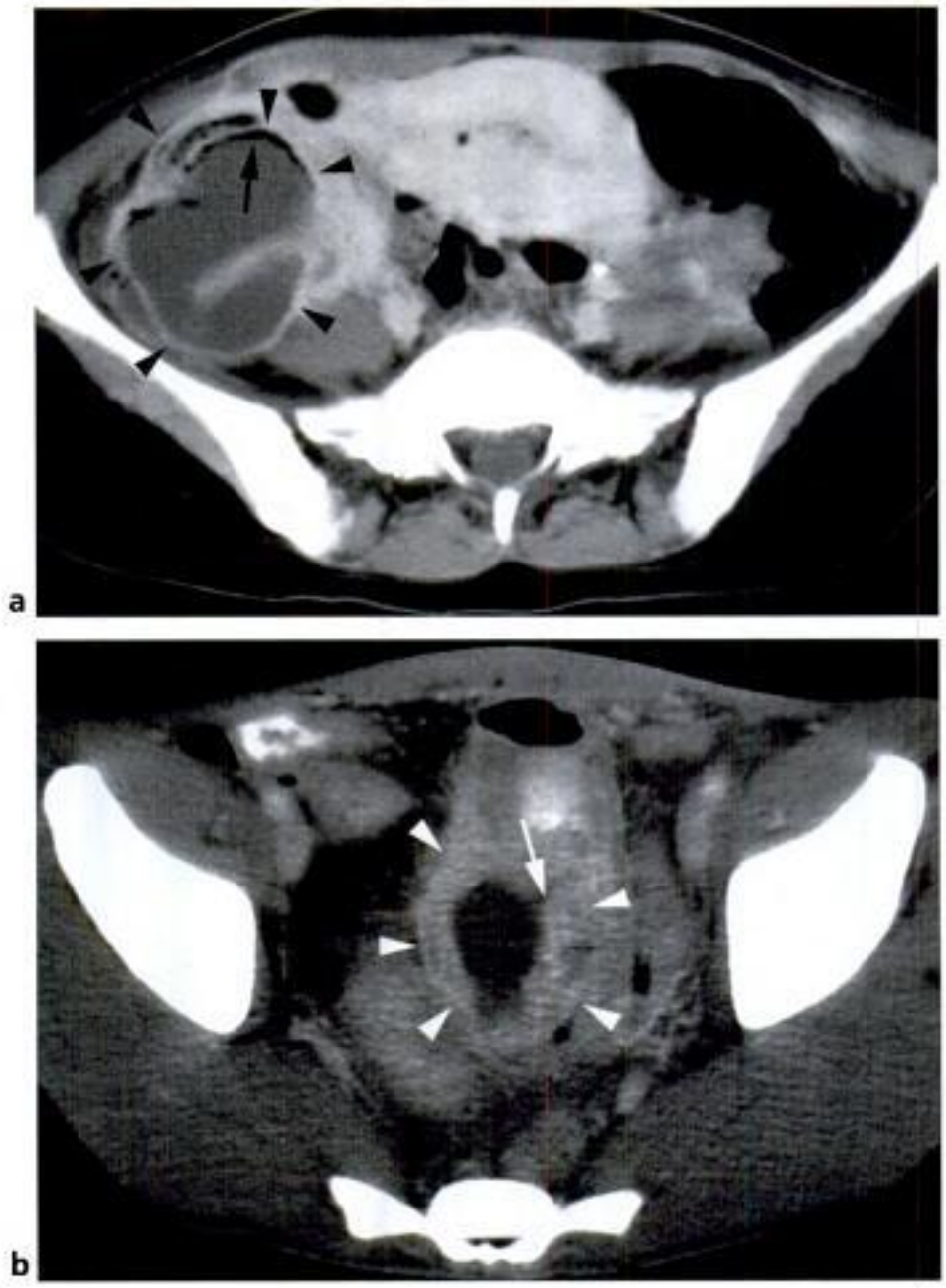

Figure 11-3.
Péritonite aiguë sur foyer infectieux profond. a : abcès post-césarienne. Collection hétérogène de contenu liquidien cernée d'une coque épaisse fortement rehaussée par l'injection de produit de contraste IV (têtes de flèche). Présence de bulles de gaz au sein de la collection (flèche). Infiltration importante de la cavité pelvienne. Noter le gros utérus post-gravide. b : abcès sur maladie de Crohn colique. Collection pelvienne de contenu liquidien et fortement rehaussée en périphérie après injection de produit de contraste IV (têtes de flèche). Noter le trajet fistuleux entre le côlon sigmoïde et la collection abcédée (flèche).

- un épanchement intrapéritonéal plus ou moins abondant, de densité spontanée inférieure à 20 UH ;
- un épanchement de topographie souvent périhépatique et restant le plus souvent homolatéral à la lésion ;
- un épaississement péritonéal (traduisant la péritonite) ;
- une fréquente réaction pleurale droite ;
- une augmentation de volume sur les examens TDM successifs réalisés.

Paratger Le Site www.lemanip.com Tout Est Gratuit

www.lemanip.com

www.lemanip.com

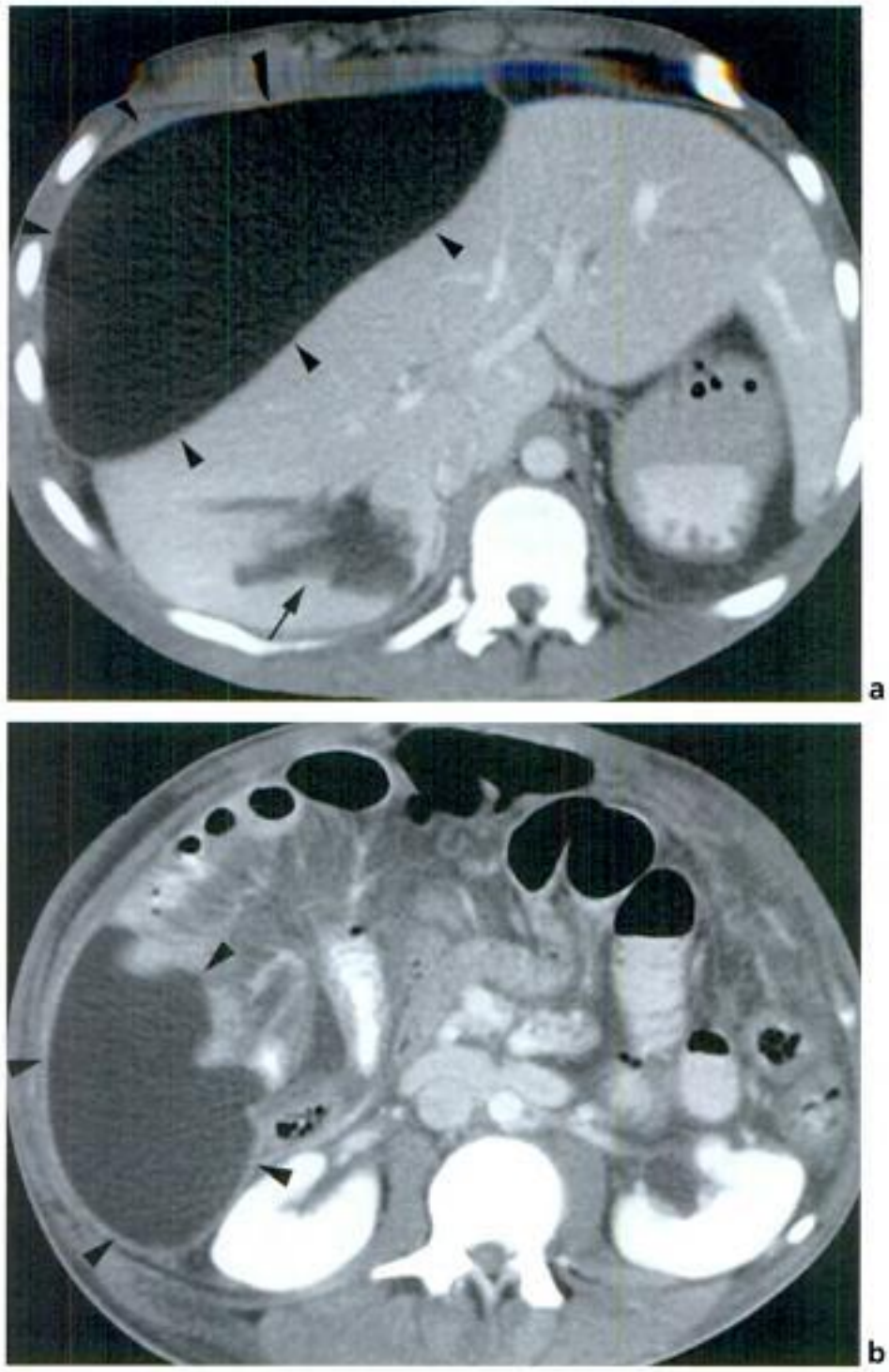

Figure 11-4.
Péritonite aiguë biliaire post-traumatique. a : collection liquidienne homogène en situation inter-hépatodiaphragmatique (têtes de flèche). Plage de contusion parenchymateuse hépatique droite ne se rehaussant pas lors de l'injection de produit de contraste IV (flèche) correspondant à un lac biliaire. b : collection péritonéale enkystée au niveau du flanc droit (têtes de flèche), de densité liquidienne homogène.

Paratger Le Site www.lemanip.com Tout Est Gratuit

DIAGNOSTIC TDM DIFFÉRENTIEL

Le diagnostic de péritonite aiguë est clinique avec une contracture abdominale pathognomonique. L'association d'un tableau clinique évocateur, d'un épaississement du péritoine et d'un épanchement intrapéritonéal, ne permet pas de diagnostic positif différentiel et seul le diagnostic étiologique peut parfois rester difficile.

PATHOLOGIE ISCHÉMIQUE

Appendagite épiploïque
Epiploic appendagitis

L'appendagite épiploïque correspond à l'inflammation secondaire à la torsion ou à la thrombose veineuse d'une frange graisseuse du côlon (qui en comprend une centaine) ou du grand omentum. L'adulte jeune et possédant un certain embonpoint est le plus fréquemment atteint par cette pathologie. Sa résolution est spontanée en trois à sept jours.

CONTEXTE CLINIQUE

Le tableau clinique associe une douleur abdominale extrêmement localisée, permanente, une masse palpable (30 % des cas) et parfois un début de défense abdominale et une fièvre modérée.

BIOLOGIE

La *NFS* est normale.
Le syndrome inflammatoire est modéré, voire le plus souvent absent.

EXAMENS D'IMAGERIE

L'*ASP* est le plus souvent normal ou montre un iléus réflexe.
L'*échographie* révèle en position sous-pariétale une image de masse ovalaire, hyperéchogène et non compressible, finement cernée d'un liseré hypoéchogène.

TDM

La sémiologie TDM de l'appendagite épiploïque (fig. 11-5) associe :
– une image en navette de densité négative graisseuse, mesurant 2 à 4 cm et finement cernée par un anneau hyperdense au sein d'une atmosphère graisseuse très infiltrée ;
– une situation précolique et sous-pariétale ;
– un épaississement péritonéal ou pariétal viscéral de voisinage.

DIAGNOSTIC TDM DIFFÉRENTIEL

Peuvent être discutés l'infarctus segmentaire du grand omentum (pour lequel l'image en navette graisseuse disparaît au profit d'une infiltration plus généralisée de la graisse

www.lemanip.com

Paratger Le Site www.lemanip.com Tout Est Gratuit

Gratuittement

www.lemanip.com

Radiologie et imagerie medicale

Livres,memoires,rapport de stage,courses,radiologie conventionnelle,Scanner,TDM,IRM,Scintigraphie, Medecine nucleaire,Radiotherapie,Radiologie Interventionnelle,Oncologie,Clichees,Cas interpretes,exposes,medecine

https://www.lemanip.com/

www.lemanip.com

Paratger Le Site www.lemanip.com Tout Est Gratuit

Figure 11-5.
Appendagite épiploïque. Navette de densité graisseuse en situation sous-pariétale du flanc droit (flèche). Infiltration périlésionnelle importante (têtes de flèche).

www.lemanip.com

épiploïque sous-pariétale antérieure), la diverticulite aiguë du côlon droit et l'appendicite aiguë.

Infarctus segmentaire du grand omentum

Segmental omental infarction

L'infarctus segmentaire du grand omentum est rare. Les mécanismes physiopathologiques proposés sont nombreux allant d'un défaut de vascularisation du grand omentum à la thrombose des veines de drainage en passant par l'hyperpression intra-abdominale liée à un important repas. Sur le plan histologique, l'infarcissement est hémorragique avec une nécrose graisseuse évoluant vers la fibrose et la formation cicatricielle. Cette pathologie affecte l'adulte autour de 30 ans. La partie droite du grand omentum est la zone la plus fréquemment touchée.

CONTEXTE CLINIQUE

Le tableau clinique classique associe un tableau douloureux aigu pseudoappendiculaire associé à une défense du flan ou de la fosse iliaque.

Une masse est rarement palpée et le diagnostic d'appendicite ou de cholécystite aiguë est les plus fréquemment évoqués.

BIOLOGIE

La *NFS* révèle une leucocytose modérée et la *CRP* reste le plus souvent normale ou peu élevée.

Paratger Le Site www.lemanip.com Tout Est Gratuit

Paratger Le Site www.lemanip.com Tout Est Gratuit

EXAMENS D'IMAGERIE

L'*ASP* est le plus souvent normal.
L'*échographie* permet la mise en évidence d'une formation pseudotissulaire hyperéchogène au sein de la graisse sous-pariétale et précolique.

TDM

La sémiologie TDM de l'infarctus segmentaire du grand omentum (fig. 11-6) associe :
– une atteinte infiltrante et irrégulière de la graisse sous-pariétale précolique droite ou gauche ;
– une réaction péritonéale en général modérée dans la gouttière pariétocolique homolatérale ;
– l'absence de signe d'inflammation appendiculaire ou vésiculaire.

www.lemanip.com

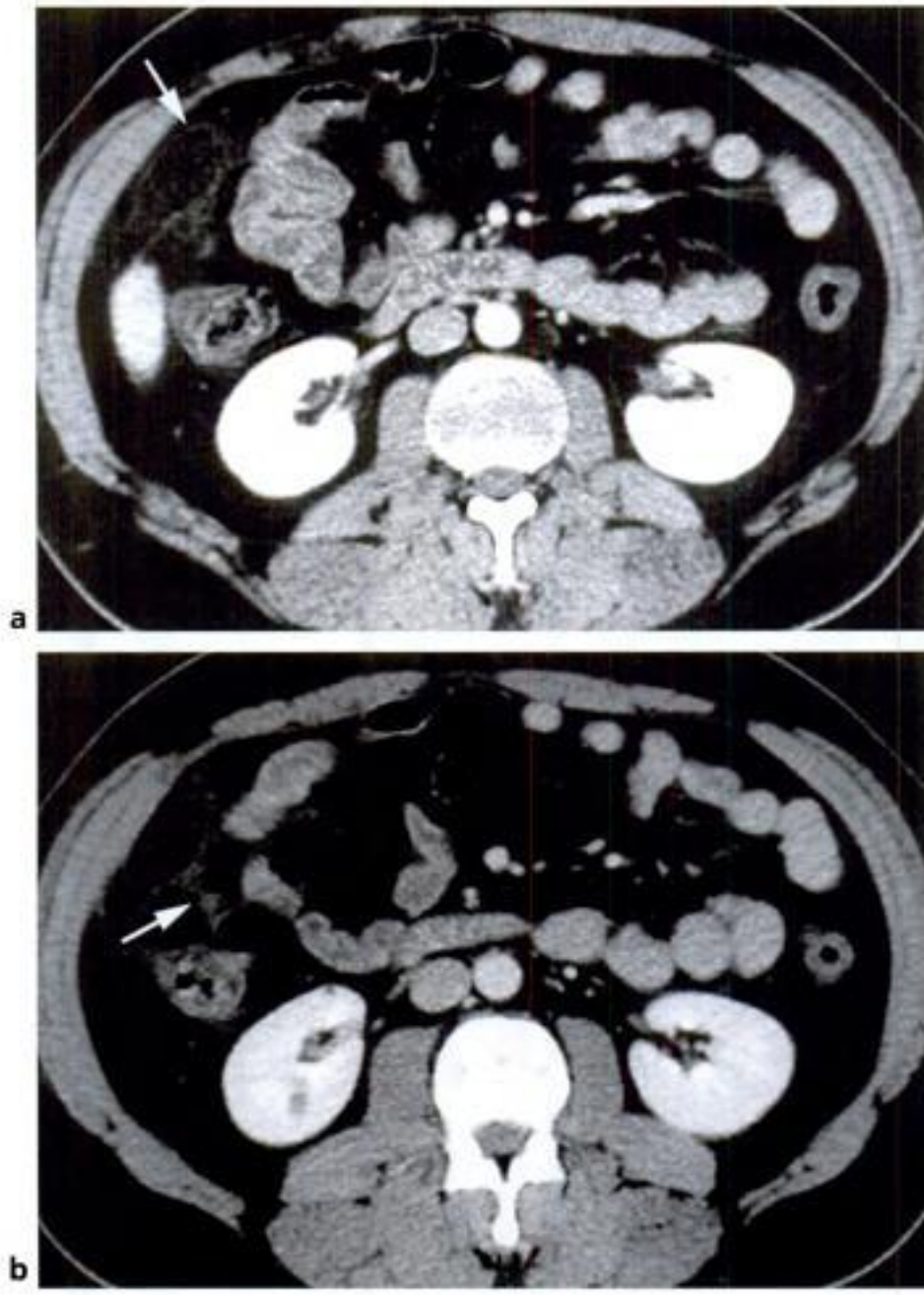

Figure 11-6.
Infarctus segmentaire du grand omentum. a : infiltration de la graisse sous-pariétale prédigestive (flèche). b : infiltration en flammèche de la graisse sous-pariétale et de la gouttière pariétocolique droite (flèche) traduisant la diffusion de l'hémorragie au sein des espaces de glissement.

Paratger Le Site www.lemanip.com Tout Est Gratuit

Paratger Le Site www.lemanip.com Tout Est Gratuit

DIAGNOSTIC TDM DIFFÉRENTIEL

L'appendagite épiploïque correspondant à la torsion d'une frange graisseuse colique ou omentale est plus localisée et possède une image caractéristique en navette graisseuse.

Le liposarcome du grand omentum et l'infiltration carcinomateuse épiploïque (gâteau épiploïque), possèdent des présentations cliniques différentes.

Le volvulus du grand omentum possède un tableau TDM relativement semblable, mais touche l'ensemble de l'omentum et réalise une véritable masse graisseuse enroulée sur elle-même en avant du côlon.

Volvulus du grand omentum

Omental volvulus

Le volvulus du grand omentum correspond à la torsion du grand omentum autour de son axe vasculaire. Cette pathologie prédomine de façon nette chez l'homme sans distinction d'âge. Elle est, en règle générale, primitive chez un sujet en surpoids, en opposition aux volvulus secondaires à une pathologie pré-existante du grand omentum.

CONTEXTE CLINIQUE

Le tableau clinique associe une douleur abdominale aiguë, diffuse et habituellement fébrile. L'examen clinique met en évidence une défense modérée, une masse abdominale est parfois palpée.

BIOLOGIE

La *biologie* est aspécifique.

EXAMENS D'IMAGERIE

L'*ASP* ne montre qu'un éventuel ileus réflexe d'origine inflammatoire.

L'*échographie* peut mettre en évidence une masse généralement hétérogène, plus ou moins bien limitée, en position sous-pariétale et pré-colique et très douloureuse au passage de la sonde, de façon assez caractéristique.

TDM

La sémiologie TDM du volvulus du grand omentum associe

- un aspect de masse graisseuse largement infiltrée en région précolique ;
- un signe du tourbillon plus ou moins marqué des vaisseaux épiploïques à l'intérieur de la masse ;
- un refoulement postérieur des structures coliques voisines ;
- un épaississement réactionnel du péritoine pariétal antérieur au contact.

www.lemanip.com

Paratger Le Site www.lemanip.com Tout Est Gratuit

Paratger Le Site www.lemanip.com Tout Est Gratuit

– un épaississement pariétal ou au contraire un défaut de rehaussement des anses digestives ischémiées ;

– un épanchement parfois abondant au sein de la graisse mésentérique et en péritoine libre.

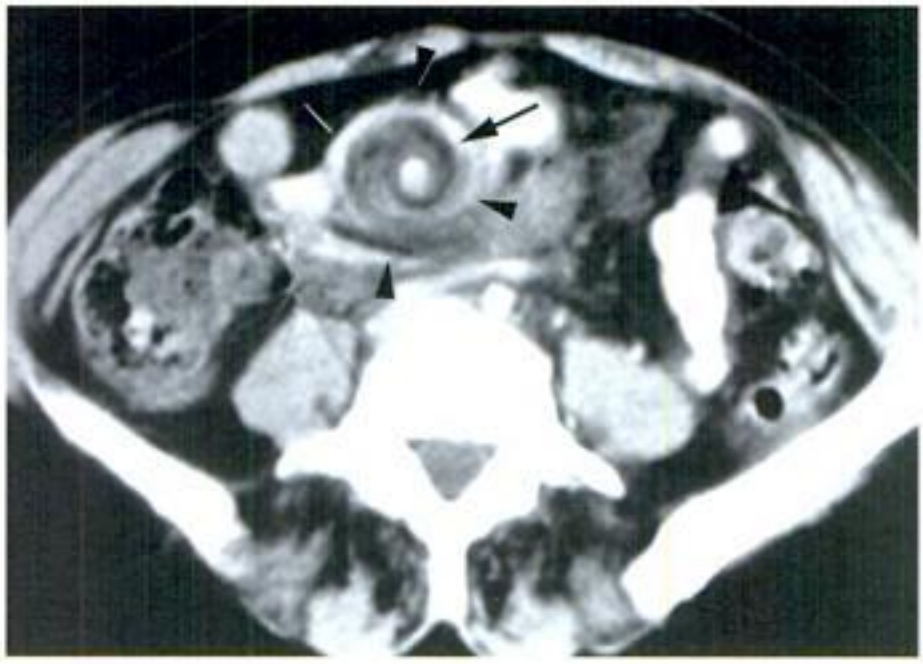

Figure 11-7.
Volvulus du mésentère. Signe du tourbillon de topographie centroabdominale (têtes de flèche) correspondant à l'enroulement vasculaire mésentérique. Noter la présence au sein du tourbillon d'une ligne de densité graisseuse (flèche) affirmant la participation du mésentère à l'atteinte lésionnelle.

www.lemanip.com

DIAGNOSTIC TDM DIFFÉRENTIEL

L'image d'enroulement vasculaire de la racine du mésentère (signe du tourbillon) est assez caractéristique dans un contexte clinique d'abdomen douloureux. Il convient néanmoins de se méfier de certaines images correspondant à la gaine graisseuse entourant la racine de mésentère et qui peuvent être trompeuses notamment chez des patients maigres possédant peu de graisse mésentérique.

POUR EN SAVOIR PLUS

Paniculite mésentérique

Horton KM et al. CT findings in sclerosing mesenteritis (panniculitis) : spectrum of disease. Radiographics 2003 ; 23 : 1561-7.

McMenamin DS et al. Mesenteric panniculitis versus pancreatitis : a computed diagnostic dilemma. Australas Radiol 2005 ; 49 : 84-7.

van Breda Vriesman AC et al. Mesenteric panniculitis : US and CT features. Eur Radiol 2004 ; 14 : 2242-8.

Paratger Le Site www.lemanip.com Tout Est Gratuit

Paratger Le Site www.lemanip.com Tout Est Gratuit

www.lemanip.com

Péritonite aiguë

Ghekiere O et al. Value of computed tomography in the diagnosis of the cause of nontraumatic gastrointestinal tract perforation. J Comput Assist Tomogr 2007 ; 31 : 169-76.

Ghekiere O et al. Direct visualization of perforation sites in patients with a non-traumatic free pneumoperitoneum : added diagnostic value of thin transverse slices and coronal and sagittal reformations for multi-detector CT. Eur radiol 2007 ; 17 : 2302-9.

Appendagite épiploique

Barbier C et al. Aspects radiologiques de l'appendicite épiploïque. J Radiol 1998 ; 79 : 1479-85.

McLure MJ et al. Radiological features of epiploic appendagitis and segmental omental infarction. Clin Radiol 2001 ; 56 : 819-27.

Molla E et al. Primary epiploic appendagitis : US and CT findings. Eur Radiol 1998 ; 8 : 435-8.

Singh AK et al. CT appearance of acute appendagitis. AJR 2004 ; 183 : 1303-7.

Singh AK et al. Acute epiploic appendagitis and its mimics. Radiographics 2005 ; 25 : 1521-34.

Sirvanci M et al. Primary epiploic appendagitis : CT manifestations. Clin Imaging 2000 ; 24 : 357-61.

Infarctus segmentaire du grand omentum

Balthazar EJ et al. Left-sided omental infarction with associated omental abscess : CT diagnosis. J Comput Assist Tomogr 1993 ; 17 : 379-81.

Barbier C et al. Diagnostic d'imagerie d'un infarctus segmentaire idiopathique du grand omentum. J Radiol 1998 ; 79 : 1367-72.

Cianti R et al. Idiopathic segmental infarction of the greater omentum diagnosed by unenhanced multidetector-row CT and treated successfully by laparoscopy. Emerg radiol 2008 ; 15 : 51-6.

Grattan-Smitj JD et al. Omental infarction in pediatric patients : sonographic and CT findings. AJR 2002 ; 178 : 1537-9.

Karak PK et al. Omental infarction : report of three cases and review of the literature. Abdom Imaging 1998 ; 23 : 96-8.

Puylaert JB. Right-sided segmental infarction of the omentum : clinical, US, and CT findings. Radiology 1992 ; 185 : 169-72.

Singh AK et al. Omental infarct : CT imaging features. Abdom Imaging 2006 ; 31 : 549-54.

Stella DL et al. Segmental infarction of the omentum secondary to torsion : ultrasound and computed tomography diagnosis. Australas Radiol 2000 ; 44 : 212-5.

Volvulus du grand omentum

Aoun N et al. Left-sided omental torsion : CT appearance. Eur Radiol 2001 ; 11 : 96-8.

Ceuterick L et al. CT diagnosis of primary torsion of greater omentum. J Comput Assist Tomogr 1987 ; 11 : 1083-4.

Paratger Le Site www.lemanip.com Tout Est Gratuit

Paratger Le Site www.lemanip.com Tout Est Gratuit

Aorte abdominale

12

CHAPITRE

PATHOLOGIE ISCHÉMIQUE

Dissection aortique

Aortic dissection

La dissection aortique correspond à une lésion intimale primitive qui entraîne une déchirure longitudinale et circonférentielle de la média avec création d'une véritable néo-lumière, classiquement appelée faux chenal. La lésion primitive correspondant à l'entrée du faux chenal se situe le plus souvent au niveau de l'aorte thoracique ascendante et de façon plus rare au-dessous de l'isthme aortique. Les facteurs favorisants de la pathologie sont la dystrophie aortique (maladie de Marfan, maladie d'Ehlers-Danlos), l'HTA (60 % des cas), les vascularites (maladie de Horton), les traumatismes ou encore les anomalies congénitales (bicuspidie aortique, coarctation aortique). Les différentes formes de dissections ont bénéficié de plusieurs classifications dont les deux plus utilisées sont celles de de Bakey (I, II et III) et de Stanford (A et B) (Tableau 12-I). L'extension aux troncs et artères naissant de l'aorte est classique, notamment aux troncs supra-aortiques, aux artères coronaires, à l'artère d'Adamkiewicz et aux artères à destinée viscérale (tronc cœliaque, artères rénales et artères mésentériques supérieure et inférieure).

TABLEAU 12-I : CLASSIFICATIONS DES DISSECTIONS AORTIQUES.

CLASSIFICATION DES DISSECTIONS AORTIQUES SELON DE BAKEY	
Type I (30 % des cas)	Dissection de l'aorte thoracique ascendante, de la crosse aortique et de l'aorte descendante
Type II (30 % des cas)	Dissection de la seule aorte ascendante
Type III (40 % des cas)	Dissection de l'aorte thoracique descendante (IIIA), pouvant s'étendre à l'aorte abdominale (IIIB)
CLASSIFICATION DES DISSECTIONS AORTIQUES SELON STANFORD	
Type A (60 % des cas)	Dissection débutant au niveau de l'aorte ascendante
Type B (40 % des cas)	Dissection de la seule aorte descendante, pouvant s'étendre à l'aorte abdominale.

À noter : I = II + III et A = I et II, B = III.

Paratger Le Site www.lemanip.com Tout Est Gratuit

www.lemanip.com

Paratger Le Site www.lemanip.com Tout Est Gratuit

CONTEXTE CLINIQUE

Le tableau clinique de la dissection aortique associe une douleur thoracique brutale, transfixiante et typiquement migratrice, une assymétrie des pouls périphériques, une fièvre modérée, un état de choc inaugural (25 % des cas) et d'éventuels signes en rapport avec l'extension aux artères naissant de l'aorte : hémiplégie en cas d'atteinte carotidienne, angor digestif en cas d'atteinte du tronc cœliaque et/ou de l'artère mésentérique supérieure, paraplégie en cas d'atteinte de l'artère médullaire d'Adamkiewicz et infarctus du myocarde en cas d'atteinte d'une ou plusieurs artères coronaires.

BIOLOGIE

Le *bilan biologique* est sans caractère spécifique en l'absence de complication viscérale.

EXAMENS D'IMAGERIE

La *RP* et l'*ASP* sont en général de peu de valeur diagnostique.

L'*échographie* abdominale permet la mise en évidence d'une image de flap intimal très caractéristique.

L'*étude Doppler* permet d'étudier la perméabilité du vrai et du faux chenal ainsi que de l'absence d'extension aux troncs et artères à destinée viscérale.

L'*échographie transœsophagienne* est l'examen de référence qui permet la mise en évidence du flap intimal mais également de son extension aux coronaires. Elle permet de plus la détection d'une éventuelle pathologie valvulaire aortique sous-jacente et favorisante (bicuspidie aortique).

L'*artériographie*, qui était autrefois la méthode de référence, est aujourd'hui abandonnée du fait de l'avènement des études largement moins invasives et aussi performantes sur le plan diagnostique (angioTDM spiralé et IRM).

L'*IRM* est un examen extrêmement sensible et spécifique pour le diagnostic de dissection aortique, mais son accès reste aujourd'hui limité en urgence en dehors des grands centres hospitaliers.

TDM

La sémiologie TDM de la dissection aortique (fig. 12-1) associe :

- un décollement de la membrane intimale qui se traduit par une image linéaire intraluminale hypodense en S ou S inversé assez caractéristique ;
- un fréquent asynchronisme d'opacification du vrai et du faux chenal lors de l'injection de produit de contraste IV en bolus ;
- la présence de calcifications au niveau du flap permettant d'affirmer sa nature intimale ;
- la mise en évidence des orifices d'entrée et de sortie du faux chenal permettant la classification de l'atteinte ;
- l'extension éventuelle de la dissection aux troncs et artères naissant de l'aorte thoracique et abdominale (tronc cœliaque, artères mésentériques et artères rénales) ;
- un éventuel terrain prédisposant (ectasie de l'aorte thoracique ascendante).

Paratger Le Site www.lemanip.com Tout Est Gratuit

www.lemanip.com

Paratger Le Site www.lemanip.com Tout Est Gratuit

www.lemanip.com

d

e

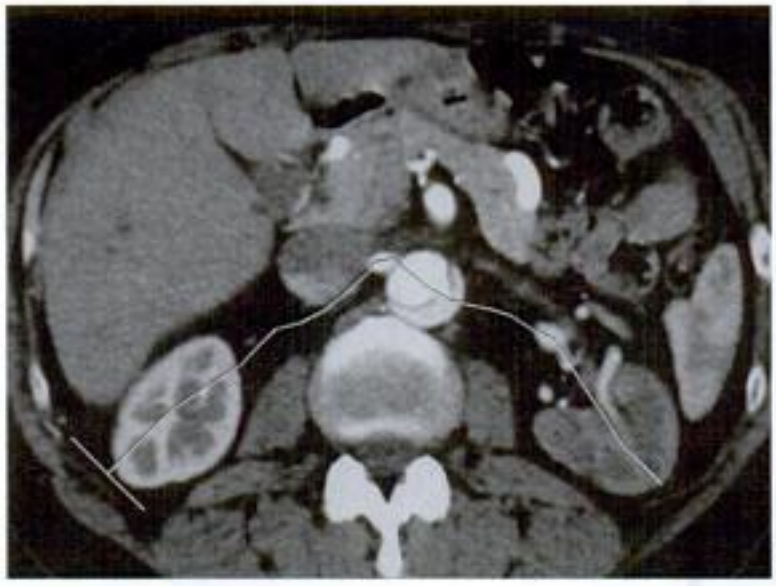

f

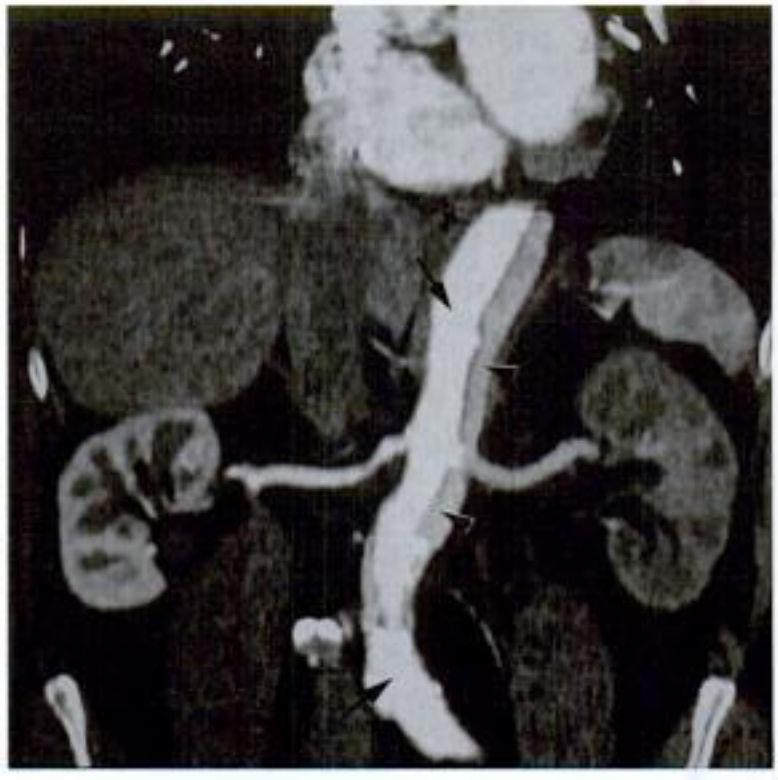

g

d : reconstruction sagittale médiane. Les portes d'entrée et de sortie de la dissection sont aisément identifiables (flèches), tandis que l'asynchronisme de remplissage des deux chenaux est évidente. Noter la naissance du tronc cœliaque et de l'artère mésentérique supérieure à la face antérieure du vrai chenal aortique (têtes de flèche). e : reconstruction MIP dans le plan axial. Bonne visualisation de la naissance de l'artère mésentérique supérieure et de l'artère rénale gauche dans le vrai chenal aortique (flèche) tandis que l'artère rénale gauche naît du faux chenal (têtes de flèche). Noter les calcifications intimales présentes au niveau du flap intimal. f : reconstruction curviligne. Tracé manuel du plan de reconstruction. g : résultat de la reconstruction curviligne. Asynchronisme net des parenchymographies rénales et très bonne analyse du flap intimal séparant le vrai chenal bien rempli par le produit de contraste (flèches) et le faux chenal de flux ralenti et retardé (têtes de flèche).

Paratger Le Site www.lemanip.com Tout Est Gratuit

Paratger Le Site www.lemanip.com Tout Est Gratuit

EXAMENS D'IMAGERIE

L'*ASP* peut montrer des calcifications pariétales aortiques révélant un diamètre aortique global important et une perte de parallélisme des bords de l'aorte abdominale. La disparition de la ligne bordante des psoas est un signe clé de comblement de l'espace rétropéritonéal, traduisant souvent un important hématome péri-aortique.

L'*échographie* abdominale est l'examen de première intention qui confirme la présence de l'ectasie aortique et qui permet, par l'*étude Doppler* qui y est associée, de confirmer le diagnostic avec parfois la mise en évidence du trajet de la rupture ou de la fissuration, ainsi que de l'infiltration hématique des parties molles du rétropéritoine.

www.lemanip.com

TDM

Les signes TDM varient selon le stade évolutif du processus fissuraire anévrismal.

Stade fissuraire

La *sémiologie TDM* (fig. 12-2) associe :

– une ectasie aortique abdominale de diamètre supérieur à 3 cm ;

– la mise en évidence de plages d'hyperdensité spontanée intrathrombotiques (d = 60 UH) traduisant des remaniements hémorragiques au sein de l'anévrisme ;

– la mise en évidence d'images d'extravasation de produit de contraste à l'intérieur du thrombus mural de l'anévrisme traduisant une hémorragie active intrathrombotique ;

– l'absence à ce stade de brèche pariétale anévrismale et d'infiltration hématique rétropéritonéale.

Stade rompu

La *sémiologie TDM* (fig. 12-3) associe :

– une ectasie aortique abdominale de diamètre supérieur à 3 cm ;

– une infiltration rétropéritonéale spontanément hyperdense sans injection de produit de contraste (d = 60 UH), traduisant l'hématome rétropéritonéal ;

– le refoulement antérieur des reins du fait de l'hématome ;

– latéralement, l'infiltration des muscles psoas ;

– la mise en évidence de la brèche pariétale avec extravasation du produit de contraste depuis la lumière aortique jusque dans l'espace rétropéritonéal ou dans un organe creux adjacent (tube digestif, VCI).

Paratger Le Site www.lemanip.com Tout Est Gratuit

Paratger Le Site www.lemanip.com Tout Est Gratuit

www.lemanip.com

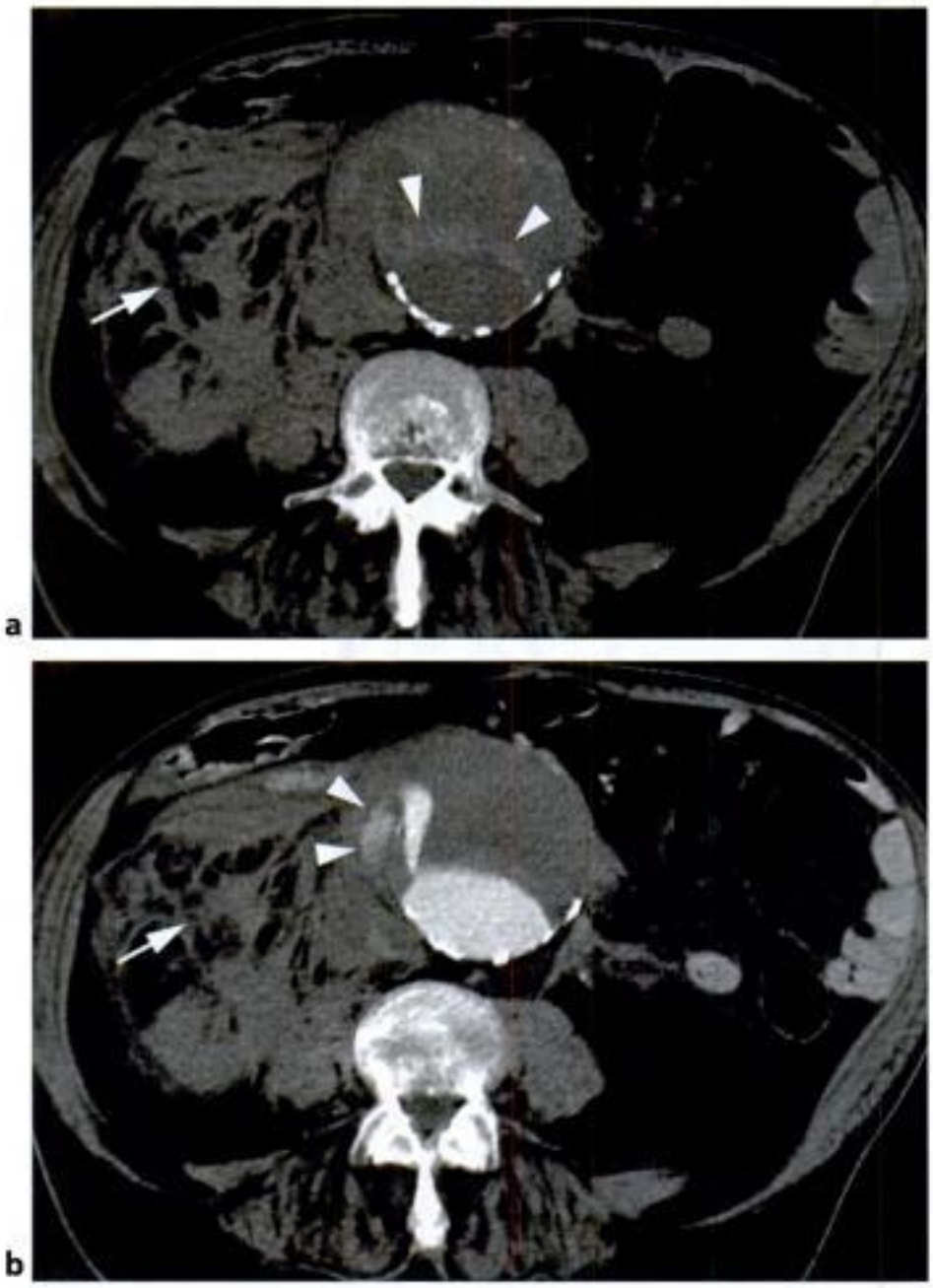

Figure 12-3.

Rupture d'un anévrisme de l'aorte abdominale. a : sans injection. Volumineux anévrisme aortique abdominal présentant des zones internes d'hyperdensité spontanée (têtes de flèche). Importante infiltration spontanément dense du rétropéritoine et du muscle iliopsoas droit (flèche). b : temps artériel. Opacification en bolus de la lumière anévrismale avec extravasation antérieure droite de produit de contraste (têtes de flèche) signant la présence d'une brèche pariétale aortique. Infiltration rétropéritonéale (flèche).

Pour en savoir plus

Dissection aortique

Fischer E et al. Acute aortic dissection : typical and atypical imaging features. Radiographics 1994 ; 14 : 1263-71.

Ledbetter S et al. Helical CT in the evaluation of emergent thoracocic aortic syndromes. Traumatic aortic ruptures, aortic aneurysm, aortic dissection, intramural hematoma, and penetrating atherosclerotic ulcer. Radiol Clin North Am 1999 ; 37 : 575-89.

Paratger Le Site www.lemanip.com Tout Est Gratuit

Paratger Le Site www.lemanip.com Tout Est Gratuit

Lee YK et al. Acute and chronic complications of aortic intramural hematoma on follow-up computed tomography incidence and predictor analysis. J Comput assist Tomogr 2007 ; 31 : 435-40.

Nienaber C et al. Diagnosis imaging of aortic disease. Radiology 1997 ; 37 : 402-9.

Qanadi SD et al. Tomodensitométrie hélicoïdale de l'aorte et de ses branches. J Radiol 1999 ; 80 : 998-1008.

Sebastia C et al. Aortic dissection : diagnosis and follow-up with helical CT. Radiographics 1999 ; 19: 45-60.

Rupture d'un anévrysme de l'aorte abdominale

Arita T et al. Abdominal aortic aneurysm : rupture associated with the high-attenuating crescent sign. Radiology 1997 ; 204 : 765-8.

Champsaur P et al. Lumière anévrismale aortique accessoire rétrograde alimentant l'artère mésentérique inférieure. J Radiol 2000 ; 81 : 888-90.

Costello P et al. Spiral CT angiography of abdominal aneurysms. Radiographics 1995 ; 15 : 397-406.

Federle MP et al. CT criteria for differenciating abdominal hemorrhage : anticoagulation or aortic aneurysm rupture ? AJR 2007 ; 188 : 1324-30.

Halliday KE et al. CT sign of contained leak of aortic aneurysms. Radiology 1996 ; 199 : 41-43.

Ledbetter S et al. Helical CT in the evaluation of emergent thoracocic aortic syndromes. Traumatic aortic ruptures, aortic aneurysm, aortic dissection, intramural hematoma, and penetrating atherosclertic ulcer. Radiol Clin North Am 1999 ; 37 : 575-89.

Qanadi SD et al. Tomodensitométrie hélicoïdale de l'aorte et de ses branches. J Radiol 1999 ; 80 : 998-1008.

Rakita D et al. Spectrum of CT findings in rupture and impending rupture of abdominal aortic aneurysms. Radiographics 2007 ; 27 : 497-507.

Rubin GD. Techniques for performing multidetector-row computed tomographic angiography. Tech Vasc Interv Radiol 2001 ; 4: 2-14.

Salvolini L et al. Acute artic syndromes : role of multi-detector row CT. Eur J Radiol 2008 ; 65 : 350-8.

Schwartz SA et al. CT findings of rupture, impending rupture and contained rupture of abdominal aortic aneurysms. AJR 2007 ; 188 : 57-62.

www.lemanip.com

Paratger Le Site www.lemanip.com Tout Est Gratuit

Paratger Le Site www.lemanip.com Tout Est Gratuit

Paroi abdominale et muscles

13

CHAPITRE

Les muscles de la paroi abdominale, le diaphragme et les muscles iliopsoas constituent le contenant de la cavité abdominopelvienne. En tant que formations musculaires de soutien, et du fait de leur rôle de protection des organes profonds, leur pathologie aiguë est essentiellement traumatique et hémorragique. Sur le plan traumatique, la rupture diaphragmatique est une entité à part, de diagnostic clinique souvent difficile. Les traitements anticoagulants sont responsables de la grande majorité des hémorragies spontanées intramusculaires. Sur le plan infectieux, les abcès musculaires sont rares et presque toujours secondaires à un foyer infectieux profond contigu.

www.lemanip.com

PATHOLOGIE INFECTIEUSE

Abcès du muscle iliopsoas

Iliopsoas abscess

Les muscles iliopsoas sont pairs et composés de deux chefs principaux : le muscle psoas et le muscle iliaque. L'infection de ce compartiment musculaire était autrefois dominée par les abcès froids d'origine tuberculeuse. La plupart des causes d'abcès du muscle iliopsoas sont aujourd'hui le fait de germes pyogènes. Les germes les plus fréquemment retrouvés sont *Staphylococcus aureus*, *Escherichia coli*, *Salmonella* et, chez les patients immunodéprimés, des germes plus particuliers tels que *Nocardia* ou *Candida*. Le BK, quoique rare, est encore à évoquer en cas de terrain immunodéprimé, de patients immigrés ou encore en présence d'adénopathies nécrotiques. L'origine des infections du muscle iliopsoas est le plus souvent l'extension d'une infection de voisinage : spondilodiscite, sacro-ilite, pyélonéphrite aiguë, appendicite aiguë, sigmoïdite aiguë diverticulaire, maladie de Crohn ou encore cancer surinfecté. Seule l'absence d'étiologie retrouvée laissera envisager la possibilité d'une infection primitive.

CONTEXTE CLINIQUE

Le tableau clinique est souvent aspécifique et parfois latent. Un psoïtis, s'il existe, est évocateur, mais non spécifique de l'abcès. La fièvre est souvent présente, mais demeure souvent modérée.

Paratger Le Site www.lemanip.com Tout Est Gratuit

Paratger Le Site www.lemanip.com Tout Est Gratuit

BIOLOGIE

La *NFS* révèle une hyperleucocytose à polynucléaires neutrophiles.

Les marqueurs de l'inflammation sont en général augmentés.

Les signes biologiques en faveur de la maladie causale sont également parfois associés.

EXAMENS D'IMAGERIE

L'*ASP* peut avoir une valeur d'orientation avec un effacement ou un bombement de l'ombre du musle iliopsoas.

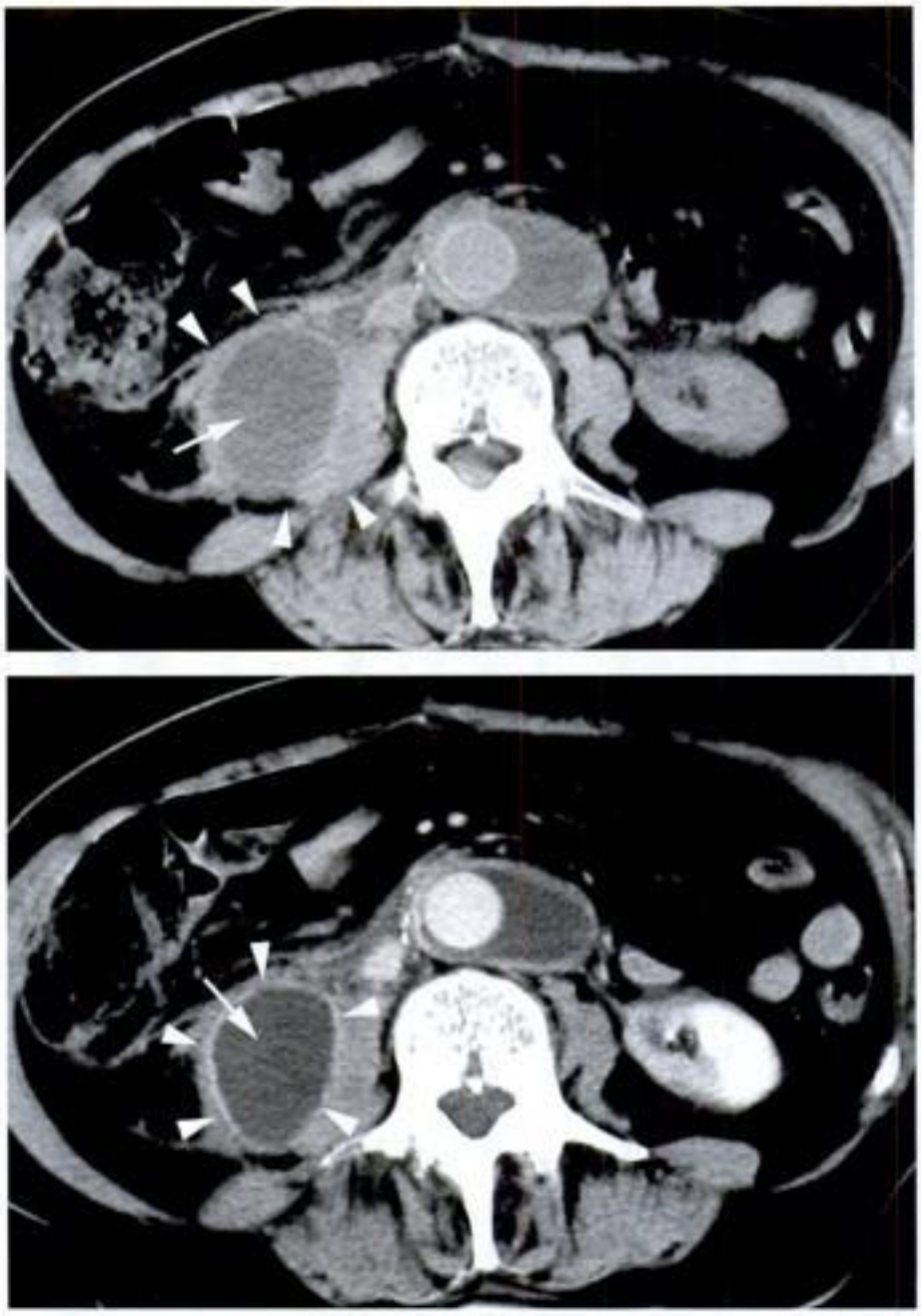

Figure 13-1.
Abcès du muscle iliopsoas droit. a : sans injection. Élargissement du muscle iliopsoas droit (têtes de flèche) avec présence d'une collection centromusculaire spontanément hypodense (flèche). Noter le remplacement prothétique de l'aorte abdominale. b : prise de contraste périphérique intense de la coque de la collection (têtes de flèche), laquelle demeure hypodense et discrètement hétérogène (flèche) après injection de produit de contraste IV.

Paratger Le Site www.lemanip.com Tout Est Gratuit
www.lemanip.com
Copyrighted material

Paratger Le Site www.lemanip.com Tout Est Gratuit

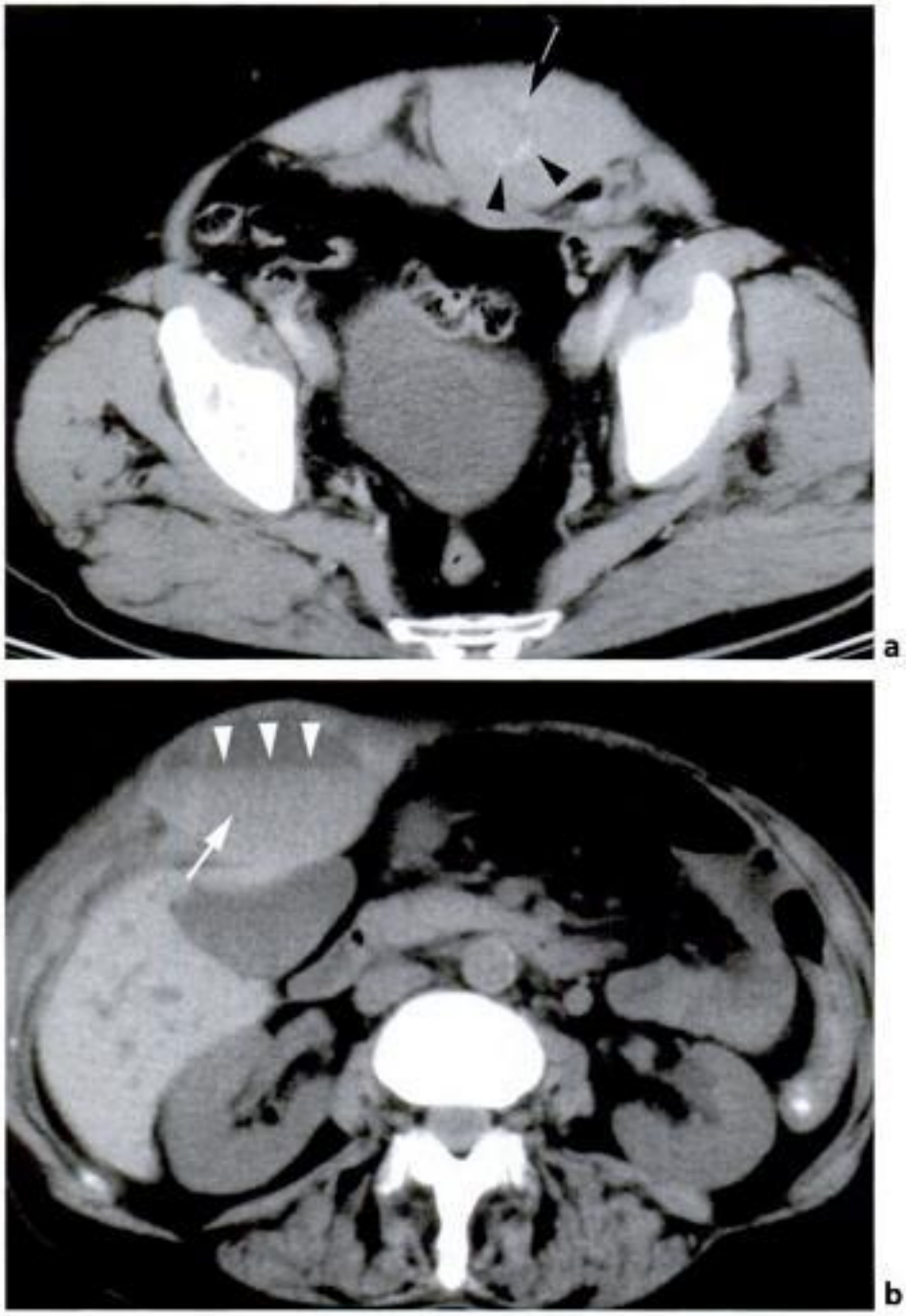

Figure 13-2.
Hématome spontané du muscle droit de l'abdomen. a : sans injection. Élargissement net du muscle droit de l'abdomen gauche (flèche) avec présence de flammèches internes spontanément denses (têtes de flèche) signant une hémorragie récente. b : sans injection. Collection du muscle droit de l'abdomen (flèche) se présentant sous la forme d'un niveau liquide-liquide (têtes de flèche).

EXAMENS D'IMAGERIE

L'*ASP* peut montrer une grisaille et une perte de transparence en projection du muscle atteint.

L'*échographie* fait aisément le diagnostic d'hématome du muscle droit de l'abdomen, mais peut sous-estimer l'extension sous-péritonéale de celui-ci, lorsqu'elle existe.

www.lemanip.com

Paratger Le Site www.lemanip.com Tout Est Gratuit

Paratger Le Site www.lemanip.com Tout Est Gratuit

TDM

La sémiologie TDM de l'hématome spontané du muscle iliopsoas (fig. 13-3) associe :
- une augmentation globale du volume du muscle iliopsoas, qui possède une densité spontanément élevée (d = 60 UH) en cas d'infiltration hémorragique diffuse ;
- une possible collection, avec un véritable niveau liquide-liquide, en cas d'organisation de l'hématome avec sédimentation déclive des éléments figurés du sang ;
- l'extravasation éventuelle de produit de contraste lors de l'injection, lié au saignement actif présent au sein du muscle ;
- une fréquente réaction intrapéritonéale associée, avec épanchement au Douglas.

Figure 13-3.
Hématome spontané des deux muscles iliopsoas dans le cadre d'un traitement par anticoagulants. Collection bilatérale et de contenu hétérogène développée au sein des chefs iliaques des muscles iliopsoas droit et gauche (flèches).

www.lemanip.com

DIAGNOSTIC TDM DIFFÉRENTIEL

En cas d'hyperdensité intramusculaire dans un contexte de traitement anticoagulant, aucun diagnostic différentiel n'est à envisager. Seul le caractère spontané de l'hématome peut prêter à discussion et faire rechercher un élément traumatique passé inaperçu voire d'une tumeur musculaire sous-jacente.

Paratger Le Site www.lemanip.com Tout Est Gratuit

Paratger Le Site www.lemanip.com Tout Est Gratuit

Rupture diaphragmatique

Diaphragmatic rupture

La rupture diaphragmatique est une pathologie traumatique rare, dont les causes les plus fréquentes sont les traumatismes fermés du thorax et les plaies pénétrantes. Elle est rencontrée dans 1 % des traumatismes de l'abdomen. La déchirure diaphragmatique prédomine à gauche, mais peut également se rencontrer à droite. L'estomac, l'intestin ou plus rarement le foie, la rate et les reins peuvent être contenus dans les hernies diaphragmatiques. Les strangulations viscérales sont extrêmement rares. La topographie des déchirures est le plus souvent périphérique et postérolatérale, à la jonction de la partie musculaire et fibreuse du diaphragme.

CONTEXTE CLINIQUE

Le tableau clinique est souvent atypique, pouvant associer à des degrés variés une détresse respiratoire et de vagues douleurs abdominales. La symptomatologie peut être de révélation tardive par rapport au traumatisme.

BIOLOGIE

Les examens biologiques sont aspécifiques.

EXAMENS D'IMAGERIE

L'*ASP* peut mettre en évidence une ascension de coupole ou une asymétrie de niveau des coupoles et d'éventuelles images de NHA en projection des bases pulmonaires en cas de hernie digestive.

L'*échographie* est souvent de faible rendement diagnostique.

L'*IRM*, du fait des reconstructions dans les plans frontal et sagittal, permet le plus souvent le diagnostic. Le problème de cet examen reste pourtant toujours lié à sa faible disponibilité dans le cadre de l'urgence.

TDM

La sémiologie TDM de la rupture diaphragmatique (fig. 13-4 et fig. 13-5) associe :

- une désinsertion périphérique du diaphragme avec présence d'un aspect en bâton de cloche antérieur assez évocateur lorsque présent ;
- un accolement caractéristique des viscères au plan costal postérieur (*dependant viscera sign*) ;
- la mise en évidence d'un collet herniaire plus ou moins serré ;
- la présence d'organes (tube digestif, épiploon, foie…) herniés dans le thorax, notamment bien explorables par les reconstructions coronales et sagittales.

www.lemanip.com

Paratger Le Site www.lemanip.com Tout Est Gratuit

Paratger Le Site www.lemanip.com Tout Est Gratuit

www.lemanip.com

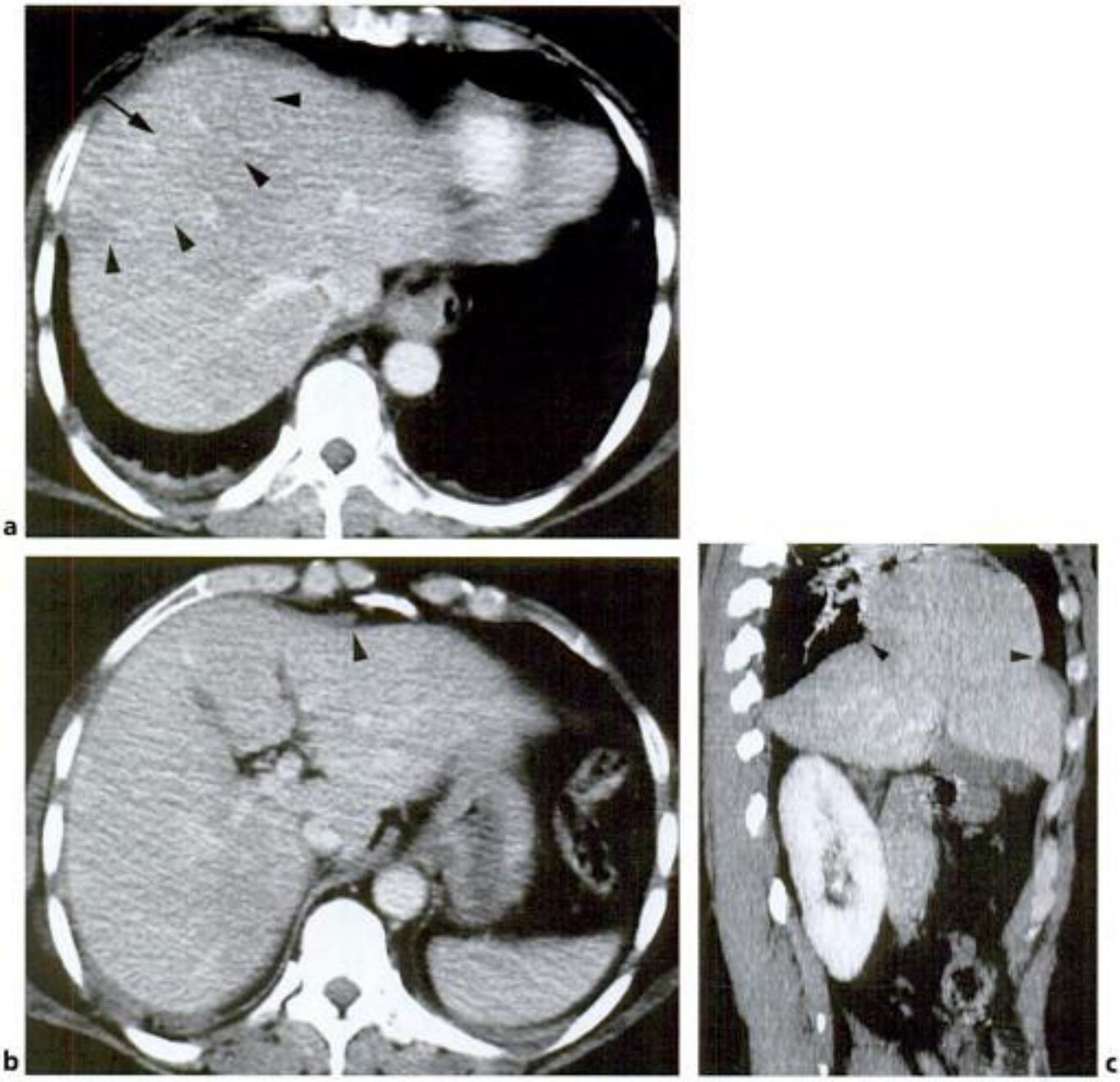

Figure 13-4.

Rupture diaphragmatique droite post-traumatique. a : aspect arrondi du dôme hépatique (flèche) possédant un rehaussement différent de celui du reste du parenchyme hépatique (têtes de flèche). b : désinsertion du pilier antérieur du diaphragme prenant un aspect classique en bâton de cloche (tête de flèche). c : reconstruction sagittale paramédiane droite. Aspect en brioche (ou bouchon de champagne) du foie et nette visualisation de la zone de collet diaphragmatique (têtes de flèche).

DIAGNOSTIC TDM DIFFÉRENTIEL

Les hernies congénitales transdiaphragmatiques de Bochdaleck et de Morgagni doivent être différenciées du fait de l'absence des signes directs de rupture diaphragmatique et de l'absence de clinique traumatique. Les reconstructions dans des plans coronal et sagittal sont très utiles, mettant en évidence le plus souvent un collet herniaire tendu et légèrement strangulant dans le cas des ruptures, ce qui n'est pas le cas dans les défects congénitaux.

Paratger Le Site www.lemanip.com Tout Est Gratuit

Paratger Le Site www.lemanip.com Tout Est Gratuit

www.lemanip.com

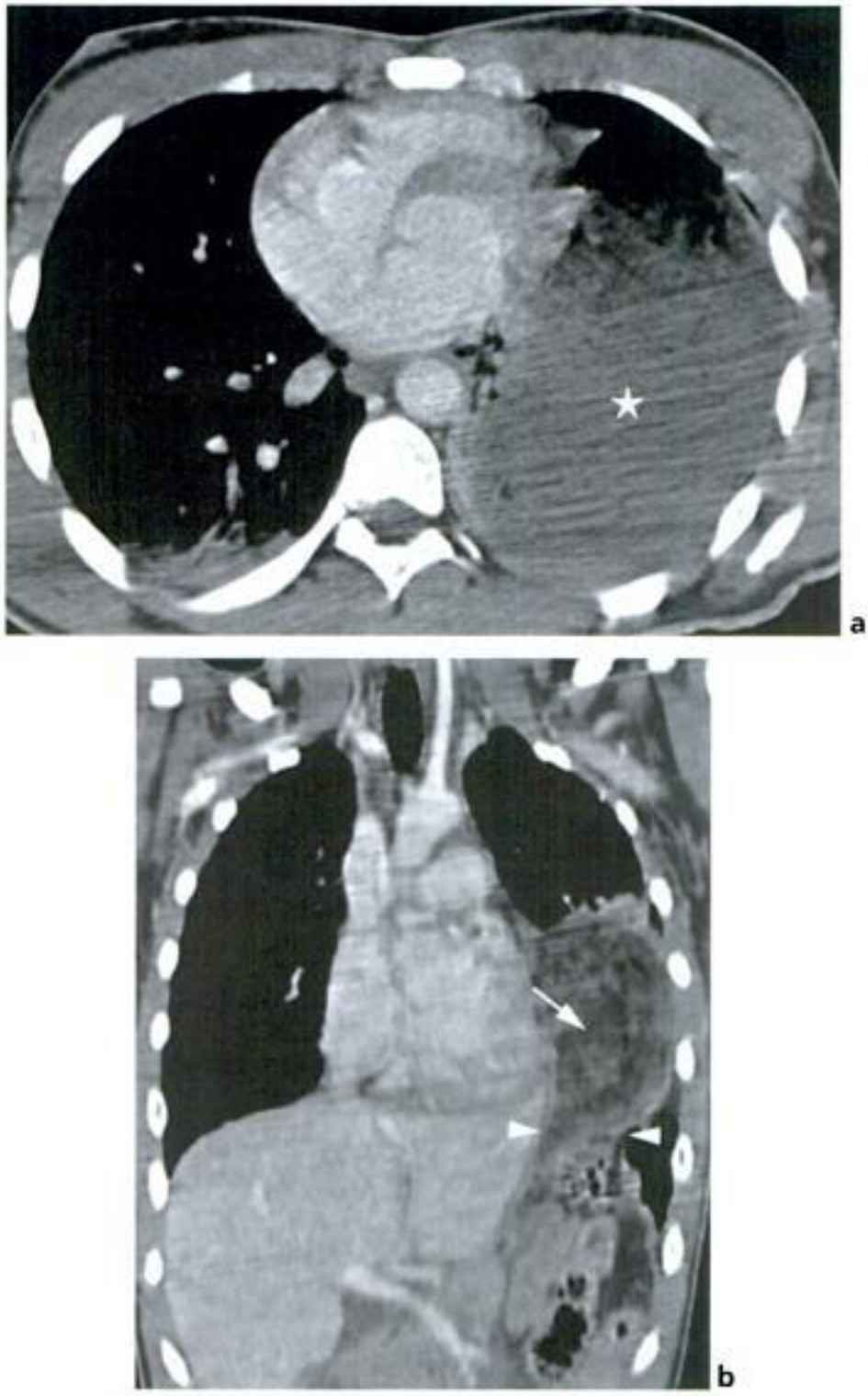

Figure 13-5.
Rupture diaphragmatique gauche post-traumatique. a : coupe axiale passant les bases pulmonaires. Image de NHA en position transdiaphragmatique (étoile). b : reconstruction dans le plan coronal. Image gastrique (flèche) en sablier du fait du collet diaphragmatique (tête de flèche). Noter le refoulement pulmonaire gauche vers le haut.

En cas de simple ascension diaphragmatique, aucun collet herniaire ni aucune hernie viscérale intra-thoracique n'est décelé.

Paratger Le Site www.lemanip.com Tout Est Gratuit

Paratger Le Site www.lemanip.com Tout Est Gratuit

Abcès du muscle iliopsoas

Gupta S et al. Ilio-psoas abscesses : percutaneous drainage under image guidance. Clin Radiol 1997 ; 52 : 704-7.

Kaul V et al. Non-tuberculous iliopsoas abscess due to perforated diverticulitis presenting with intestinal obstruction ang a groin mass. Eur Radiol 2001 ; 11 : 959-61.

Kraiem C et al. Les abcès à pyogènes du psoas. J Radiol 1990 ; 71 : 93-6.

Lenchick L et al. CT of the iliopsoas compartment : value in differentiating tumor, abscess and hematoma. AJR 1994 ; 162 : 83-6.

Rocher L et al. Apport de l'imagerie à la pathologie des muscles ilio-psoas. Feuillets de Radiologie 1997 ; 37 : 183-93.

Torres G et al. Iliopsoas compartment : normal anatomy and pathologic progress. Radiographics 1995 ; 15 : 1285-97.

Hématome du muscle droit de l'abdomen

Berna JD et al. Conservative treatment of large rectus sheath hematoma in patients undergoing anticoagulant therapy. Abdom Imaging 2000 ; 25 : 230-4.

Humphrey R et al. Rectus sheath hematoma in pregnancy. J Clin Ultrasound 2001 ; 29 : 306-11.

Zins M et al. Imagerie de la paroi abdominale antérieure : aspects en échographie et TDM. J Radiol 2001 ; 82 : 1699-709.

Hématome du muscle iliopsoas

Federle MP et al. CT criteria for differenciating abdominal hemorrhage : anticoagulation or aortic aneurysm rupture ? AJR 2007 ; 188 : 1324-30.

Holscher RS et al. Percutaneous decompression of an iliopsoas hematoma. Abdom Imaging 1997 ; 22 : 114-6.

Lenchick L et al. CT of the iliopsoas compartment : value in differentiating tumor, abscess and hematoma. AJR 1994 ; 162 : 83-6.

Torres G et al. Iliopsoas compartment : ormal anatomy and pathologic progress. Radiographics 1995 ; 15 : 1285-97.

Rupture diaphragmatique

Bergin D et al. The "dependent viscera" sign in CT diagnosis of blunt traumatic diaphragmatic rupture. AJR 2001 ; 177 : 1137-40.

Coulomb M et al. Imagerie du diaphragme et de sa région chez l'adulte. Feuillets de Radiologie 2001 ; 41 : 99-114.

Heiberg E et al. CT recognition of traumatic rupture of the diaphragm. AJR 1990 ; 31 : 99-100.

Holland DG et al. Traumatic rupture of the diaphragm : an analysis of 44 patients. AJR 1991 ; 157 : 17-18.

Killeen KL et al. CT of diaphragmatic rupture caused by blunt trauma. AJR 1999 ; 173 : 1611-6.

www.lemanip.com

Paratger Le Site www.lemanip.com Tout Est Gratuit

Paratger Le Site www.lemanip.com Tout Est Gratuit

Morgan AS et al. Blunt trauma of the diaphragm : an analysis of 44 patients. J Trauma 1986 ; 26 : 565-7.
Murray JG et al. Acute rupture of the diaphragm due to blunt trauma : diagnostic sensitivity and specificity of CT. AJR 1996 ; 166 : 1035-9.
Nchimi A et al. Helical CT of blunt diaphragmatic rupture. AJR 2005 ; 184 : 24-30.
Worthy SA et al. Diaphragmatic rupture : CT findings in 11 patients. Radiology 1995 ; 194 : 885-8.

www.lemanip.com

Paratger Le Site www.lemanip.com Tout Est Gratuit

Paratger Le Site www.lemanip.com Tout Est Gratuit

EXAMENS D'IMAGERIE

L'*ASP* est de sans intérêt diagnostique.

L'*échographie* par voie sus-pubienne ou mieux, par voie endocavitaire, met en évidence une image tubulaire de calibre croissant, en position latéro-utérine, de contenu liquidien souvent hétérogène en rapport avec le contenu purulent et de paroi épaissie. Un épanchement réactionnel au Douglas est la règle.

TDM

La sémiologie TDM du pyosalpinx (fig. 14-1) associe :

– une image tubulaire parfois bilatérale, latéro-utérine, de contenu liquidien épais (d = 40 UH) et de rehaussement pariétal très important lors de l'injection de produit de contraste IV ;
– une infiltration des tissus graisseux et des ligaments utérosacrés ;
– un ovaire parfois tuméfié ;
– un épanchement intrapéritonéal au Douglas.

www.lemanip.com

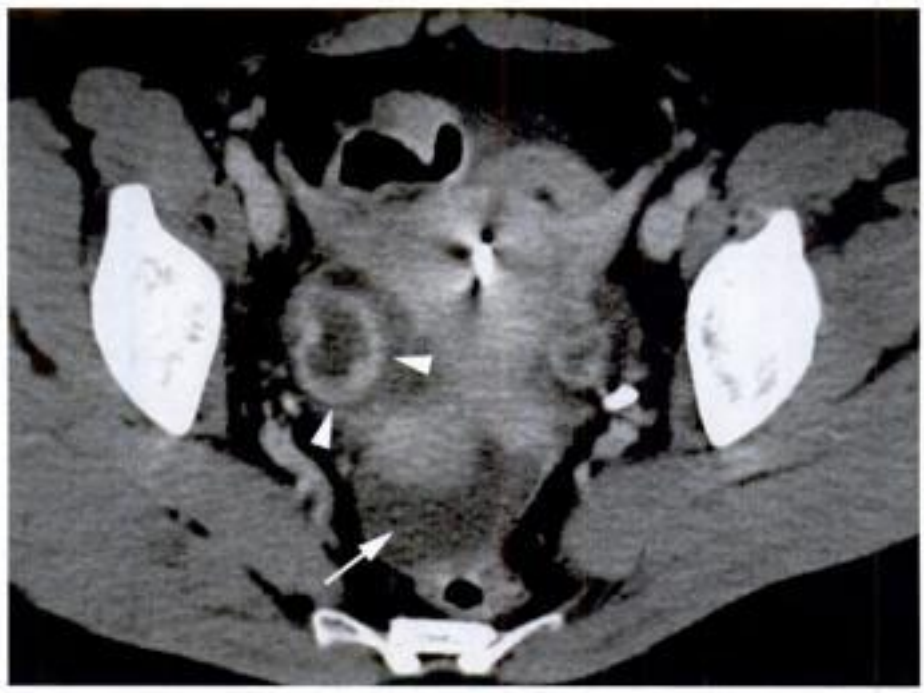

Figure 14-1.
Pyosalpinx bilatéral. Utérus et dispositif intra-utérin en place. Images tubulaires latéro-utérines droites et gauches possédant un rehaussement pariétal important (têtes de flèche) et un contenu liquidien hétérogène. Noter la présence d'un épanchement déclive au Douglas (flèche).

DIAGNOSTIC TDM DIFFÉRENTIEL

Le diagnostic différentiel est celui des autres pathologies inflammatoires pelviennes et notamment la pathologie ovarienne aiguë. Le contexte clinique avec pertes purulentes est souvent révélateur.

Paratger Le Site www.lemanip.com Tout Est Gratuit

Paratger Le Site www.lemanip.com Tout Est Gratuit

www.lemanip.com

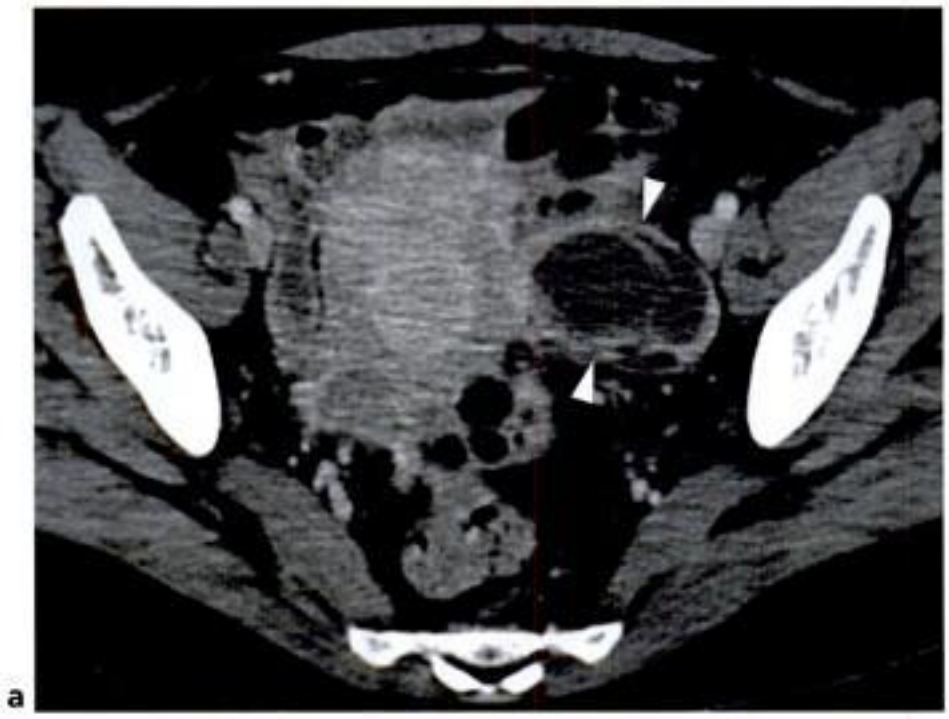

Figure 14-2.
Abcès tubo-ovarien. a : Utérus latéralisé à droite. Masse latéro-utérine globuleuse, rehaussée en périphérie (têtes de flèche), et à centre nécrotique et cloisonné. Noter la présence associée d'une infiltration de la graisse alentour. b : reconstruction dans le plan coronal. Latérodéviation utérine droite. Masse latéro-utérine gauche de contenu nécrotique, cernée d'une coque périphérique fortement rehaussée par l'injection de produit de contraste IV (têtes de flèche).

L'abcès périappendiculaire de l'appendicite pelvienne, l'abcès périsigmoïdien, l'abcès sur maladie de Crohn, mais également le cancer de l'ovaire kystique surinfecté, doivent être éliminés sur des antécédents différents et l'absence de contexte gynécologique.

Paratger Le Site www.lemanip.com Tout Est Gratuit

Paratger Le Site www.lemanip.com Tout Est Gratuit

PATHOLOGIE ISCHÉMIQUE

Torsion d'annexe
Adnexal torsion

La torsion d'annexe chez l'adulte survient habituellement sur un ovaire lésionnel (plus de 50 % des cas) qui du fait de son poids va entraîner une torsion de l'axe annexiel, entraînant une strangulation vasculaire plus ou moins importante pouvant aller jusqu'à l'infarcissement hémorragique ou à l'ischémie majeure. Les lésions ovariennes prédisposantes sont les tumeurs kystiques et les tumeurs desmoïdes, plus rarement les adénocarcinomes. La torsion d'annexe se rencontre essentiellement chez les femmes autour de la trentaine, mais peut également survenir après la ménopause. Les épisodes de torsion-détorsion spontanée sont assez fréquents qui rendent le diagnostic parfois difficile.

CONTEXTE CLINIQUE

Le tableau clinique associe une masse pelvienne latéralisée palpable dans la moitié des cas, une douleur le plus souvent aiguë, parfois intermittente associée à une défense en rapport avec l'irritation péritonéale. Des nausées, des vomissements et de la fièvre sont fréquemment présents, tandis qu'un saignement vaginal est plus rare et souvent tardif.

BIOLOGIE

La *NFS* met en évidence le plus souvent une hyperleucocytose modérée.
Les *β-hCG* sont négatives, ce qui permet d'éliminer le diagnostic différentiel principal qu'est la grossesse extra-utérine.

EXAMENS D'IMAGERIE

L'*ASP* est le plus souvent difficile d'interprétation avec des signes indirects, parfois visibles, tels qu'un refoulement des anses digestives, un ileus réflexe ou encore une opacité de densité tissulaire en projection du pelvis.
L'*échographie* est l'examen de choix en première intention, et peut être réalisée par *voie sus-pubienne* et/ou *endovaginale*. Elle permet la mise en évidence d'une masse latéro-utérine ovarienne généralement hétérogène, multifolliculaire, associée à un épanchement périlésionnel et au niveau du cul-de-sac de Douglas. L'*étude Doppler* peut mettre en évidence une altération de l'irrigation ovarienne avec des spectres de résistance élevée.

TDM

La sémiologie TDM de la torsion d'annexe (fig. 14-3) associe :
- une masse ovarienne hétérogène spontanément hypodense et de faible rehaussement lors de l'injection de contraste IV (en rapport avec l'œdème et la strangulation artérielle occasionnée) ;
- un engorgement sérohématique des tissus graisseux périovariens ;
- une attraction utérine du côté de la torsion (un tiers des cas) ;

Paratger Le Site www.lemanip.com Tout Est Gratuit

www.lemanip.com

www.lemanip.com

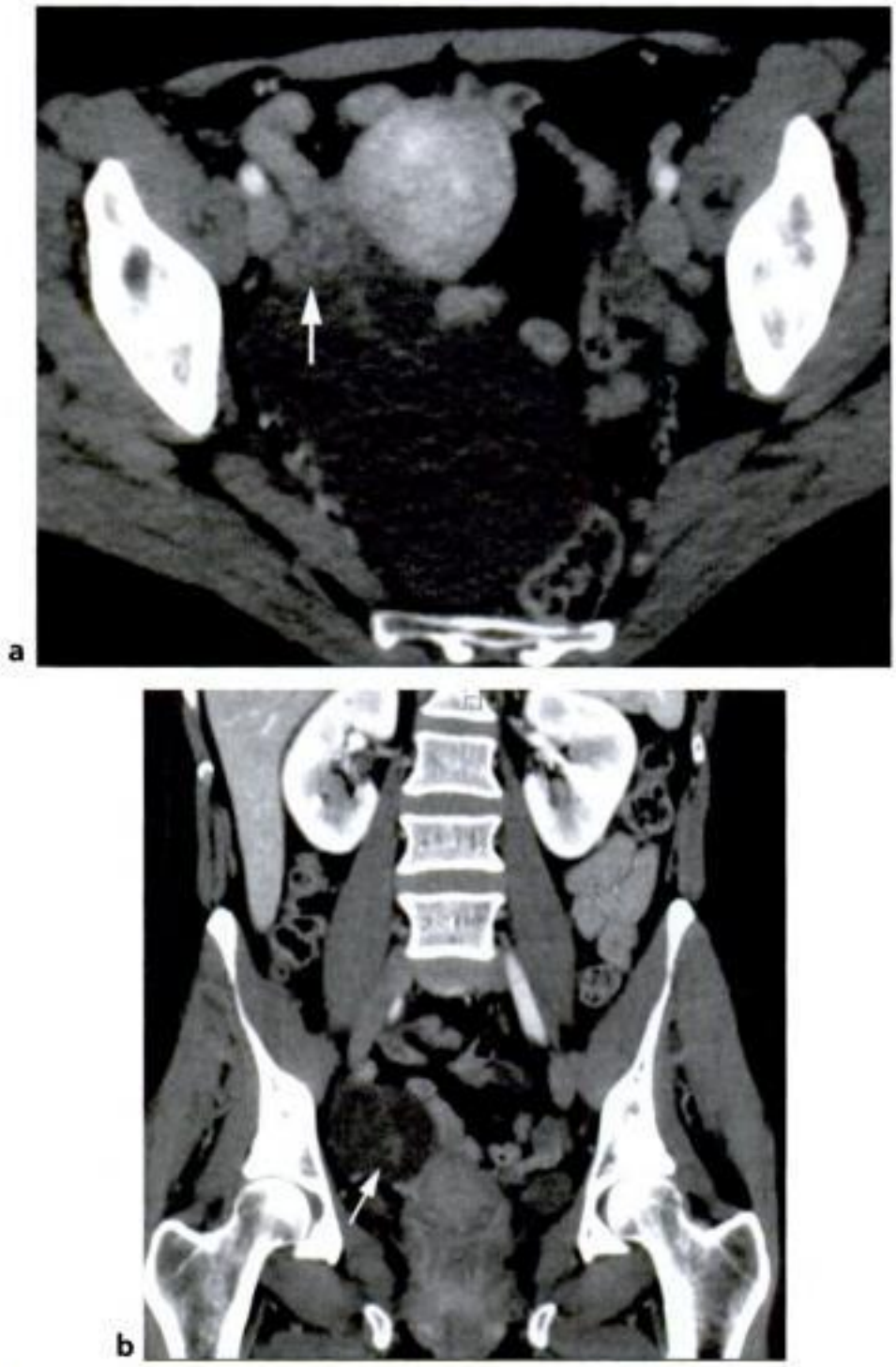

Figure 14-3.
Torsion de l'ovaire gauche. a : Ovaire droit kystique dont la partie charnue est peu rehaussée par le produit de contraste IV (flèche). b : Reconstruction coronale. Cloisons kystiques bien visibles (flèche).

– un épanchement réactionnel prédominant au Douglas ;

– tardivement, une présence gazeuse intralésionnelle traduisant la gangrène.

DIAGNOSTIC TDM DIFFÉRENTIEL

La grossesse extra-utérine est le diagnostic différentiel majeur pour lequel le taux de β-hCG est positif.

Paratger Le Site www.lemanip.com Tout Est Gratuit

La nécrobiose aseptique de fibrome utérin et la torsion de fibrome utérin possèdent des tableaux TDM assez voisins, mais la notion d'utérus myofibromateux est souvent connue avant l'épisode aigu, et les deux ovaires peuvent par ailleurs être individualisés et innocentés.

Nécrobiose aseptique de fibrome utérin

Necrotic leiomyoma

Les fibromes utérins sont des tumeurs bénignes conjonctives et musculaires se développant aux dépens de l'utérus. Ils sont fréquents puisque présents chez 20 % des femmes. Leur découverte est souvent tardive, le plus souvent faite chez des femmes âgées de 40 à 50 ans. Il existe trois formes anatomiques de fibromes : les fibromes sous-muqueux, les fibromes interstitiels et les fibromes sous-séreux (qui peuvent être sessiles ou pédiculés). Les fibromes restent asymptomatiques dans 75 % des cas. La nécrobiose aseptique est une complication liée à une atteinte ischémique du fibrome. Il s'agit d'un accident vasculaire fréquent. La grossesse est considérée comme un facteur favorisant.

CONTEXTE CLINIQUE

Le tableau clinique d'une nécrobiose aseptique d'un fibrome, lorsqu'il est aigu, associe une douleur intense à une fièvre peu élevée, un syndrome toxi-infectieux et des signes débutants de choc (pâleur et tachycardie).

BIOLOGIE

La *biologie* est non spécifique.

EXAMENS D'IMAGERIE

L'*ASP* peut révéler un gros fibrome utérin calcifié.

L'*échographie par voie sus-pubienne* ou *par voie endocavitaire* est un examen extrêmement sensible mettant en évidence, au sein du myomètre ou appendue au corps utérin, une masse grossièrement arrondie, d'allure très hétérogène. Il existe fréquemment un épanchement intrapéritonéal associé.

L'*étude Doppler* montre la dévascularisation relative de la zone signant la nécrobiose.

TDM

La sémiologie TDM de la nécrobiose aseptique de fibrome (fig. 14-4) associe :

– une image lésionnelle tissulaire déformant le plus souvent les contours utérins ;
– une hétérogénéité de la lésion avec des plages spontanément hyperdenses (d = 60 UH) avant injection de contraste correspondant à des foyers hémorragiques ;
– un rehaussement hétérogène de la lésion lors de l'injection de produit de contraste IV ;
– une plage constante de nécrose intralésionnelle ;
– un épanchement modéré au Douglas.

www.lemanip.com

Paratger Le Site www.lemanip.com Tout Est Gratuit

Paratger Le Site www.lemanip.com Tout Est Gratuit

Figure 14-4.
Nécrobiose aseptique d'un très volumineux fibrome utérin. Énorme masse tissulaire pelvienne centrale. Rehaussement extrêmement hétérogène de la lésion et plage centrale nécrotique (flèche). Noter la discrète infiltration périlésionnelle (têtes de flèche).

www.lemanip.com

DIAGNOSTIC TDM DIFFÉRENTIEL

En cas de fibrome sous-séreux pédiculé, la torsion d'annexe peut être évoquée ou plus encore la torsion de fibrome utérin pouvant aboutir lui aussi à une strangulation vasculaire et une nécrose tissulaire.

Torsion de fibrome utérin

Torsed uterine fibroid

Les fibromes utérins sont des tumeurs utérines bénignes conjonctives et musculaires. Leur fréquence est estimée à 20 % de la population féminine. Leur découverte est commune autour de la cinquantaine. Ils demeurent asymptomatiques dans la grande majorité des cas. Trois formes anatomiques de fibromes existent : les fibromes sous-muqueux, les fibromes interstitiels et les fibromes sous-séreux (sessiles ou pédiculés). La torsion de fibrome utérin est une complication rare des fibromes utérins. Les fibromes sous-séreux pédiculés sont les seuls à présenter un risque de torsion. Celle-ci entraîne une strangulation vasculaire au pied d'implantation du fibrome et explique les phénomènes de nécrose interne qui en découlent.

CONTEXTE CLINIQUE

Le tableau clinique associe une douleur pelvienne importante à une masse pelvienne latéralisée et plus ou moins à des signes de choc.

BIOLOGIE

Les *examens biologiques* sont sans apport diagnostique.

Paratger Le Site www.lemanip.com Tout Est Gratuit

Copyrighted material

Paratger Le Site www.lemanip.com Tout Est Gratuit

EXAMENS COMPLÉMENTAIRES

L'*ASP* peut mettre en évidence un gros fibrome utérin calcifié.

L'*échographie par voie sus-pubienne ou par voie endovaginale* permet la mise en évidence d'une masse tissulaire hétérogène latéro-utérine, dévascularisée à l'*étude Doppler*, avec des signes d'infiltration locale et un fréquent épanchement au sein du récessus de Douglas.

TDM

La sémiologie TDM de la torsion de fibrome utérin (fig. 14-5) associe :

- une masse tissulaire latéro-utérine globuleuse correspondant au fibrome sous-séreux pédiculé ;
- une importante hétérogénéité de rehaussement de la masse à l'injection de produit de contraste IV ;
- des ovaires morphologiquement normaux ;
- des signes d'infiltration locorégionaux dont un fréquent épanchement au Douglas.

www.lemanip.com

Figure 14-5.
Torsion d'un fibrome utérin sous-séreux pédiculé. Masse tissulaire latéro-utérine d'aspect congestif (têtes de flèche) et dont le rehaussement est très hétérogène après injection de produit de contraste IV (flèche).

DIAGNOSTIC TDM DIFFÉRENTIEL

La nécrobiose aseptique de fibrome sous-séreux pédiculé peut avoir un tableau TDM très voisin, de même que la torsion d'annexe, d'où l'intérêt de toujours rechercher l'intégrité des ovaires en pathologie gynécologique aiguë.

Paratger Le Site www.lemanip.com Tout Est Gratuit

www.lemanip.com

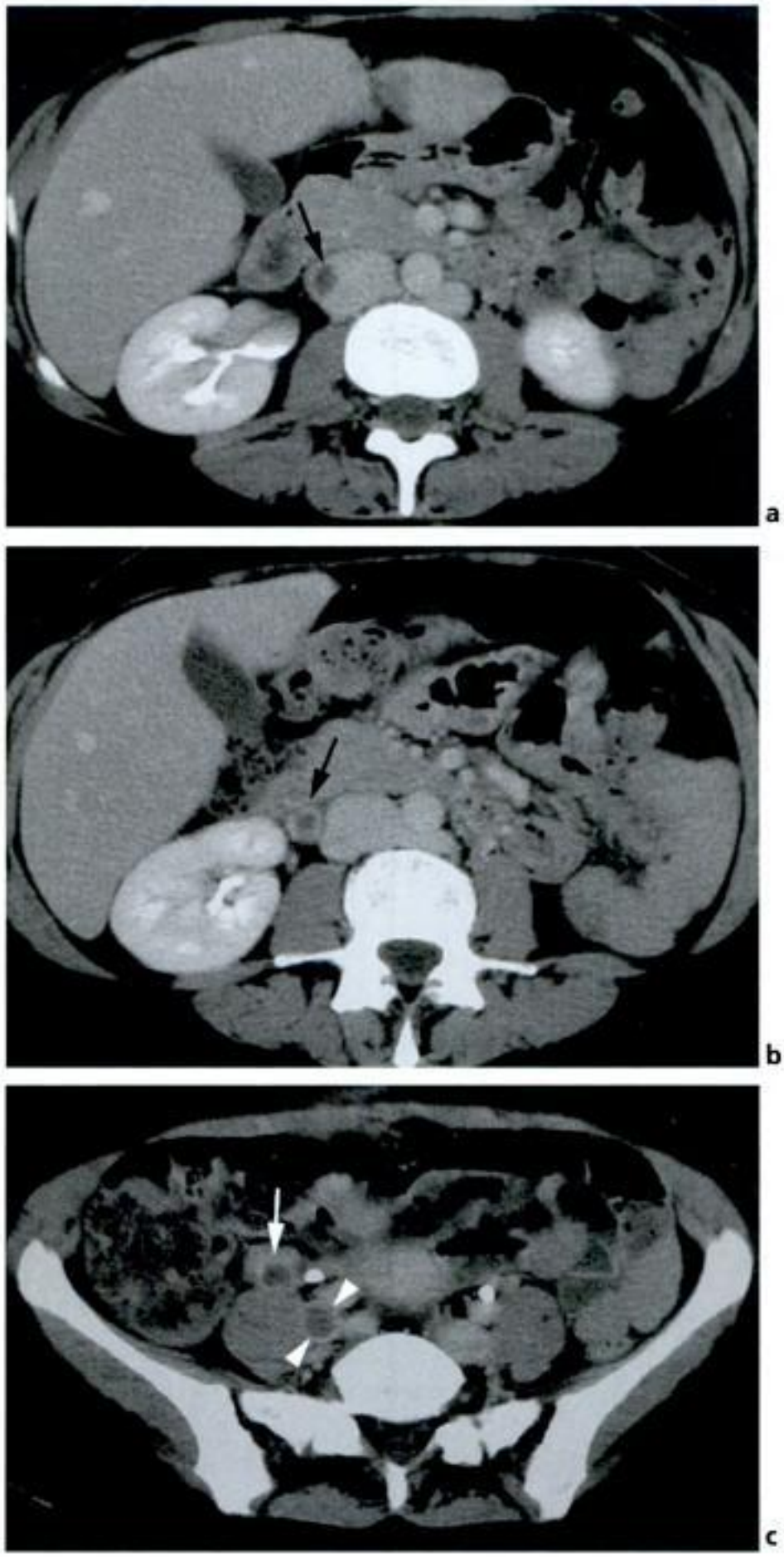

Figure 14-6.
Thrombose aiguë de la veine ovarienne droite. a : Thrombus flottant dans la VCI sus-rénale. b : élargissement et thrombose de la veine ovarienne droite (flèche). c : thrombose de la veine ovarienne droite (flèche) et de la veine iliaque interne droite (têtes de flèche).

Gratuittement

www.lemanip.com

Radiologie et imagerie medicale

Livres,memoires,rapport de stage,courses,radiologie conventionnelle,Scanner,TDM,IRM,Scintigraphie, Medecine nucleaire,Radiotherapie,Radiologie Interventionnelle,Oncologie,Clichees,Cas interpretes,exposes,medecine

https://www.lemanip.com/

www.lemanip.com

Paratger Le Site www.lemanip.com Tout Est Gratuit

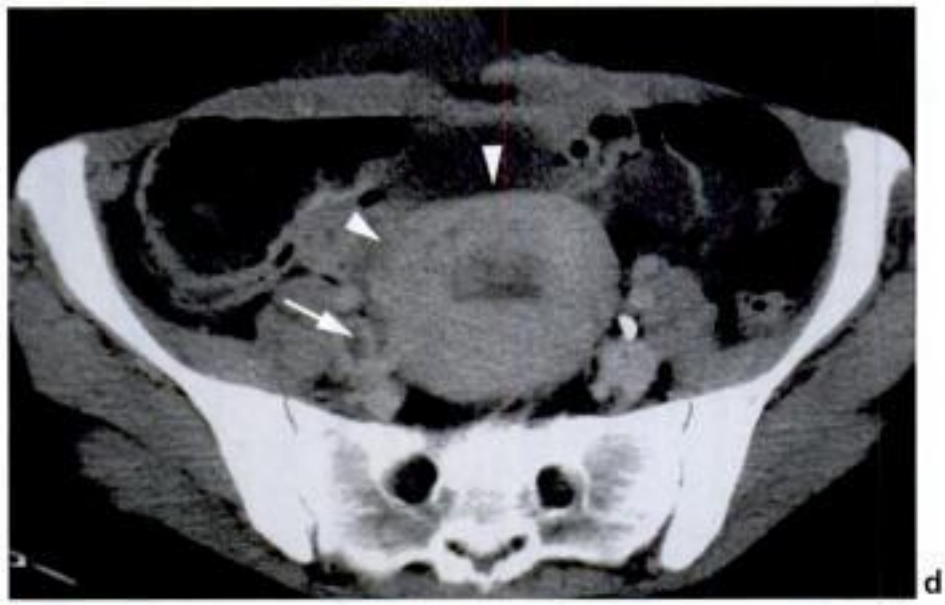

Figure 14-6. (suite)
d : utérus avec traces de césarienne récente (têtes de flèche). Noter la naissance du thrombus dans la veine ovarienne latéro-utérine droite (flèche).

DIAGNOSTIC TDM DIFFÉRENTIEL

Seules des images de flux, simulant un thrombus et parfois visibles au niveau des veines génitales, peuvent prêter à discussion. L'élargissement de la veine ou l'asymétrie de calibre de la veine thrombosée par rapport à la veine controlatérale est très largement en faveur du diagnostic.

PATHOLOGIE HÉMORRAGIQUE

Grossesse extra-utérine

Ectopic pregnancy

La grossesse extra-utérine est définie comme une grossesse survenant en dehors de la cavité endométriale. L'incidence de cette pathologie est de 1 % des grossesses, mais est en augmentation, probablement en rapport avec le nombre croissant des infections gynécologiques. Les facteurs de risque incluent les antécédents de chirurgie ou d'infections gynécologiques (30 %), la stimulation folliculaire, l'endométriose, les dispositifs intra-utérins, l'âge maternel avancé et les antécédents de grossesse extra-utérine (risque de récurrence estimé à 10 %). La complication de la grossesse extra-utérine est la rupture annexielle (10 à 15 % des cas) qui survient en règle générale autour de la huitième semaine avec une hémorragie intrapéritonéale massive et qui en fait un diagnostic d'urgence vitale. Le site des grossesses extra-utérines est tubaire à 95 %, incluant les régions ampullaires et isthmiques. Les autres sites de gestation ectopique ne représentent que 5 % et peuvent être ovarien, cervical, interligamentaire ou abdominale. À noter l'existence de grossesses hétérotopiques associant une grossesse intra-utérine à une extra-utérine.

www.lemanip.com

Paratger Le Site www.lemanip.com Tout Est Gratuit

Paratger Le Site www.lemanip.com Tout Est Gratuit

CONTEXTE CLINIQUE

La présentation clinique classique (mais vu que dans 50 % des cas) correspond à une douleur pelvienne en coup de poignard, un saignement vaginal anormal faisant suite à une aménorrhée, une masse pelvienne palpable à l'examen et parfois même un état de choc initial.

BIOLOGIE

Les *β-hCG* sont positives (en règle générale supérieures à 1 000 UI/l), ce qui est le signe le plus important.
Une chute de l'*hématocrite* en rapport avec une hémorragie interne active peut également être retrouvée.

EXAMENS D'IMAGERIE

L'*ASP* ne retrouve, en général, que les signes indirects à type d'ileus réflexe et ou de syndrome de masse pelvien refoulé en les anses digestives.
L'*échographie par voie endovaginale* est l'examen clé du diagnostic morphologique. Cet examen révélera une masse annexielle latéro-utérine associée à un utérus de type gravide mais vide, avec un épaississement symétrique endométrial et parfois un aspect de pseudosac liquidien intraluminal (10 à 20 %). La présence associée d'un hématosalpinx et d'un corps jaune ovarien volontiers kystique est possible. Un épanchement intrapéritonéal est le plus souvent associé, largement évocateur d'un saignement lorsque l'aspect du fluide est hétérogène.
L'*étude Doppler* permet également de mettre en évidence une augmentation des flux artériels au niveau de la masse latéro-utérine.

TDM

La *sémiologie TDM de la grossesse extra-utérine* (fig. 14-7) associe :
- une masse, en général latéro-utérine (mais pouvant se situer partout dans la cavité abdominopelvienne), d'allure hétérogène se rehaussant de façon importante lors de l'injection par le produit de contraste IV ;
- une infiltration importante des fascias et des espaces graisseux périannexiels ;
- un utérus d'allure gravide (épaississement et rehaussement endométrial après injection) mais vide ;
- un épanchement péritonéal (de modéré à abondant et de densité variable selon l'importance du saignement).

DIAGNOSTIC TDM DIFFÉRENTIEL

La torsion d'annexe peut présenter un aspect TDM un bilan biologique de grossesse négative.
L'hémorragie de l'ovaire kystique et l'endométriome ont un aspect assez voisin, mais les β-hCG sont négatives et l'utérus n'est pas gravide.

www.lemanip.com

Paratger Le Site www.lemanip.com Tout Est Gratuit

Paratger Le Site www.lemanip.com Tout Est Gratuit

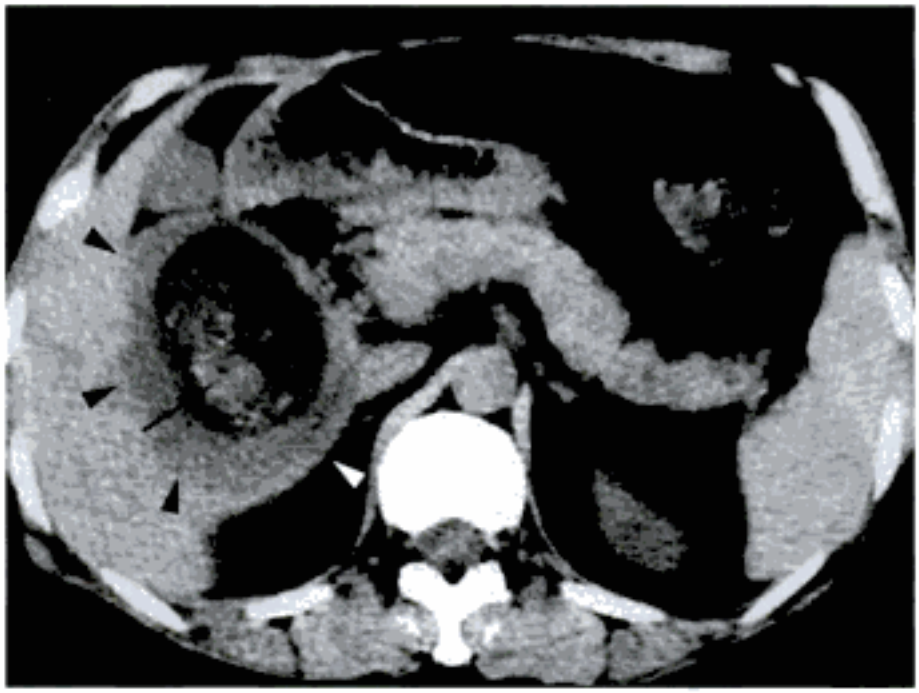

Figure 14-7.
Rarissime grossesse ectopique intrahépatique. Grossesse évaluée à douze semaines d'aménorrhée, nidée au niveau du hile hépatique (têtes de flèche). Noter la nette visibilité de l'embryon (flèche) à l'intérieur de la poche amniotique.

www.lemanip.com

Les abcès pelviens périsigmoïdien ou périappendiculaire entrent dans un contexte infectieux et possèdent un contingent liquidien et ou un NHA souvent assez caractéristique.

Hémorragie de l'ovaire kystique

Hemorrhagic ovarian cyst

Les lésions kystiques de l'ovaire peuvent être de deux types : kystes fonctionnels et kystes organiques (sérodermoïdes ou mucoïdes). Ces lésions kystiques se compliquent à l'occasion de torsions et/ou d'hémorragies. Ces deux mécanismes pathologiques sont souvent intriqués. Les hémorragies peuvent rester intrakystiques, ou au contraire diffuser en péritoine libre en cas de rupture lésionnelle. Un traitement anticoagulant est parfois retrouvé comme facteur favorisant.

CONTEXTE CLINIQUE

Dans le cas d'une hémorragie intrakystique, la douleur est subaiguë, pelvienne latéralisée. En cas de rupture intrapéritonéale, il existe une douleur aiguë avec un état de choc plus ou moins marqué et une défense abdominale.

BIOLOGIE

La *biologie* est non modifiée dans la forme intrakystique.

Une *chute de l'hémoglobine* peut traduire un saignement important en péritoine libre.

Paratger Le Site www.lemanip.com Tout Est Gratuit

Paratger Le Site www.lemanip.com Tout Est Gratuit

EXAMENS D'IMAGERIE

L'*ASP* est sans intérêt diagnostique.

L'*échographie par voie sus-pubienne ou par voie endocavitaire* peut mettre en évidence soit un kyste ovarien de contenu hétérogène traduisant l'hémorragie intrakystique, soit un épanchement intrapéritonéal prédominant en région périovarienne avec un ovaire généralement congestif, globuleux en rapport avec un phénomène de torsion.

TDM

L'aspect TDM varie selon les deux types d'hémorragies que sont l'hémorragie intrakystique et l'hémorragie en péritoine libre.

Hémorragie intrakystique

La *sémiologie TDM* (fig. 14-8) associe :

- une image kystique aux dépens d'un ovaire ;
- un contenu intrakystique spontanément dense (d = 60 UH) traduisant l'hémorragie ;
- une possible extravasation intrakystique de produit de contraste après injection de produit de contraste IV ;
- une réaction péritonéale en général modérée avec un petit épanchement au Douglas.

Figure 14-8.
Hémorragie ovarienne intrakystique droite. Image ronde de densité liquidienne, située en position latéro-utérine droite, correspondant à un kyste ovarien (têtes de flèche). Extravasation intrakystique de produit de contraste (flèche) affirmant la présence d'une hémorragie active au sein du kyste.

www.lemanip.com

Paratger Le Site www.lemanip.com Tout Est Gratuit

Paratger Le Site www.lemanip.com Tout Est Gratuit

Hémorragie kystique avec rupture en péritoine libre

La *sémiologie TDM* (fig. 14-9) associe :

– une image ovarienne kystique plus ou moins effondrée ;
– un contenu intrakystique souvent hétérogène ;
– une solution de continuité au niveau de la paroi du kyste ;
– un épanchement au Douglas spontanément dense signant l'hémopéritoine.

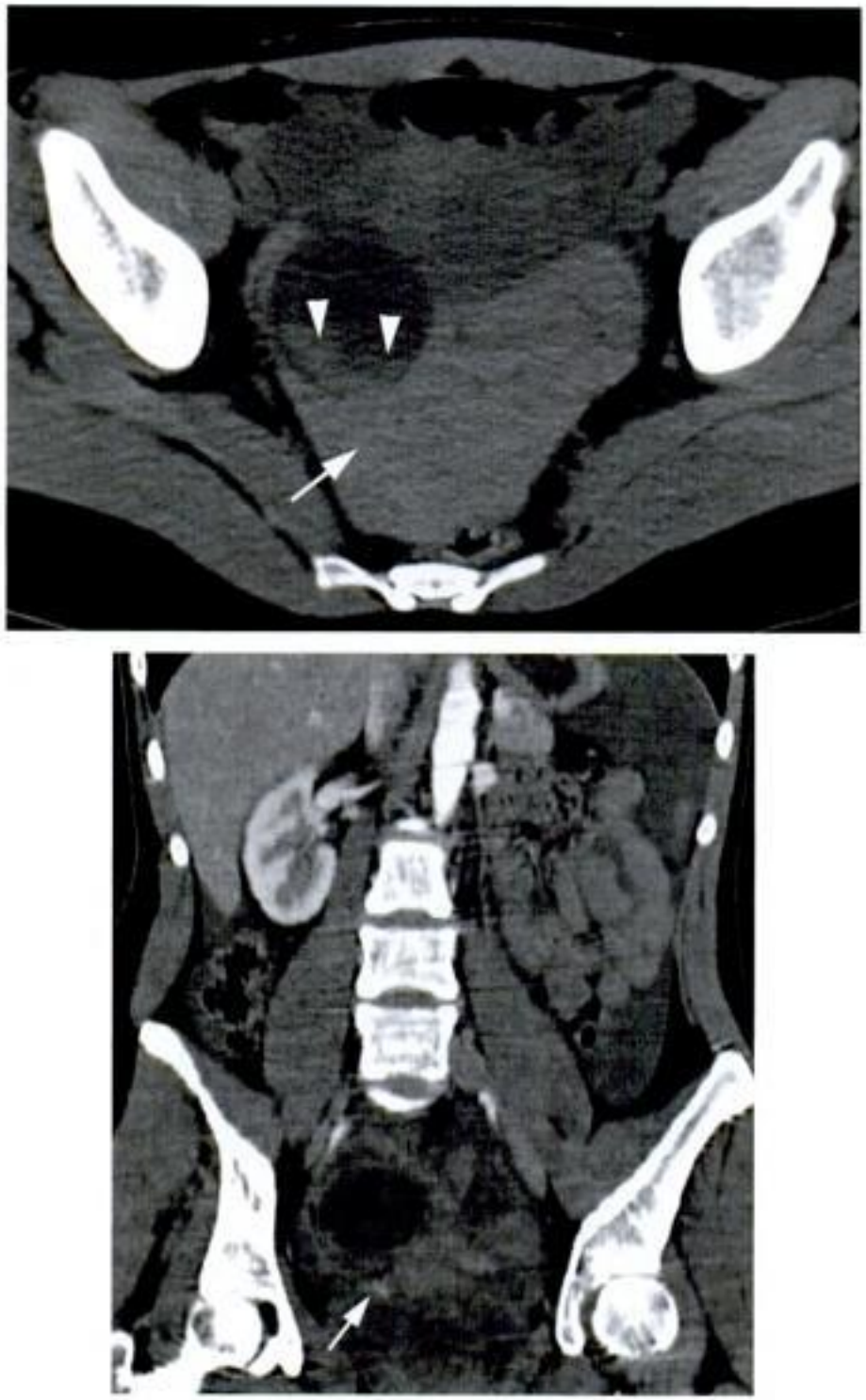

Figure 14-9.
Hémorragie kystique avec rupture en péritoine libre. a : Image kystique avec contenu dense déclive (têtes de flèche). Noter l'épanchement spontanément dense au niveau du Douglas traduisant l'hémopéritoine (flèche). b : reconstruction coronale. Temps artériel. Extravasation de produit de contraste iodé signant le saignement actif.

www.lemanip.com

Paratger Le Site www.lemanip.com Tout Est Gratuit

Paratger Le Site www.lemanip.com Tout Est Gratuit

DIAGNOSTIC TDM DIFFÉRENTIEL

Le diagnostic différentiel des hémorragies en péritoine libre est celle d'une grossesse extra-utérine (mais les β-hCG sont alors positives). L'hémorragie intrakystique, quant à elle, n'a pas de diagnostic différentiel compte tenu de l'hyperdensité spontanée caractéristique.

POUR EN SAVOIR PLUS

Pyosalpinx

Bennett GL et al. CT of the acute abdomen : gynecologic etiologies. Abdom Imaging 2003 ; 28 : 416-32.

Sam JW et al. Spectrum of findings in acute pyogenic pelvic inflammatory disease. Radiographics 2002 ; 22 : 1327-34.

Abcès tobo-ovarien

Ellis JH et al. CT findings in tuboovarian abscess. J Comput Assist Tomogr 1991 ; 4 : 589-92.

Maldjian PD et al. Ovarian vein thrombosis associated with a tubo-ovarian abscess. Arch Gynecol Obstet 1997 ; 261 : 55-8.

Sam JW et al. Spectrum of findings in acute pyogenic pelvic inflammatory disease. Radiographics 2002 ; 22 : 1327-34.

Tyrrel RT et al. Tuboovarian abscesses : CT-guided percutaneous drainage. Radiology 1990 ; 175 : 87-9.

Wilbur AC et al. CT findings in tuboovarian abscess. AJR 1992 ; 158 : 575-9.

Torsion d'annexe

Bennett GL et al. CT of the acute abdomen : gynecologic etiologies. Abdom Imaging 2003 ; 28 : 416-32.

Hiller N et al. CT features of adnexal torsion. AJR 2007 ; 189 : 124-9.

Houry D et al. Ovarian torsion : a fifteen year review. Ann Emerg Med 2001 ; 38 : 156-9.

Kim YH et al. CT features of torsion of benign cystic teratoma of the ovary. J Comput Assist Tomogr 1999 ; 23 : 923-8.

Kimura I et al. Ovarian torsion : CT and MR imaging appearances. Radiology 1994 ; 190 : 337-41.

Kawahara Y et al. Intravascular gas within an ovarian tumor : a CT sign of ovarian torsion. J Comput Assist Tomogr 1996 ; 20 : 154-6.

Rha SE et al. CT and MR imaging features of adnexal torsion. Radiographics 2002 ; 22 : 283-94.

Nécrobiose aseptique de fibrome utérin

Casillas J et al. CT appearance of uterine leiomyomas. Radiographics 1990 ; 10 : 999-1007.

Prieto A et al. Uterine lipoleiomyomas : US and CT findings. Abdom Imaging 2000 ; 25 : 655-7.

www.lemanip.com

Paratger Le Site www.lemanip.com Tout Est Gratuit

Paratger Le Site www.lemanip.com Tout Est Gratuit

INDEX

A

Abcès
- – amibien, **81**
- – du muscle iliopsoas, 269, **341**
- – hépatique, 318
- – – à pyogènes, **80**, 124
- – – amibien, **82**
- – – fungique, **83**
- – périappendiculaire, 50, 51, 64, 124, 252, 262, **268**, 318, 356
- – périsigmoïdien, 50, 51, 64, 252, 269, 271, **274**, 356
- – périvésiculaire, 117, 120, **123**
- – rénal, 173, **178**
- – splénique
- – – à pyogènes, **137**
- – – fungique, 139
- – tubo-ovarien, 252, 269, 275, 318, 353, **355**, 362

Abdominal cocoon, **214**
Accordéon (signe de l'), **47**
Actinomycose pelvienne, **244**
Aérobilie, **48**
Aéromésentérie, **51**
Aéroportie, **50**
Angiocholite aiguë, 80, 87, 96, 114, 125, **128**
Appendagite épiploïque, 63, 68, **322**
Appendicite aiguë, 1, 4, 63, 68, 70, 73, 80, 96, **261**, 268, 271, 274, 283, 317, 323, 341, 362

B

Bec (signe du), **52**
Bézoard, **224**

C

Caillot sentinelle, **53**
Cholécystite aiguë, 1, 4, 78, **114**, 123, 317
- – alithiasique, 117, 118, **119**
- – emphysémateuse, 48, 116, 117, 118, 120, **122**
- – gangréneuse, 116, 117, **120**, 123
- – lithiasique, 116, **117**, 120

Colectasie aiguë
- – primitive, **244**
- – secondaire, **245**

Colique néphrétique, 1, **169**
Colite
- – infectieuse, 50, 51, 59, 252, 255, 256, 258, 264, **277**, 282, 294
- – ischémique, 70, 255, 256, 280, 282, **291**, 318
- – pseudomembraneuse, 47, 70, 256, 280, **280**, 283, 294

Collier de perles (signe du), **54**
Cystite emphysémateuse, **181**

D

Dissection aortique, **331**
Distomatose à Fasciola hepatica, **85**, 98, 128
Diverticulite
- – aiguë du côlon droit, 4, 267, 274, **275**, 323
- – de Meckel, 4, 73, 267, **269**, 274
- – du côlon droit, 318

E

Échelle de Hounsfield, **10**
Endométriose colique, **239**
Entérite radique, 59, **229**
Épaississement de fascia, **55**
Extravasation de produit de contraste, **56**

F

Fat notch (signe du), **57**
Fécalome, **244**
Feces (signe du), **58**
Fenêtrage, **23**

www.lemanip.com

Paratger Le Site www.lemanip.com Tout Est Gratuit

Paratger Le Site www.lemanip.com Tout Est Gratuit

Foie cardiaque aigu, 62, 78, **89**

G

Grossesse extra-utérine, 61, 355, 358, **364**, 369

H

Halo (signe du), **59**
Hématome du muscle, 59
– de la rate, 65
– de la surrénale, **187**
– droit de l'abdomen, 6, 65, **343**
– du foie, 65
– du rein, **185**
– iliopsoas, 343, **345**
Hémopéritoine, **60**, 145
Hémorragie, 5
– de l'ovaire kystique, 365, **366**
– de la rate, 53, 56
– digestive, 53, 56, 269, **294**
– du rein, 53, 56, 61
– intrahépatique, **98**
– intrapariétale intestinale, **227**, **297**
Hépatite virale aiguë, 62, **77**, 118
Hernie
– colique, **242**
– de Spiegel, **217**
– fémorale, **216**
– incisionnelle, **220**
– inguinale, **215**
– interne, **221**
– lombaire, **219**
– obturatrice, **217**
Hydrocholécyste aigu, **113**
Hypodensité périportale, **62**

I

Ileus
– biliaire, 48, 117, 120, 122, **224**
– paralytique, **232**
Infarctus
– hépatique, 5, 81, **94**, 102
– rénal, 5, 174, 178, **183**
– segmentaire du grand omentum, 5, 68, 322, **323**, 326
– splénique, 5, **140**, 149
Injection IV de produits de contraste iodés, **16**
Invagination intestinale aiguë, **230**
Ischémie
– intestinale aiguë, 59, 63, 66, 70, **283**, 297, 299
– intestino-mésentérique, 5, 50, 51

M

Maladie
– de Crohn, 4, 15, 59, 67, 70, 96, 228, **250**, 253, 256, 264, 267, 274, 290, 318, 341, 356
– du greffon contre l'hôte, **258**
Mégacôlon toxique, 70, 250, 253, **256**, 280
Mésentère flou, **63**
Mucocèle appendiculaire, **260**, 264

N

Nécrobiose aseptique de fibrome utérin, **359**, 361
Néphrite bactérienne focale, 173, 178, 185
Niveau
– hydroaérique, **64**
– liquide-liquide, **65**

O

Occlusion
– colique, 64, **232**, 291
– du grêle, 54, 58, 64, 66, **207**, 258
Opacification digestive, **14**

P

Pancréatite aiguë, 1, 50, 51, 55, 61, 63, 114, 140, 142, **151**, 162, 248
– du sillon, 156, **157**
Panniculite mésentérique, 63, 68, **315**
Parasites, **224**
Paroi virtuelle (signe de la), **66**
Peigne (signe du), **67**
Périhépatite vénérienne, **87**, 353
Péritonite aiguë, 1, 4, 6, 120, 250, 253, 258, 262, 271, 280, 282, 299, **317**, 355
Perte de transparence de la graisse, **68**

www.lemanip.com

Paratger Le Site www.lemanip.com Tout Est Gratuit

Paratger Le Site www.lemanip.com Tout Est Gratuit

Phlegmon
– périappendiculaire, 262, **267**
– périsigmoïdien, **273**
Pneumatose intestinale, **69**
Pneumopéritoine, **71**
Préparation antiallergique, **17**
Pseudoanévrisme de l'artère splénique, 151, 162
Pseudokyste du pancréas, 5, 96, 137, 151, **159**, 162
Pyélonéphrite
– aiguë, **173**, 175, 185, 341
– – emphysémateuse, 173, **175**
– xanthogranulomateuse, 173, **180**
Pyléphlébite, 50, 51, 63, 80, 91, **96**
Pyosalpinx, 267, 274, 317, **353**

R

Radioanatomie TDM de l'abdomen, **33**
Radioprotection, **29**
RCUH, 59, 70, 252, **253**, 256, 280, 294
Rétropneumopéritoine, **72**
Rupture
– d'anévrisme
– – de l'aorte abdominale, 5, 61, **335**
– – de l'artère splénique, 61, **143**
– diaphragmatique, **347**
– spontanée de la rate, 61, **142**

S

Sigmoïdite aiguë diverticulaire, 1, 4, 63, 68, 70, 73, 80, 96, **239**, **271**, 273, 274, 317, 318, 341, 362
Stercolithe, **73**
Syndrome
– d'Ogilvie, **244**
– de Budd-Chiari, 81, 91, **92**
– de Fitz-Hugh-Curtis, **87**
– de Mirizzi, 117, **125**, 130
– HELLP, 94, 98, **101**

T

Thrombose aiguë de la veine ovarienne, **362**
Torsion
– d'annexe, 355, **357**, 360, 361, 365
– de fibrome utérin, 359, **360**
Tourbillon (signe du), **74**
Traumatisme
– de la vésicule biliaire, 60, **132**
– hépatique, 48, 53, 56, 60, 62, 78, 101, 102, **103**, 166
– intestinomésentérique, 6, 53, 56, 60, 71, **299**, 318
– mésentérique, 63
– pancréatique, 6, 53, 56, **162**
– rénal, 53, 56, 166, **189**
– splénique, 53, 56, 60, 142, 143, **145**
– surrénalien, **199**
– urétéral, **194**
– vésical, **195**
Typhlite, 70, 264, 269, **282**

U

Ulcère gastroduodénal, 1, 70, 72, **247**

V

Volvulus
– de la vésicule biliaire, **115**
– du caecum, 52, 66, 74, **241**
– du grand omentum, 74, 325, **325**
– du grêle, 74
– du mésentère, 63, 66, 74, **326**
– du sigmoïde, 26, 52, 66, 74, **240**

www.lemanip.com

Paratger Le Site www.lemanip.com Tout Est Gratuit

Gratuittement

www.lemanip.com

Radiologie et imagerie medicale

Livres,memoires,rapport de stage,courses,radiologie conventionnelle,Scanner,TDM,IRM,Scintigraphie, Medecine nucleaire,Radiotherapie,Radiologie Interventionnelle,Oncologie,Clichees,Cas interpretes,exposes,medecine

https://www.lemanip.com/

www.lemanip.com

Paratger Le Site www.lemanip.com Tout Est Gratuit

TDM
des urgences abdominales

E. Delabrousse

www.lemanip.com

L'avènement de l'imagerie en coupes dans le domaine des urgences a bouleversé le diagnostic, mais également la prise en charge et le pronostic des pathologies abdominales aiguës.

Plus encore que l'échographie, la TDM est devenue aujourd'hui l'examen de référence des urgences abdominales. Elle permet une étude très précise des lésions intra-abdominales, tant sur le plan morphologique que fonctionnel, par une exploration réalisée aux différents temps de rehaussement vasculaire et tissulaire. Une bonne connaissance des signes TDM clés des principales pathologies de l'abdomen aigu offre aux radiologues la possibilité d'un diagnostic extrêmement précis, ainsi que les éléments appropriés pour juger de l'utilité ou de l'urgence d'un éventuel geste médicochirurgical. Mieux encore, les résultats de la TDM peuvent aider au choix de la technique chirurgicale la plus adaptée à la pathologie décelée.

Cet ouvrage réalise une actualisation complète des données du précédent ouvrage de l'auteur sur la TDM de l'abdomen aigu.

Éric Delabrousse est radiologue, maître de conférences des universités, praticien hospitalier dans le service de Radiologie A au CHU Jean-Minjoz de Besançon.

978-2-294-70600-4

Retrouvez tous les ouvrages des marques Elsevier et Masson sur www.elsevier-masson.fr

Paratger Le Site www.lemanip.com Tout Est Gratuit